

---

## Tabletter i vrangstrupen

---

### MEDISINEN I BILDER

TOBIAS S. SLØRDAHL

tobias.s.slordahl@ntnu.no

Avdeling for blodsykdommer

St. Olavs hospital

og

Institutt for kreftforskning og molekylærmedisin

Norges teknisk-naturvitenskapelige universitet

Tobias S. Slørdahl (f. 1982) er ph.d., forsker, førsteamanuensis II og lege i spesialisering.

Forfatter har fylt ut ICMJE-skjemaet og oppgir ingen interessekonflikter.

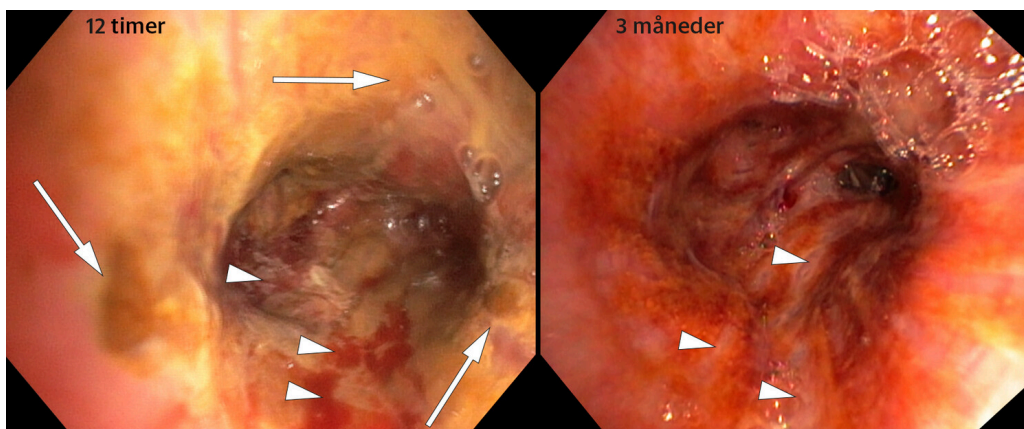
ARNE KILDAHL-ANDERSEN

Lungemedisinsk avdeling

St. Olavs hospital

Arne Kildahl-Andersen (f. 1976) er overlege.

Forfatter har fylt ut ICMJE-skjemaet og oppgir ingen interessekonflikter.



En mann i 80-årene tok en kveld klokken 23 sine faste medisiner, som besto av 100 mg jernsulfat og 75 mg acetylsalisylsyre. Etter inntaket begynte han å hoste og følte at han hadde fått tablettene i vrangstrupen. En time senere følte han seg uvel, kastet opp og ble hes. Fra legevakten ble han sendt videre til lokalsykehuset, der han ble tilsett klokken 5 om morgenen.

Ved innkomst var pasienten afebril. Vitale markører viste SpO<sub>2</sub> 93% og en respirasjonsfrekvens på 24/min, men han følte seg ikke tungpusten. Han var ubesværet ved vurdering i akuttmottaket. Utover morgenen kom det et brunlig ekspektorat.

Bronkoskopi ble utført 12 timer etter uhellet (video). Det ble observert et brunlig ekspektorat på stemmebåndene. Fra carina, nedover høyre hovedbronkie og ved ostiet mot overlappen var det brunlig ekspektorat og belegg. Bronkialslimhinnen fremsto som inflammet. I bronchus intermedius var det uttalte forandringer (første bilde) med brunlig belegg (piler) og sårddanninger (pilhoder). Tablettene var gått i oppløsning, og det brunlige belegget lot seg ikke fjerne ved skylning. For å dempe inflammasjonen ble han

satt på prednisolon frem til første kontroll tre uker senere. Ved kontroll etter tre måneder var han symptomfri, men det var fortsatt betydelige slimhinneforandringer (det andre bildet) med dannning av arrvev (pilhoder).

Aspirasjon av medikamenter er trolig en oversett diagnose, og det estimeres at 7 % av alle fremmedlegemer som aspireres er medikamenter [\(1\)](#).

Tablettaspirasjon kan føre til lokal inflammasjon, obstruksjon eller systemiske effekter. Når jernsulfat løses i luftveissekret, dannes en sur løsning med pH < 3, som gir inflammasjon, akutt mucosaskade og stenose som følge av granulomdannning eller fibrose [\(2\)](#). Acetylsalisylsyre kan ved kontakt med mucosa hydrolyseres til salisylysyre og eddiksyre, som gir irritasjon i luftveiene [\(3\)](#). Dermed kan begge medikamentene vår pasient brukte, ha bidratt til luftveisskadene.

Andre vanlig brukte medikamenter som gir inflammasjon og skade i luftveiene er blant annet kaliumpreparater, metformin, nortriptylin og alendronat [\(2, 3\)](#). Forsiktighet bør utvises ved bruk av disse hos pasienter med svelgevansker, der bør andre administrasjonsformer eller medikamenter foretrekkes. Man bør være liberal med bronkoskopi ved mistanke om aspirasjon av tabletter for lettere å kunne stille diagnosen og forebygge/behandle komplikasjoner [\(1\)](#).

---

*Pasienten har gitt samtykke til at artikkelen med bildemateriale blir publisert.*

---

## LITTERATUR

1. Mehta AC, Khemasuwan D. A foreign body of a different kind: Pill aspiration. *Ann Thorac Med* 2014; 9: 1 - 2. [PubMed][CrossRef]
2. Kùpeli E, Khemasuwan D, Lee P et al. "Pills" and the air passages. *Chest* 2013; 144: 651 - 60. [PubMed][CrossRef]
3. Kupeli E, Khemasuwan D, Tunsupon P et al. "Pills" and the air passages: a continuum. *Chest* 2015; 147: 242 - 50. [PubMed][CrossRef]

---

Publisert: 18. september 2017. Tidsskr Nor Legeforen. DOI: 10.4045/tidsskr.16.1006

Mottatt 21.11.2016, første revisjon innsendt 29.3.2017, godkjent 14.5.2017.

Opphavsrett: © Tidsskriftet 2026 Lastet ned fra tidsskriftet.no 24. juni 2026.