

# Calvé-Legg-Perthes' sykdom

## Sammendrag

**Bakgrunn.** Calvé-Legg-Perthes' sykdom kjennetegnes av avaskulær nekrose av caput femoris. Denne artikkelen omhandler epidemiologi, mulige årsaker, behandling og prognostiske faktorer ved sykdommen.

**Materiale og metode.** Artikkelen er basert på et ikke-systematisk litteratursøk samt egen klinisk praksis og forskning, med spesiell vekt på resultatene fra en norsk landsomfattende undersøkelse av barn med Calvé-Legg-Perthes' sykdom.

**Resultater.** Forekomsten av Calvé-Legg-Perthes' sykdom varierer mellom ulike land og områder. De som er over seks år ved diagnosetidspunktet og har mer enn 50 % caputnekrose, har dårligere prognose enn yngre barn der nekroseutbredelsen er mindre.

Behandlingen har vært svært omdiskutert de siste 100 år og varierer fortsatt mye. Den norske landsomfattende undersøkelsen viste at det hos barn som var over seks år ved diagnosetidspunktet og hadde mer enn 50 % caputnekrose var signifikant bedre resultater etter variserende femurosteotomi enn etter fysioterapi eller ortosebehandling. Dette er i samsvar med den eneste andre prospektive studien som er publisert.

**Fortolkning.** De som er seks år eller eldre når de får diagnosen Calvé-Legg-Perthes' sykdom og har over 50 % caputnekrose, bør vurderes for operativ behandling. De som er under seks år ved diagnosetidspunktet eller har under 50 % caputnekrose, bør behandles symptomatisk. Abduksjonsortose har ingen plass i behandlingen av Calvé-Legg-Perthes' sykdom.

> Se også side 928

### Ola Wiig

ola.wiig@oslo-universitetssykehus.no  
Ortopedisk avdeling  
Oslo universitetssykehus

### Svein Svenningsen

Ortopedisk avdeling  
Sørlandet sykehus Arendal

### Terje Terjesen

Ortopedisk avdeling  
Oslo universitetssykehus  
og  
Institutt for klinisk medisin  
Universitetet i Oslo

Calvé-Legg-Perthes' sykdom kjennetegnes av total eller partiell nekrose av caput femoris, sannsynligvis pga. fullstendig eller delvis opphør av blodtilførselen i en eller flere omganger (1). Årsaken er ukjent. Sykdommen kan oppstå hos barn i alderen 2–12 år, vanligst i 5–6-årsalderen, og ses oftere hos gutter enn hos jenter (2–4).

Caput femoris blir helt eller delvis nekrotisk og gradvis deformert i løpet av de aktive stadiene av sykdommen. Siden kommer det nytt bein i den affiserte epifysen og til slutt tilheling. Hofteleddets endelige form kan variere fra tilnærmet normal leddkonfigurering til uttalte forandringer i form av et stort ovalt eller flatt leddhode. Et inkongruent hofteledd disponerer for koksartrose i tidlig voksen alder (5). Tiden fra diagnose til tilheling kan ta flere år. Selv om symptomene ikke trenger å være uttalte, er sykdommen langvarig og går ofte utover livsutfoldelsen.

Det er nå 100 år siden Calvé-Legg-Perthes' sykdom ble beskrevet første gang (6–8). Denne oversiktsartikkelen omhandler ulike sider ved sykdommen. Spesielt vil vi ta for oss epidemiologiske forhold, prognostiske faktorer og behandlingsresultater.

### Materiale og metode

Artikkelen er basert på et ikke-systematisk litteratursøk samt forfatterens kliniske erfaring og forskning. Det er lagt spesielt vekt på resultatene fra en norsk landsomfattende undersøkelse med barn med Calvé-Legg-Perthes' sykdom, der alle sykehus som behandlet barneortopediske lidelser (n = 28) deltok med til sammen 425 registrerte pasienter i tidsrommet 1996–2000 (2).

### Epidemiologi

Den norske undersøkelsen viste en insidens her i landet på 9,2 per 100 000 per år hos in-

divider under 15 år (2). Dette er i samsvar med publisert insidens i andre europeiske land. Det var betydelig variasjon mellom landsdeler og fylker. Gjennomsnittlig alder ved diagnosetidspunkt i Norge var 5,8 år (2). Calvé-Legg-Perthes' sykdom er hyppigere hos gutter enn hos jenter – i den norske undersøkelsen var andelen gutter 76 %.

### Etiologi

Årsaken til sykdommen er ukjent – alt fra hormon- til koagulasjonsforstyrrelser er blitt diskutert. De siste 10–20 årene har det kommet flere studier der det antydes at Calvé-Legg-Perthes' sykdom mer likner et syndrom som gir seg utslag i patologiske hofteleddsforandringer enn det er en isolert hofteleddssykdom. Forsinket skjelettmodning (9), unormal og dysproporsjonal vekst (10), kortvoksthet (9), lav fødselsvekt (10) og økonomiske og sosiale forhold (11) kan være assosiert med Calvé-Legg-Perthes' sykdom.

Funn fra den norske undersøkelsen tyder på at genetiske eller intrauterine forhold kan gjøre at barnet utvikler en sårbarhet for sykdommen senere i livet (2).

### Symptomer og kliniske funn

Tidlige symptomer er halting som øker ved aktivitet, smerter i lysken, låret eller kneet og redusert bevegelighet i hofteleddet, spesielt abduksjon og innadrotasjon. Symptomene kan være forbigående og varierende tidlig i forløpet.

Ved klinisk undersøkelse observeres gangmønsteret. Barnet vil ofte lene kroppen over

### Hovedbudskap

- Calvé-Legg-Perthes' sykdom kjennetegnes av avaskulær nekrose av caput femoris og rammer barn
- Utbredelsen av caputnekrose og alder ved diagnosetidspunktet er de viktigste prognostiske faktorer
- De som er over seks år ved diagnosetidspunktet og som har mer enn 50 % caputnekrose bør vurderes for operasjon med proksimal variserende femurosteotomi
- Abduksjonsortose har ingen plass i behandlingen av Calvé-Legg-Perthes' sykdom

den affiserte hoften i standfasen, som ved positivt Trendelenburgs tegn. Bekkensenkning med syk side lavest indikerer anisomeli på grunn av deformert og dermed kortere proksimal femur. Abduksjon, adduksjon og fleksjon måles når barnet ligger på ryggen. Bekkenet holdes stabilt slik at redusert bevegelighet ikke kompenseres av bekkenbevegelser. Ekstensjon, innadrotasjon og utadrotasjon undersøkes med barnet i mageleie.

**Diagnostikk**

Røntgenbilder av hoftene i frontal- og sideprosjeksjoner er fremdeles standard når det gjelder diagnostikk, med vurdering av nekrosens utbredelse, monitorering av forløp og evaluering av restdeformitet og leddkongruens.

Uavhengig av nekrosens utbredelse gjennomgår hofteløddet forskjellige røntgenologiske faser (12). Initialfasen er karakterisert ved forandringer i epifysens høyde, bredde og beinstruktur. I den påfølgende fragmenteringsfasen er epifysen helt eller delvis resorbert, med et typisk fragmentert utseende (fig 1). Siden går hoften gjennom tilhelingsfasen (reossifiseringsfasen).

Det finnes flere klassifikasjoner for å beskrive utbredelsen av caputnekrosen. De mest brukte er Catteralls klassifikasjon og Herrings lateralsøyleklassifikasjon («lateral pillar»). MR-undersøkelse er mer sensitiv enn konvensjonell røntgenundersøkelse for å oppdage tidlige forandringer (13). Utbredelse og progrediering av nekrosen, ledsagende synovitt, revaskularisering, beinnyddanning og brusens tilstand vises godt på MR-bilder. Undersøkelsen kan brukes for å utelukke andre sykdommer, for eksempel artritt eller osteomyelitt, eller dersom man har klinisk mistanke om Calvé-Legg-Perthes' sykdom i tidlig fase der sykdomsforandringene ennå ikke er synlige på konvensjonelle røntgenbilder. MR-undersøkelse bør likevel ikke betraktes som en enkel prosedyre, for de fleste barn trenger sedasjon eller narkose for at man skal unngå bevegelsesartefakter på bildene.

**Bilateral sykdom og differensialdiagnoser**

Forekomsten av bilateral sykdom varierer i publiserte studier fra 8% til 24% (14, 15). I den norske landsomfattende undersøkelsen ble 55 av 425 barn (13%) registrert med bilateral Calvé-Legg-Perthes' sykdom (2). Det kan være vanskelig å skille bilateral sykdom fra skjelettdysplasier som multipel epifyseal dysplasi, pseudoakondroplasi og spondyloepifyseal dysplasi samt Meyers dysplasi (14). Det har vært hevdet at barn med bilateral sykdom kan ha dårligere prognose enn barn med unilateral sykdom (15).

**Prognostiske faktorer**

*Utbredelse av caputnekrose*

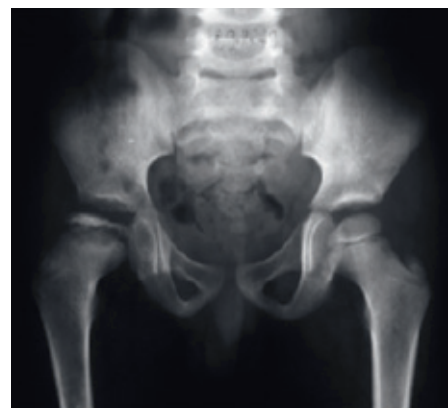Graden av caputnekrose har betydning for langtidsresultatene, som er bedre jo mindre

del av caput som er affisert. Til vurdering av utbredelse av caputnekrose er flere klassifikasjoner i bruk.

Catterall delte inn hofter ved Calvé-Legg-Perthes' sykdom i fire grupper etter utbredelsen av nekrose i epifysen (fig 2). Enkelte studier har vist at Catteralls klassifikasjon er vanskelig å bruke og at samsvaret mellom undersøkerne er relativt lavt (16, 17). I en norsk studie oppnådde uerfarne undersøkere dårlig til moderat interobservervarsvar ved bruk av Catteralls klassifikasjonen. Hos erfarne undersøkere var det større grad av interobservervarsvar (18).

En forenkling av den originale Catterallklassifikasjonen kan lages ved å slå sammen Catteralls gruppe 1 og gruppe 2 (utbredelsen av caputnekrose er under 50% av caput) og tilsvarende for gruppe 3 og gruppe 4 (nekrosen omfatter mer enn 50%) (18). I den norske studien var det bedre samsvar mellom uerfarne og erfarne undersøkere. Det var også sterk sammenheng mellom klassifiseringen og det røntgenologiske resultatet fem år etter diagnosetidspunktet – graden av caputnekrose var faktisk den viktigste prognostiske faktoren (19). Det var betydelig større sjans for godt langtidsresultat dersom nekrosen omfattet under 50% av caput femoris.

Herrings klassifikasjon av caputnekrose er basert på røntgenbilde i frontalplan der graden av kollaps av epifysens laterale tredel (laterale søyle, engelsk «lateral pillar») danner grunnlag for inndelingen (fig 3) (20, 21). I enkelte studier har det vært godt samsvar mellom undersøkerne ved bruk av denne klassifikasjonen. Vi fant at alle klassifikasjonene vi undersøkte var brukbare i klinisk arbeid dersom undersøkerne var erfarne. For mindre erfarne undersøkere anbefaler vi

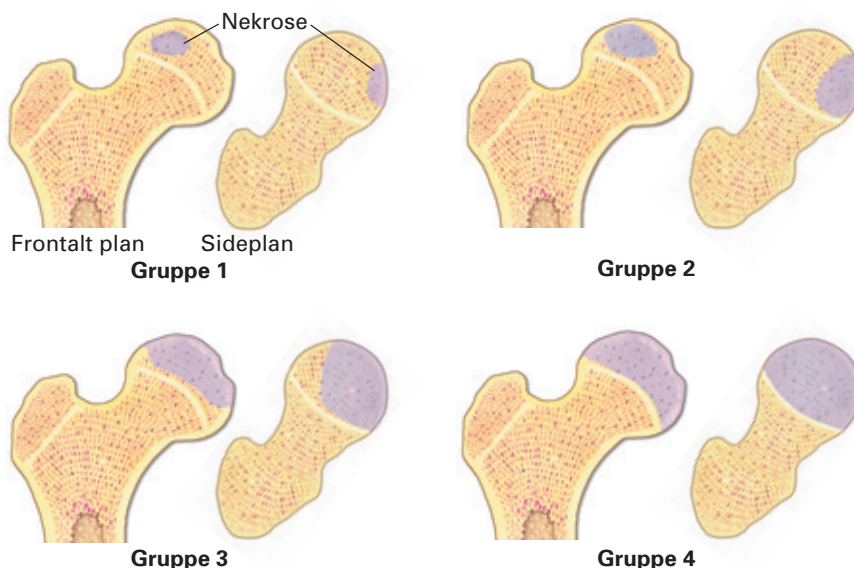


**Figur 1** Røntgenbilde av åtte år gammel gutt med Calvé-Legg-Perthes' sykdom i høyre hofte i fragmenteringsfasen. Hele epifysen er affisert (Catteralls gruppe 4 og lateralsøylegruppe C), og det er redusert caputdekning

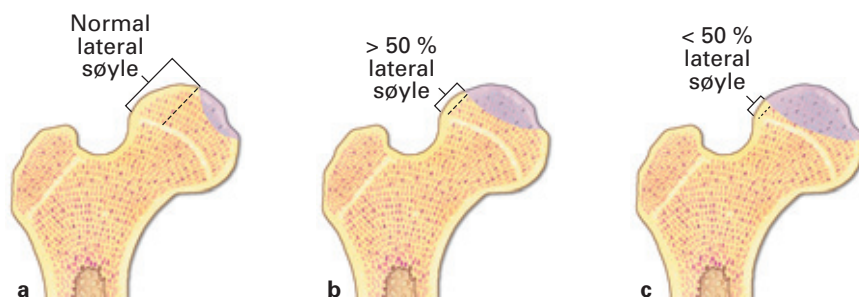
den forenklete Catterallklassifikasjonen (to grupper) eller Herrings klassifikasjon (18).

*Alder ved diagnosetidspunktet*

De fleste langtidsstudier har vist at alder ved diagnosetidspunktet er viktig for prognosen. Jo yngre barnet er, desto bedre er sjansen for et godt resultat (5). Likevel har enkelte studier vist at yngre barn ikke alltid har god prognose (21). I den norske undersøkelsen var alder ved diagnosetidspunktet den nest viktigste prognostiske faktoren (etter utbredelse av caputnekrose). De som fikk sykdommen før de hadde fylt seks år, hadde klart bedre prognose enn eldre barn – bare 11% av de yngste hadde et dårlig resultat (flatt caput), sammenliknet med 25% av de eldste fem år etter diagnosetidspunktet (19).



**Figur 2** Catteralls klassifikasjon av caputnekrosens utbredelse ved Calvé-Legg-Perthes' sykdom – gruppe 1: < 25% caputaffeksjon, gruppe 2: < 50% caputaffeksjon, gruppe 3: > 50% caputaffeksjon, gruppe 4: hele caput affisert



**Figur 3** Lateral søyleklassifikasjon av caputaffeksjon ved Calvé-Legg-Perthes' sykdom. a) Lateral søyle normal; b) lateral søyle redusert, men > 50 % bevart; c) lateral søyle redusert, < 50 % bevart

### Caputdekning

Redusert caputdekning, uttrykt som andelen av caput som er dekket av acetabulum, har vært regnet som et tegn på dårlig prognose (22). Hvor skillet går mellom hva som angir god og hva som angir dårlig prognose, er omdiskutert. Våre resultater indikerer at nedre grense for normal caputdekning er om lag 80% (18). Bedre caputdekning ett år etter diagnositidspunktet ga bedre langtidsresultat (19).

### Deformitet etter tilheling

I en studie av prognosen på lang sikt og utvikling av koksartrose introduserte Stulberg og medarbeidere en klassifisering (fem klasser) som beskriver graden av deformering av caput og acetabulum etter tilheling (5). I enkelte studier har det vært godt samsvar undersøkerne imellom når det gjelder Stulbergs inndeling (23), andre har stilt spørsmål ved klassifikasjonens pålitelighet (24). I den norske undersøkelsen var det godt samsvar mellom erfarne undersøkere ved bruk av denne. Vi modifiserte den originale Stulberg-klassifikasjonen til en enklere inndeling i tre grupper det man kun tar hensyn til caputs form (runt, ovalt eller flatt) (25). Det var bedre interobservatørsamsvar ved bruk av denne klassifikasjonen, som vi derfor anbefaler ved vurdering av deformatet av caput ved tilheling (25).

### Kjønn

Mange har ment at jenter har dårligere prognose enn gutter, fordi de slutter å vokse tidligere og dermed har kortere tid enn guttene til remodelering av hoften (3, 20). Vi fant imidlertid ingen sammenheng mellom kjønn og prognose (19).

### Naturlig forløp

Det er få studier som omhandler det naturlige forløpet til Calvé-Legg-Perthes' sykdom. De fleste barna har moderate symptomer som gir seg gradvis over noen måneder, men dette kan variere fra kortvarige, nesten ikke erkjennbare symptomer til betydelige og langvarige plager. I den norske landsomfattende undersøkelsen hadde 90% av barna som kun var behandlet med fysioterapi (noe som vi anser som nærmest naturlig forløp) smerter i lyske, lår eller kne, og like mange haltet ved diagnositidspunkt (19). Etter fem år var om lag to tredeler smertefrie og om lag en tredel hadde varierende smertepilager. En firedel av barna haltet, mens over fire femdel hadde normal gangdistanse etter fem år, og hos noe under 25% var det redusert aktivitetsnivå. De med de dårligste hoftene, bedømt røntgenologisk, hadde oftere redusert gangfunksjon og redusert fysisk aktivitet enn barn med bedre røntgenologisk resultat.

### Behandling

I de første tiårene etter at sykdommen ble beskrevet første gang, mente man at avlastning av caput femoris var nødvendig for å unngå for stor deformasjon av caput, som var mykt og formbart som følge av nekrosen. Strengt sengeleie, med eller uten strekkbehandling, gjerne i opptil to år, var derfor ikke uvanlig. Langtidsresultatene av slik konservativ behandling avhenger av om caput er sfærisk eller deformt ved avsluttet vekst. Hvis caput har sfærisk form, er langtidsresultatene gode. Hvis derimot caput har flat form, blir prognosen dårligere med økende forekomst av koksartrose fra 30–40 års alder (5). Mange pasienter vil få så store plager at total hofteprotese er aktuelt.

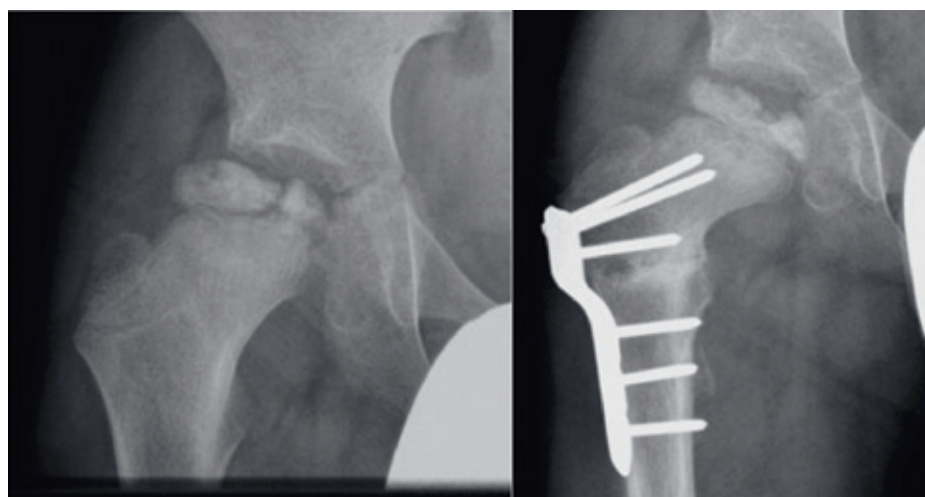
I tilgjengelig litteratur er det ikke vist at fysioterapi har noen signifikant effekt i behandlingen av Calvé-Legg-Perthes' sykdom. Vi anser derfor forløpet hos barn som er behandlet med fysioterapi som sykdommens naturlige forløp.

### Dekningsbehandling – «containment»

I løpet av 1960- og 70-årene ble konseptet om «containment» av caput femoris i acetabulum etablert i behandlingen av Calvé-Legg-Perthes' sykdom. Man anså det som gunstig at det nekrotiske caput femoris var godt dekket («contained») av acetabulum under sykdomsforløpet. Da kan det mykere caput formes av acetabulum til en mest mulig sfærisk form. Dette kan teoretisk oppnås ved bruk av forskjellige typer abduksjonsortoser. Det er imidlertid rapportert varierende resultater av behandling med Scottish-Rites ortose (4, 26, 27), som har vært den mest brukte abduksjonsortosen i Norge.

Ved femur- eller bekkenosteotomi sentres caput femoris i acetabulum der det nekrotiske caput i fragmenterings- og gjenoppbyggingsfasen kan formes av acetabulum, slik at det blir mest mulig sfærisk ved tilheling (28, 29). Figur 4 viser et eksempel på en hofte ved Calvé-Legg-Perthes' sykdom før og etter proksimal variserende femurosteotomi. Bekkenosteotomi synes å ha fått økende anvendelse internasjonalt. Flere studier har vist at denne behandlingen gir tilsvarende resultater som ved femurosteotomi (30, 31). Bekkenosteotomi utføres sjelden i Norge på denne indikasjonen og ble derfor ikke evaluert i den norske studien.

Det finnes mange retrospektive studier der man har sammenliknet resultatet av ulike behandlingsformer (32, 33). I de fleste er det imidlertid få pasienter, derfor er det vanskelig å trekke pålitelige konklusjoner. I den norske undersøkelsen ønsket vi å sammenlikne tre ulike behandlingsformer: fysioterapi, Scottish-Rites abduksjonsortose og proksimal variserende femurosteotomi (19). Det ble registrert 370 unilaterale og 55 bilaterale tilfeller. 220 barn med unilateral Calvé-Legg-Perthes' sykdom ble behandlet med fysioterapi, 99 med osteotomi og 49 med abduksjonsortose. 358 barn (96%) med



**Figur 4** Røntgenbilde som viser redusert caputdekning hos ni år gammel gutt med Calvé-Legg-Perthes' sykdom (venstre bilde). Etter variserende osteotomi er caputdekningen blitt betydelig bedret (høyre bilde)



unilateral affeksjon var tilgjengelige for undersøkelse fem år etter diagnosetidspunktet. Når det gjelder barn som var over seks år ved diagnosetidspunktet og hadde mer enn 50 % caputnekrose, var behandlingsresultatene signifikant bedre hos dem som var blitt operert med variserende femurosteotomi enn hos dem som var behandlet med fysioterapi eller ortose. Det var ingen signifikant forskjell i behandlingsresultat mellom fysioterapi og ortose. Hos dem under seks år var det ingen signifikant forskjell i resultat behandlingsgruppene imellom.

Disse funnene er delvis i samsvar med resultatene i den eneste tidligere prospektive studien om behandling av Calvé-Legg-Perthes' sykdom (4). I den studien fant man at der hoften ble klassifisert som lateralsøy-legruppe B eller som overgangsform mellom gruppe B og gruppe C, var det for dem som var over åtte år ved diagnosetidspunktet bedre behandlingsresultater etter kirurgi (dvs. bekken- eller femurosteotomi) enn etter behandling med ortose eller fysioterapi.

På grunnlag av disse to randomiserte studiene (4, 19) anbefaler vi at barn som er seks år eller eldre ved diagnosetidspunktet og har mer enn 50 % caputnekrose bør vurderes for operasjon med proksimal variserende femurosteotomi. Siden en del pasienter i fysioterapigruppen (omtrent en tredel i den norske undersøkelsen) hadde gode resultater, trenger imidlertid ikke alle slike barn operasjon. Våre analyser tyder på at barn over seks år har dårligere prognose hvis hele caput er affisert, og at det er disse som har nytte av operasjon (34). Hvis graden av nekrose er over 50 %, men ikke omfatter hele caput, er prognosen noe bedre, slik at kun de med dårlig caputdekning (< 80 %) kan ha nytte av operasjon (34). Barn som er under seks år ved diagnosetidspunktet og har over 50 % caputnekrose, bør behandles symptomatisk. De trenger svært sjelden operasjon. Ved caputnekrose under 50 % bør alle behandles symptomatisk, uansett alder.

Abduksjonsortose ga ikke bedre behandlingsresultater enn fysioterapi. Det er vist at de som bruker abduksjonsortose kommer dårligere ut sosialt enn de som blir operert – bruk av ortose gjør at barna føler seg handikappet og utenfor (35). Vi mener derfor at abduksjonsortose ikke har noen plass i behandlingen av Calvé-Legg-Perthes' sykdom.

**Ola Wiig (f. 1968)**

er ph.d., spesialist i ortopedisk kirurgi og overlege ved Ortopedisk avdeling, Seksjon for barneortopedi og rekonstruktiv ortopedi, Oslo universitetssykehus. Ingen oppgitte interessekonflikter.

**Svein Svenningsen (f. 1946)**

er dr.med. og avdelingsoverlege ved Ortopedisk avdeling, Sørlandet sykehuset Arendal. Ingen oppgitte interessekonflikter.

**Terje Terjesen (f. 1942)**

er seksjonsoverlege ved Ortopedisk avdeling, Oslo universitetssykehus og professor II ved Universitetet i Oslo. Han har gjennom mange år forsket og arbeidet klinisk med hoftesykdommer hos barn. Ingen oppgitte interessekonflikter.

**Litteratur**

1. Salter RB, Thompson GH. Legg-Calvé-Perthes disease. The prognostic significance of the subchondral fracture and a two-group classification of the femoral head involvement. *J Bone Joint Surg Am* 1984; 66: 479–89.
2. Wiig O, Terjesen T, Svenningsen S et al. The epidemiology and aetiology of Perthes' disease in Norway. A nationwide study of 425 patients. *J Bone Joint Surg Br* 2006; 88: 1217–23.
3. Catterall A. The natural history of Perthes' disease. *J Bone Joint Surg Br* 1971; 53: 37–53.
4. Herring JA, Kim HT, Browne R. Legg-Calvé-Perthes disease. Part II: Prospective multicenter study of the effect of treatment on outcome. *J Bone Joint Surg Am* 2004; 86-A: 2121–34.
5. Stulberg SD, Cooperman DR, Wallensten R. The natural history of Legg-Calvé-Perthes disease. *J Bone Joint Surg Am* 1981; 63: 1095–108.
6. Calvé J. Sur une forme particuliere de pseudo-coxalgia. *Rev Chir* 1910; 42: 54–84.
7. Legg AT. An obscure affection of the hip joint. *Boston Med J* 1910; 162: 202–4.
8. Perthes G. Über Arthritis deformans juvenilis. *Dtsch Z Chir* 1910; 107: 111–59.
9. Harrison MH, Turner MH, Jacobs P. Skeletal immaturity in Perthes' disease. *J Bone Joint Surg Br* 1976; 58: 37–40.
10. Burwell RG, Dangerfield PH, Hall DJ et al. Perthes' disease. An anthropometric study revealing impaired and disproportionate growth. *J Bone Joint Surg Br* 1978; 60-B: 461–77.
11. Barker DJ, Dixon E, Taylor JF. Perthes' disease of the hip in three regions of England. *J Bone Joint Surg Br* 1978; 60-B: 478–80.
12. Waldenström H. The definite form of coxa plana. *Acta Radiol* 1922; 1: 384–94.
13. Scoles PV, Yoon YS, Makley JT et al. Nuclear magnetic resonance imaging in Legg-Calvé-Perthes disease. *J Bone Joint Surg Am* 1984; 66: 1357–63.
14. Crossan JF, Wynne-Davies R, Fulford GE. Bilateral failure of the capital femoral epiphysis: bilateral Perthes disease, multiple epiphyseal dysplasia, pseudoachondroplasia, and spondyloepiphyseal dysplasia congenita and tarda. *J Pediatr Orthop* 1983; 3: 297–301.
15. Guille JT, Lipton GE, Tsirikos AI et al. Bilateral Legg-Calvé-Perthes disease: presentation and outcome. *J Pediatr Orthop* 2002; 22: 458–63.
16. Christensen F, Søballe K, Ejsted R et al. The Catterall classification of Perthes' disease: an assessment of reliability. *J Bone Joint Surg Br* 1986; 68: 614–5.
17. Hardcastle PH, Ross R, Hamalainen M et al. Catterall grouping of Perthes' disease. An assessment of observer error and prognosis using the Catterall classification. *J Bone Joint Surg Br* 1980; 62-B: 428–31.
18. Wiig O, Terjesen T, Svenningsen S. Inter-observer reliability of radiographic classifications and measurements in the assessment of Perthes' disease. *Acta Orthop Scand* 2002; 73: 523–30.
19. Wiig O, Terjesen T, Svenningsen S. Prognostic factors and outcome of treatment in Perthes' disease: a prospective study of 368 patients with five-year follow-up. *J Bone Joint Surg Br* 2008; 90: 1364–71.
20. Herring JA, Neustadt JB, Williams JJ et al. The lateral pillar classification of Legg-Calvé-Perthes disease. *J Pediatr Orthop* 1992; 12: 143–50.
21. Snyder CR. Legg-Perthes disease in the young hip—does it necessarily do well? *J Bone Joint Surg Am* 1975; 57: 751–9.
22. Dickens DR, Menelaus MB. The assessment of prognosis in Perthes' disease. *J Bone Joint Surg Br* 1978; 60-B: 189–94.
23. Agus H, Kalenderer O, Eryanmaz G et al. Intraobserver and interobserver reliability of Catterall, Herring, Salter-Thompson and Stulberg classification systems in Perthes disease. *J Pediatr Orthop B* 2004; 13: 166–9.
24. Neyt JG, Weinstein SL, Spratt KF et al. Stulberg classification system for evaluation of Legg-Calvé-Perthes disease: intra-rater and inter-rater reliability. *J Bone Joint Surg Am* 1999; 81: 1209–16.
25. Wiig O, Terjesen T, Svenningsen S. Inter-observer reliability of the Stulberg classification in the assessment of Perthes disease. *J Child Orthop* 2007; 1: 101–5.
26. Martinez AG, Weinstein SL, Dietz FR. The weight-bearing abduction brace for the treatment of Legg-Perthes disease. *J Bone Joint Surg Am* 1992; 74: 12–21.
27. Meehan PL, Angel D, Nelson JM. The Scottish Rite abduction orthosis for the treatment of Legg-Perthes disease. A radiographic analysis. *J Bone Joint Surg Am* 1992; 74: 2–12.
28. Axer A, Gershuni DH, Hendel D et al. Indications for femoral osteotomy in Legg-Calvé-Perthes disease. *Clin Orthop Relat Res* 1980; 150: 78–87.
29. Edvardsen P, Slørdahl J, Svenningsen S. Operative versus conservative treatment of Calvé-Legg-Perthes disease. *Acta Orthop Scand* 1981; 52: 553–9.
30. Sponseller PD, Desai SS, Millis MB. Comparison of femoral and innominate osteotomies for the treatment of Legg-Calvé-Perthes disease. *J Bone Joint Surg Am* 1988; 70: 1131–9.
31. Paterson DC, Leitch JM, Foster BK. Results of innominate osteotomy in the treatment of Legg-Calvé-Perthes disease. *Clin Orthop Relat Res* 1991; 266: 96–103.
32. Lloyd-Roberts GC, Catterall A, Salamon PB. A controlled study of the indications for and the results of femoral osteotomy in Perthes' disease. *J Bone Joint Surg Br* 1976; 58: 31–6.
33. Coates CJ, Paterson JM, Woods KR et al. Femoral osteotomy in Perthes' disease. Results at maturity. *J Bone Joint Surg Br* 1990; 72: 581–5.
34. Terjesen T, Wiig O, Svenningsen S. The natural history of Perthes' disease. *Acta Orthop* 2010; 81: 708–14.
35. Price CT, Day DD, Flynn JC. Behavioral sequelae of bracing versus surgery for Legg-Calvé-Perthes disease. *J Pediatr Orthop* 1988; 8: 285–7.

Mottatt 15.4. 2010, første revisjon innsendt 14.9. 2010, godkjent 10.2.2011. Medisinsk redaktør Petter Gjersvik.