

Lokalbehandling av akne

Lokalbehandling av acne vulgaris er særlig aktuelt ved mild og moderat sykdom. Ved komedoakne anbefales lokale retinoider, for eksempel adapalen, på grunn av disse midlenes keratolytiske egenskaper. Ved mild papulopustuløs akne kan lokale retinoider kombineres med et antibakterielt middel, for eksempel benzoylperoksid.

Se også kunnskapsprøve på www.tidsskriftet.no/quiz

Carsten Sauer Mikkelsen*

c.s.mikkelsen@privat.dk

Sonali R. Hansen

Susanne Kroon

Hudavdelingen

Stavanger universitetssjukehus

4068 Stavanger

* Nåværende arbeidssted:

Hudklinik

Bredgade 13, 2. sal

DK-9700 Brønderslev

Acne vulgaris er en svært vanlig hudsykdom, særlig blant unge. I aldersgruppen 12–24 år er 25–85 % affisert, men tilstanden kan forekomme i alle aldersgrupper (1). Kjennskap til patofysiologi og karakteristiske kliniske kjennetegn er viktig for å kunne velge riktig behandling. I denne artikkelen presenteres ulike former for lokalbehandling, noe som først og fremst er aktuelt ved mild til moderat sykdom.

Materiale og metode

Grunnlaget for artikkelen er et ikke-systematisk litteratursøk i PubMed. Det ble gjort et skjønsmessig utvalg artikler ut fra forfatterens erfaring innen feltet.

Patofysiologi

Acne vulgaris er en talgkjertelsykdom. Tilstanden er forbundet med høy talgproduksjon og er avhengig av kjønnshormonene testosteron og seksualhormonbindende globulin (SHBG) (2). Unormal forhørning av talgkjertelens utførselsgang skyldes økt proliferasjon eller nedsatt avstøtning av keratinocytene, som danner en propp av talg og keratin. Den anaerobe, grampositive mikroorganismen *Propionibacterium acne* proliferer i det anaerobe, lipidrike miljøet skapt av den høye talgproduksjonen. Høy talgproduksjon gir høyere konsentrasjon av *P. acne*, men det er ingen sammenheng mellom an-

tallet bakterier på hudoverflaten og alvorlighetsgraden av akne.

P. acne produserer lipaser, som sammen med andre biologiske aktive substanser bryter ned talg og dermed frigjør fettsyrer og hydrolytiske enzymer. Disse påvirker talgkjertlene og stimulerer til inflammatorisk respons med overvekt av cytokinene IL-1- α , IL- β og TNF. Ut fra studier kan mye tyde på at akne er en primær inflammasjonssykdom, idet det er funnet oppregulerte CD3-positive og CD4-positive T-celler i mikrokomedoner, økt antall makrofager og oppregulerte inflammatoriske vaskulære markører forut for hyperkeratinisering og talgkjertelhyperplasi (3).

Det har vært mye diskutert om kostholdet har betydning for utvikling av akne. Flere nyere studier indikerer at inntak av raskt nedbrytbar karbohydratholdig kost medfører hyperglykemi, som stimulerer insulinsekresjonen og frigjøring av insulinliknende vekstfaktor (insulin-like growth factor-1; IGF-1). IGF-1 har en direkte effekt på talgkjertelen og stimulerer epidermal hyperplasi, som øker risikoen for utvikling av akne (4).

Andre mulige forverrende faktorer er svette, røyking og stress. Enkelte opplever forverring premenstruelt og ved høy luftfuktighet, mens sollys ofte bedrer tilstanden (5, 6)

Kliniske funn ved akne

Akne er vanligvis begrenset til ansikt, bryst og rygg. Utslett bestående av komedoner, papler og noen få pustler betegnes gjerne som mild akne. Åpne komedoner er sorte punktate lesjoner i en utvidet follikulær åpning. Lukkede komedoner er millimeterstore ikke-inflammerte hvite papler. Moderat akne karakteriseres ved flere pustler. Huden ellers har gjerne et fettete og glinsende utseende, særlig i ansiktets T-sone, dvs. panne, nese og hake.

Akne kan forekomme i alle aldersgrupper, og behandlingen er noe forskjellig hos de yngste. *Acne neonatorum* ses hos barn av begge kjønn i alderen 0–3 måneder og skyl-

des blant annet påvirkning av hormoner, overført via placenta, og *P. acnes*. Tilstanden viser seg ofte som komedoakne på nese, kinn og panne. Den kan behandles med ketokonazol krem 1–2 ganger daglig i en måned. Infantil akne i aldersgruppen 4–12 måneder og prepubertal akne i aldersgruppen 7–12 år ses hovedsakelig hos gutter. Familiær opphopning forekommer og kan være et forvarsel om utvikling av mer alvorlig akne i pubertetsårene. Lokalbehandling er vanligvis tilstrekkelig. *Acne excoriée* ses spesielt hos kvinner som ofte plukker på små aknelesjoner. Pasienten kan ha ledsagende psykiske lidelser og bør vurderes for dette.

Generelle tiltak

Grundig informasjon bør gis til unge pasienter for å sikre at de følger opp behandlingen. Det er viktig å holde huden ren for å begrense utviklingen av hudlesjoner og fet hud. Ansiktet bør renses med et rensmiddel med pH omkring 5,5 morgen og kveld samt etter fysisk belastning med uttalt svette, for å fjerne talg og forurensninger (7). Slik vask påvirker ikke talgproduksjonen. Huden bør ikke skrubbes for hardt. Man bør ikke klore på papler og pustler eller klemme ut innholdet, da dette kan øke inflammasjonen og gi arr. Kosmetikkprodukter bør være vannbaserte og ikke-okklusive, dette gjelder også hårpleieprodukter.

Retningslinjer for valg av behandling

De ulike legemidler for lokalbehandling av akne angriper ulike punkter i patogenesen (fig 1). Antibakterielle stoffer som benzoylperoksid, azelainsyre og lokale antibiotika hemmer veksten av *P. acnes*. Talgproduksjonen kan reduseres ved bruk av lokale retinoider og benzoylperoksid. Disse midlene virker også komedolytisk.

Valg av behandling besluttes ut fra alvor-

Hovedbudskap

- Acne vulgaris skyldes økt vekst av *Propionibacterium acnes*, økt talgproduksjon og unormal forhørning av talgkjertlene
- Lokalbehandling brukes ved mild til moderat akne i ansiktet
- Som førstvalg og til vedlikeholdsbehandling anbefales adapalen, eventuelt i kombinasjon med antibakterielle midler

lighetsgrad og utbredelse. Ved komedogen akne er førstevalget lokale retinoider, alternativt azelainsyre. Ved papulopustuløs akne i ansiktet bør det legges til antibakterielle midler, fortrinnsvis benzoylperoksid. Kombinasjonsbehandling foretrekkes for å minske risikoen for resistensutvikling under antibiotikabehandling. Midlene skal smøres på 1–2 ganger daglig i minst tre måneder før effekten vurderes. Vehikkel bør velges ut fra pasientens hudtype. Til dem med tørr hud bør man velge kremer, gel anvendes av pasienter med fet hud. De som ikke responderer på igangsatt behandling, bør vanligvis henvises til spesialist i hudsykdommer (8).

Retinoider

Adapalen 0,1 % og tretinoin 0,05 % er lokale vitamin A-syrepreparater som normaliserer differensieringen av keratinocytene i talgkjertlenes utførselsganger. De virker komedolytisk og i mindre grad antiinflammatorisk. Retinoider egner seg best til komedogen akne og til vedlikeholdsbehandling. Effekten avtar ikke over tid. Retinoider er kontraindisert hos gravide pga. vitamin A-syrenes teratogene egenskaper, selv om den systemiske absorpsjonen er liten. Man bør unngå kontakt med slimhinnene. De hyppigste bivirkninger er rødme, avskalning, kløe, svie og økt lysfølsomhet (8, 9). Adapalen foretrekkes fremfor tretinoin, fordi den gir mindre bivirkninger, har raskere innsettende virkning og mindre systemisk absorpsjon.

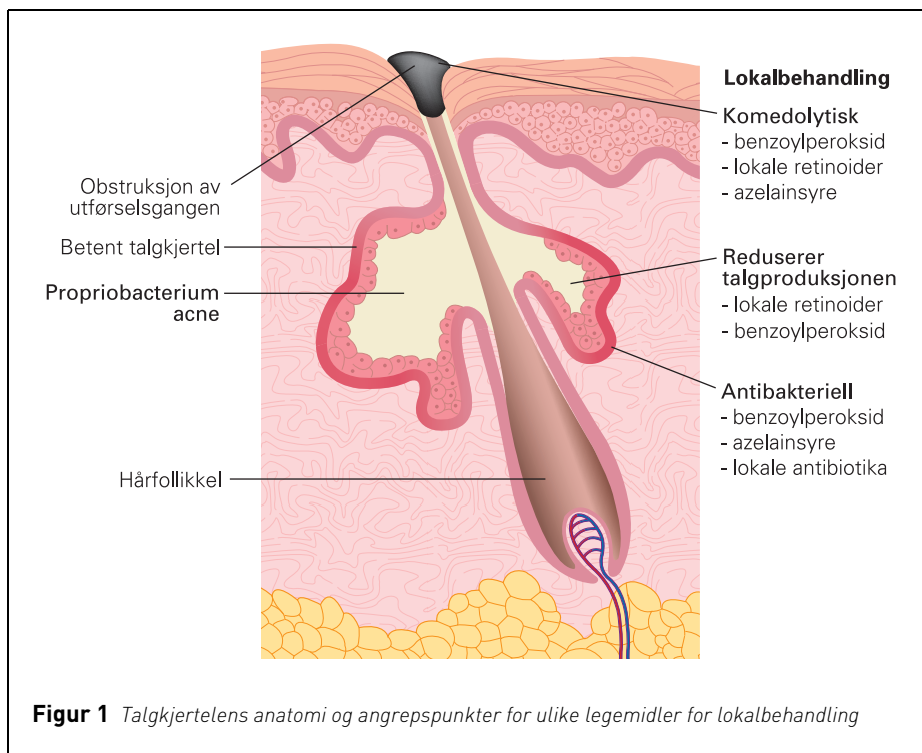
Antibakterielle midler

Azelainsyrekrem, benzoylperoksidgel og klindamycinoppløsning hemmer P acnes og har dessuten antiinflammatorisk effekt. Clindamycinoppløsning som monoterapi bør unngås pga. faren for resistensutvikling (8). Benzoylperoksid gir 90 % reduksjon av P acnes allerede etter få dagers behandling og om lag 40 % reduksjon av frie fettsyrer. Resistensutvikling eller avtakende virkning over tid er ikke beskrevet.

Lokalbehandling med benzoylperoksid beskytter mot resistensutvikling for lokale og perorale antibiotika og bør inngå i kombinasjonsbehandling med bruk av slike midler (8, 9). Det er viktig å informere pasienten om at benzoylperoksid kan farge av på klær (10).

Kombinasjonspreparater

Kombinasjonspreparatet adapalen-benzoylperoksid har en synergistisk effekt mot akne og kan sikre bedre behandlingsoppfølging (8, 10). Midlet anvendes kun én gang om da-



Figur 1 Talgkjertelens anatomi og angrepspunkter for ulike legemidler for lokalbehandling

gen, og effekten inntreffer allerede første uke. Det er beskrevet bivirkninger i form av tørrhet i huden, rødme og irritasjon de første 14 dagene.

Behandling av gravide

Klindamycin, benzoylperoksid og azelainsyre kan anvendes som lokalbehandling med under hele graviditeten. Retinoider er kontraindisert.

Konklusjon

Acne vulgaris er en sykdomstilstand i talgkjertlene, hvor mikroorganismen P acnes, økt talgproduksjon, unormal forhornning og inflammasjon har en sentral rolle. Lokalbehandling brukes ved mild til moderat sykdom, særlig når utslettet er begrenset til ansiktet. Retinoider som adapalen virker keratolytisk og er førstevalg ved mild sykdom med komedoner og papler. Ved pustler skal antibakterielle midler som benzoylperoksid eller klindamycin legges til.

Oppgitte interessekonflikter: Ingen

Litteratur

1. Cunliffe WJ, Gould DJ. Prevalence of facial acne vulgaris in late adolescence and in adults. *BMJ* 1979; 1: 1109–10.
2. Zouboulis CC, Eady A, Philpott M et al. What is the

- pathogenesis of acne? *Exp Dermatol* 2005; 14: 143–52.
3. Dessinioti C, Katsambas AD. The role of Propionibacterium acnes in acne pathogenesis: facts and controversies. *Clin Dermatol* 2010; 28: 2–7.
4. Bowe WP, Joshi SS, Shalita AR. Diet and acne. *J Am Acad Dermatol* 2010; 63: 124–41.
5. Schäfer T, Nienhaus A, Vieluf D et al. Epidemiology of acne in the general population: the risk of smoking. *Br J Dermatol* 2001; 145: 100–4.
6. Chiu A, Chon SY, Kimball AB. The response of skin disease to stress: changes in the severity of acne vulgaris as affected by examination stress. *Arch Dermatol* 2003; 139: 897–900.
7. Korting HC, Borelli C, Schöhlmann C. Acne vulgaris. *Rolle der Kosmetikk. Hautarzt* 2010; 61: 126–31.
8. Thiboutot D, Gollnick H, Bettoli V et al. New insight into the management of acne. An update from the Global Alliance to Improve Outcomes in Acne Group. *J Am Acad Dermatol* 2009; 60 (suppl 1): S1–50.
9. Strauss JS, Krowchuk DP, Leyden JJ et al; American Academy of Dermatology/American Academy of Dermatology Association. Guidelines of care for acne vulgaris management. *J Am Acad Dermatol* 2007; 56: 651–63.
10. Gollnick HP, Draeos Z, Glenn MJ et al. Adapalene-benzoyl peroxide, a unique fixed-dose combination topical gel for the treatment of acne vulgaris: a transatlantic, randomized, double-blind, controlled study in 1670 patients. *J Dermatol* 2009; 161: 1180–9.

Mottatt 15.11. 2009, første revisjon innsendt 13.5. 2010, godkjent 14.10. 2010.
Medisinsk redaktør Petter Gjersvik.