
Rettelse: Akutt epistaksisbehandling

RETTELSE

OLE KRISTIAN LOBEKK

HENRIK MATHIAS LOBEKK

JON AAMBAKK

RUBEN SANDVIK FISKÅ

VEGARD HAUGE STEINBAKK

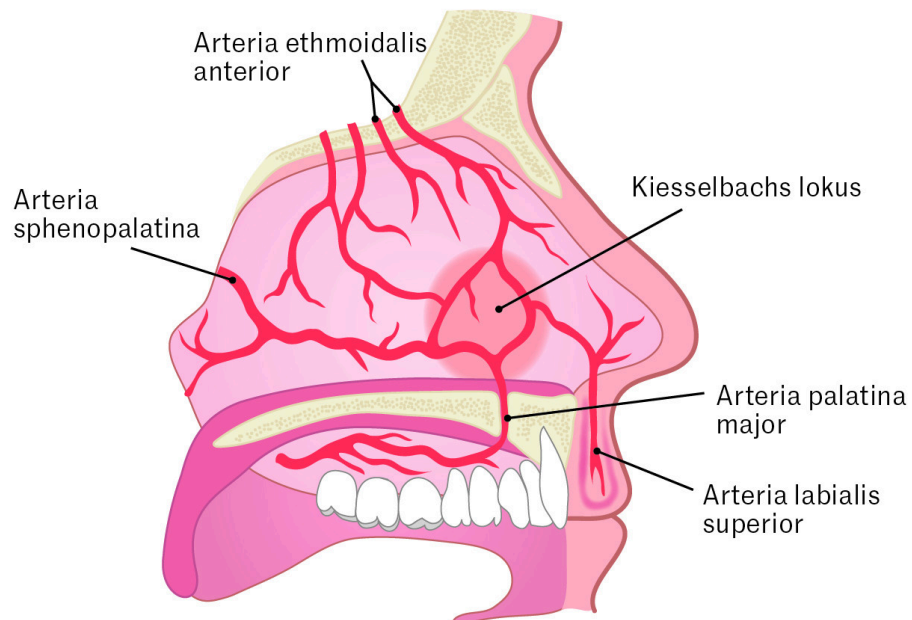
KARIN ELISABETH SUNDT MJELLE

ANDERS HAUGE STEINBAKK

Tidsskr Nor Legeforen 2026; 146. doi: 10.4045/tidsskr.26.0095

I andre avsnitt etter ingress skulle det stå: De fleste blødninger oppstår anteroinferiort på septum, i et område som forsynes av *Kiesselbachs lokus* (2, 4). Dette er et *karnøste* bestående av grener fra a. ethmoidalis anterior, utgående fra a. carotis interna, og grener fra a. sphenopalatina, a. palatina major og a. labialis superior, utgående fra a. carotis externa (figur 1).

Figur 1 skulle være:



(Rettet 10.6.2026)

Publisert: 10. juni 2026. Tidsskr Nor Legeforen. DOI: 10.4045/tidsskr.26.0417
Opphavsrett: © Tidsskriftet 2026 Lastet ned fra tidsskriftet.no 14. juni 2026.