
Atrofisk pankreas etter immunterapi

MEDISINEN I BILDER

IDA FRIVOLD GLAD

ida.frivold@gmail.com

Gastromedisinsk avdeling

Oslo universitetssykehus, Ullevål

og

Unger-Vetlesens Institutt

Lovisenberg Diakonale Sykehus

og

Universitetet i Oslo

Ida Frivold Glad er lege i spesialisering i fordøyelsessykdommer og ph.d.-stipendiat.

Forfatteren har fylt ut ICMJE-skjemaet og oppgir ingen interessekonflikter.

KATINKA ARNLJOT

Radiologisk avdeling

Lovisenberg Diakonale Sykehus

Katinka Arnljot er spesialist i radiologi og overlege.

Forfatteren har fylt ut ICMJE-skjemaet og oppgir ingen interessekonflikter.

JAN ØYVIND KVALØY

Lovisenberg Lindring og Livshjelp

Lovisenberg Diakonale Sykehus

Jan Øyvind Kvaløy er spesialist i onkologi og avdelingsoverlege.

Forfatteren har fylt ut ICMJE-skjemaet og oppgir ingen interessekonflikter.

JØRGEN VALEUR

Unger-Vetlesens Institutt

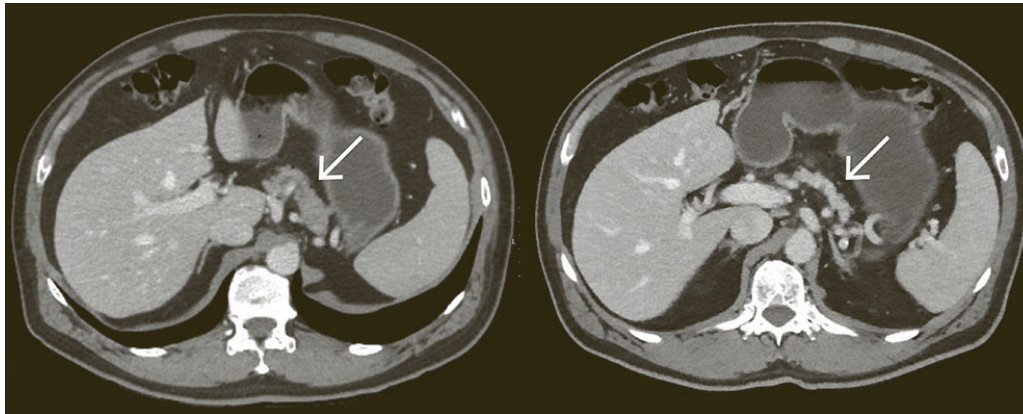
Lovisenberg Diakonale Sykehus

og

Universitetet i Oslo

Jørgen Valeur er spesialist i indremedisin og i fordøyelsessykdommer, overlege og professor.

Forfatteren har fylt ut ICMJE-skjemaet og oppgir ingen interessekonflikter.



CT-bildet til venstre viser et tverrsnittsbilde av buken med normalt utseende pankreas (pil) hos en mann i 50-årene med malignt melanom tatt tre uker før oppstart av immunterapi med nivolumab, som er et monoklonalt antistoff som blokkerer PD-1-reseptoren. På grunn av nyoppstått steatoré og 10 kg vekttap ble det syv måneder etter avsluttet behandling utført ny CT-undersøkelse (bildet til høyre), som viste tilkommet atrofi av pankreas (pil). Den øvrige utredningen viste reduserte nivåer av pankreasenzymer: s-amylase 3 U/L (referanseområde 10–65), s-lipase 8 U/L (13–60) og f-elastase $< 15 \mu\text{g/g}$ (< 200), forenlig med eksokrin pankreassvikt. Endokrin pankreasfunksjon var normal: HbA1c 41 mmol/mol (20–42) og fastende c-peptid 431 pmol/L (375–1 480). Pasienten hadde verken kjent pankreassykdom eller skadelig inntak av alkohol.

Immunterapi mot kreft er forbundet med immunologiske bivirkninger som potensielt kan ramme alle kroppens organer, men utvikling av eksokrin pankreassvikt er uvanlig (1–3). Patogenesen er uklar, men aktivisering av CD8-positive T-celler med påfølgende autodestruksjon av eksokrint pankreasvev kan tenkes å spille en rolle.

Pasienten fikk substitusjonsbehandling med pankreasenzymer. Ved kontroll etter åtte uker hadde vekten økt med fire kg, og avføringen hadde normal konsistens og frekvens. Diaré etter immunterapi skyldes ofte – men ikke alltid – kolitt, og ved steatoré må pasienten utredes for eksokrin pankreassvikt.

Pasienten har gitt samtykke til at artikkelen blir publisert.

Artikkelen er fagfelleurdert.

LITTERATUR

1. Ashkar M, Chandra S, Vege SS et al. Pancreatic involvement due to immune checkpoint inhibitors: a proposed classification. *Cancer Immunol*

Immunother 2023; 72: 895–901. [PubMed][CrossRef]

2. Sweep B, Wilgenhof S, Anten S. Nivolumab-Induced Exocrine Pancreatic Insufficiency. *Case Rep Oncol* 2021; 14: 1627–31. [PubMed][CrossRef]

3. Jones A, Rodgers K, Jeffrey D et al. Nivolumab-induced exocrine pancreatic insufficiency. *Frontline Gastroenterol* 2021; 14: 167–70. [PubMed][CrossRef]

Publisert: 11. mai 2026. Tidsskr Nor Legeforen. DOI: 10.4045/tidsskr.25.0784

Mottatt 12.12.2025, første revisjon innsendt 3.4.2026, godkjent 21.4.2026.

Opphavsrett: © Tidsskriftet 2026 Lastet ned fra tidsskriftet.no 1. juli 2026.