Tidsskriftet Tidsskrift for Den norske legeforening

Kontrast i luftveier

MEDISINEN I BILDER

SYNNE MUGGERUD SØRENSEN

symsoe@vestreviken.no
Synne Muggerud Sørensen er lege i spesialisering ved Kautokeino legekontor.
Forfatteren har fylt ut ICMJE-skjemaet og oppgir ingen interessekonflikter.

AXEL NISSEN-LIE

Axel Nissen-Lie er konstituert overlege ved Hjerte- og lungemedisinsk seksjon, Bærum sykehus.
Forfatteren har fylt ut ICMJE-skjemaet og oppgir ingen interessekonflikter.

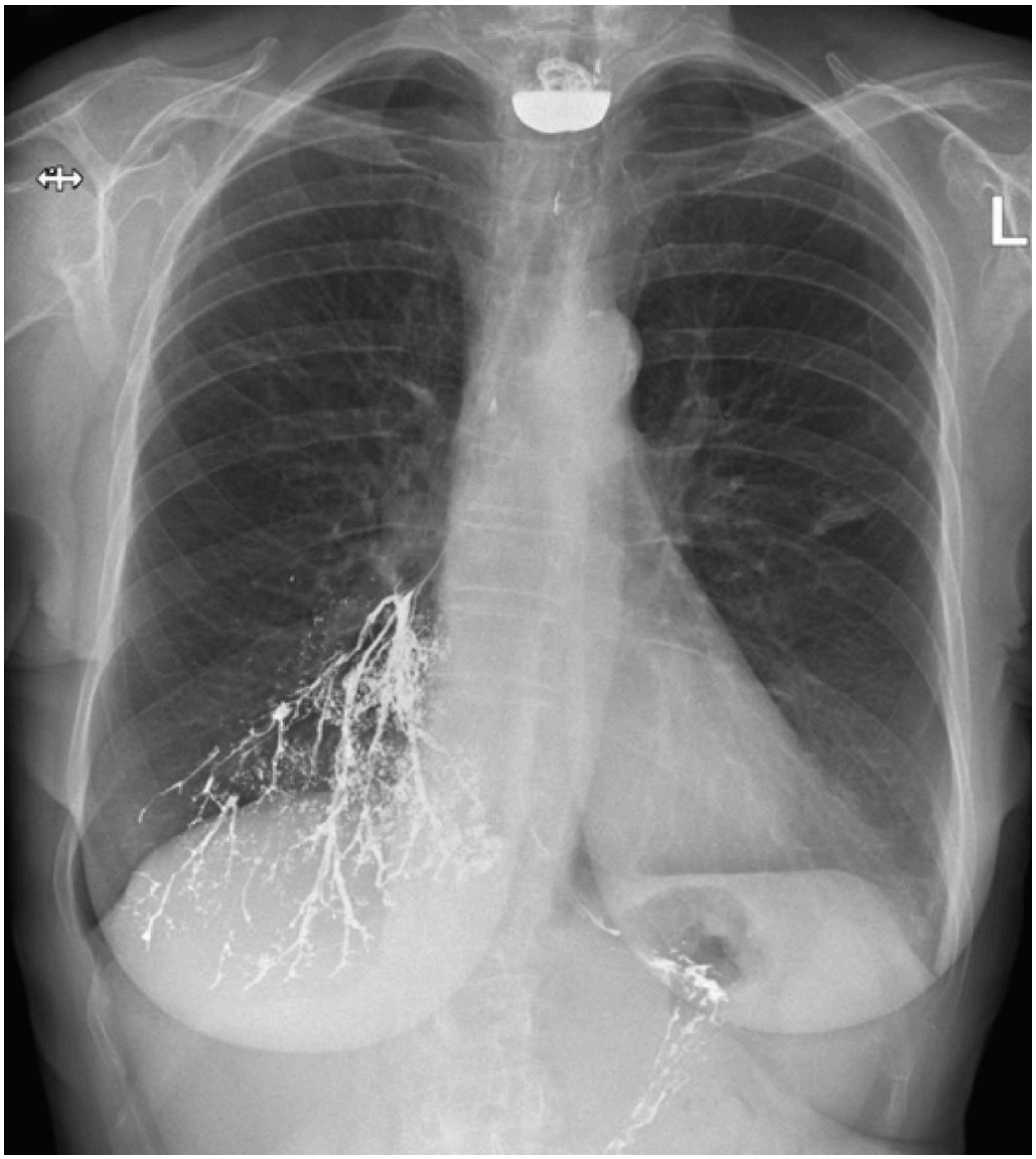

Røntgen toraks frontbilde viser kontrastmiddelet bariumsulfat i bronkialtreet i høyre under- og midtlapp hos en pasient med dysfagi som aspirerte under røntgenundersøkelse av svelgfunksjonen. Bildet viser i tillegg Zenckers divertikkel.

Røntgen øsofagus med kontrast brukes i utredning av dysfagi og dysmotilitet i spiserør når man ikke har fått avklaring med endoskopi. Undersøkelsen gjøres under gjennomlysning mens pasienten svelger kontrastmiddel og kan påvise abnormaliteter som spiserørskreft, divertikler og dysmotilitet (1). Pasienter med dysfagi, obstruerende tumor i svelg og spiserør eller fremmedlegeme i halsen har økt risiko for aspirasjon, men trolig er dette en sjelden komplikasjon (1, 2).

Fremmedlegemer som aspireres, legger seg oftest i høyre lunge. Trolig skyldes dette en brattere vinkel og større diameter på høyre hovedbronkus. Prognosen etter aspirasjon av bariumsulfat avhenger av hvor mye pasienten har aspirert. Aspirasjon av større mengder kontrastmiddel kan føre til respirasjonssvikt, aspirasjonspneumoni, sjokk, akutt lungesviktsyndrom og dødsfall (1, 2). De viktigste behandlingstiltakene er oksygentilførsel og lungefysioterapi. Terapeutisk bronkoskopi brukes sjelden og kun i alvorlige tilfeller grunnet økt risiko for spredning av bariumsulfat til andre deler av luftveiene (3).

Pasienten var en kvinne i 70-årene som i over ett år hadde hatt globusfornemmelse og dysfagi. Fordi hun hadde motsatt seg endoskopisk undersøkelse grunnet brekninger og uro, ble det i stedet gjennomført røntgen øsofagus med kontrast.

Etter aspirasjon av bariumsulfat ble hun innlagt til observasjon ved medisinsk avdeling på et lokalsykehus. Under oppholdet fikk hun lungefysioterapi og bronkoskopi, som ikke viste synlige skader på luftveiene. Hun var i god allmenntilstand og hadde ikke behov for oksygen under oppholdet. Ved utskrivelse ble hun henvist til gastromedisinsk avdeling for oppfølging av Zenckers divertikkel.

Pasienten har gitt samtykke til at artikkelen blir publisert.

Artikkelen er fagfellevurdert.

Synne Muggerud Sørensen er assisterende medisinsk redaktør i Tidsskriftet. Hun har ikke deltatt i den redaksjonelle behandlingen av artikkelen.

LITTERATUR

1. Hamid M, Ullah W, Ur Rashid M et al. An Esophagogram or Tracheobronchogram? A Review of Barium Sulfate Aspiration. J Investig Med High Impact Case Rep 2018; 6: 2324709618802872. [PubMed][CrossRef]

2. Khartade HK, Meshram VP, Tumram NK et al. Fatal Aspiration of Barium Sulfate in a Case of Myasthenia Gravis: A Case Report and Review of Literature. J Forensic Sci 2020; 65: 1350–3. [PubMed][CrossRef]

3. Desai P, Mbachi C, Alebich M. Barium Contrast Aspiration. J Am Osteopath Assoc 2019; 119: 541. [PubMed][CrossRef]

Publisert: 5. mars 2026. Tidsskr Nor Legeforen. DOI: 10.4045/tidsskr.25.0465
Mottatt 30.7.2025, første revisjon innsendt 25.10.2025, godkjent 21.11.2025.

Opphavsrett: © Tidsskriftet 2026 Lastet ned fra tidsskriftet.no 24. juni 2026.