

# Tarmflorabehandling mot førstegangsinfeksjon med *Clostridioides difficile*

---

## KORT KASUISTIKK

SEBASTIAN BØ

Lund legesenter

Kristiansand

Sebastian Bø er fastlege.

Forfatteren har fylt ut ICMJE-skjemaet og oppgir ingen interessekonflikter.

HÅVARD WIIG

Medisinsk avdeling

Sørlandet sykehus

Kristiansand

Håvard Wiig er spesialist i indremedisin og i fordøyelsessykdommer og overlege.

Forfatteren har fylt ut ICMJE-skjemaet og oppgir ingen interessekonflikter.

FREDERIK EMIL JUUL

Medisinsk avdeling

Bærum sykehus

og

Klinisk effektforskning

Universitetet i Oslo

og

Avdeling for transplantasjonsmedisin

Oslo universitetssykehus

Frederik Emil Juul er postdoktor og lege i spesialisering.

Forfatteren har fylt ut ICMJE-skjemaet og oppgir følgende interessekonflikter: Han har holdt foredrag om bruk av tarmflorabehandling ved blant annet *C. difficile*-infeksjon på Vestre Viken Gastroforum, organisert av Tillotts, i mai 2024.

KJETIL K. GARBORG

Klinisk effektforskning

Universitetet i Oslo

og

Avdeling for transplantasjonsmedisin

Oslo universitetssykehus

Kjetil K. Garborg er ph.d. og overlege.

Forfatteren har fylt ut ICMJE-skjemaet og oppgir ingen interessekonflikter.

PETER HOLGER JOHNSEN

Medisinsk avdeling

Universitetssykehuset Nord-Norge, Harstad

Peter Holger Johnsen er ph.d. og overlege.

Forfatteren har fylt ut ICMJE-skjemaet og oppgir ingen interessekonflikter.

MICHAEL BRETTHAUER

[michael.bretthauer@medisin.uio.no](mailto:michael.bretthauer@medisin.uio.no)

Klinisk effektforskning

Universitetet i Oslo

og

Avdeling for transplantasjonsmedisin

Oslo universitetssykehus

Michael Bretthauer er dr.med., spesialist i indremedisin og i fordøyelsessykdommer, professor og overlege.

Forfatteren har fylt ut ICMJE-skjemaet og oppgir ingen interessekonflikter.

---

**En kvinne i 60-årene med akutt førstegangsinfeksjon med *Clostridioides difficile* ønsket ikke den anbefalte behandlingen med antibiotika. Pasienten kontaktet vår forskergruppe direkte og ba om en ikke-anbefalt behandling som var effektiv i en ny randomisert studie vi nettopp hadde avsluttet, men ikke publisert.**

En kvinne i 60-årene med kjent kostregulert diabetes mellitus type 2, strukturell skoliose med redusert lungekapasitet (forsert vitalkapasitet: 40 %), osteoporose, hyperkolesterolemi og Leiden-mutasjon, utviklet diaré dagen etter utskrivelse fra et sykehusopphold. Hun hadde blitt operert for tynntarmsvolvulus med adheranseløsning og detorkvering av tynntarmen. Nå hadde hun vanntynn, gullfarget avføring med opptil tolv tømminger i døgnet, og hun følte seg tiltagende slapp, men hadde ikke magesmerter eller feber. Under den tidligere innleggelsen hadde pasienten fått peroperativ intravenøs antibiotikaproylaks med 400 mg doksisyklin og 1 000 mg metronidazol. I tillegg hadde hun fått fire doser erytromycin 250 mg peroralt postoperativt de første to dagene for å fremme ventrikkelperistaltikk. Orienterende blodprøver tatt av fastlegen var upåfallende, men fecesprøve dag 18 etter utskrivelsen var positiv for toksinproduserende *Clostridioides difficile* (*C. difficile*).

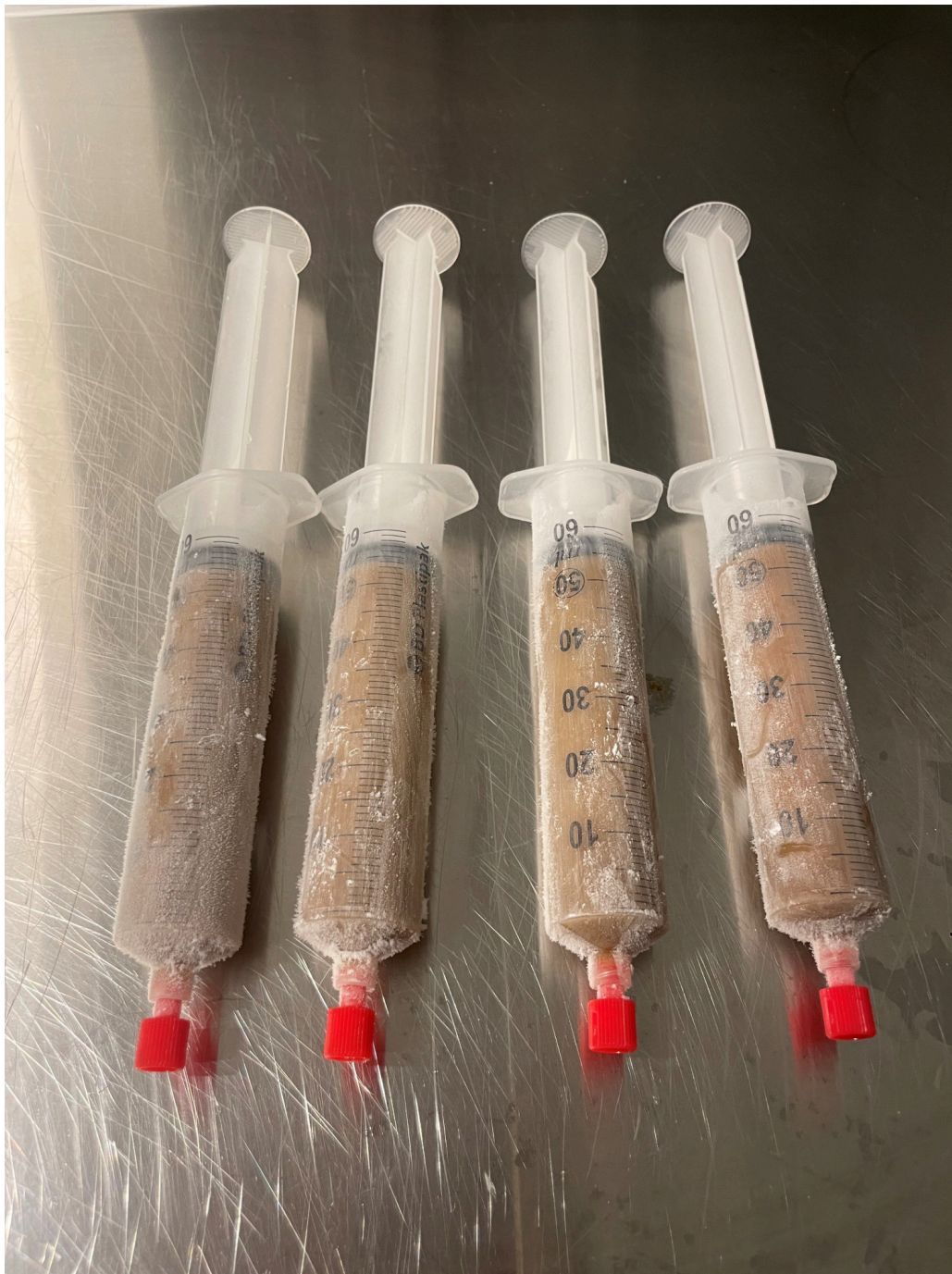Fastlegen forskrev behandling med metronidazol peroralt 500 mg × 3 i 10 dager, slik de nasjonale retningslinjene for antibiotika i primærhelsetjenesten anbefaler for førstegangsinfeksjon med *C. difficile* (1).

Pasienten ønsket ikke antibiotika og tok derfor ikke den forskrevne behandlingen. Hun syntes det var ubehagelig å svelge tabletter og hadde generelt lite lyst på flere medisiner enn de hun allerede tok fast på grunn av sine andre sykdommer. Hun var også redd for bivirkninger av metronidazol.

Pasienten hadde lest i media om forskergruppen Klinisk effektforskning ved Universitetet i Oslo og Oslo universitetssykehus som testet tarmflorabehandling (også kalt fekal mikrobiotatransplantasjon) for pasienter med førstegangsinfeksjon med *C. difficile* (2). Fire uker etter symptomdebut av diaréen tok hun derfor direkte kontakt på telefon med et medlem av forskergruppen. Hun hadde da fortsatt ti til tolv daglige vanntynne avføringer og følte seg i redusert allmenntilstand.

Vi forklarte pasienten at tarmflorabehandling ikke er anbefalt i norske eller utenlandske retningslinjer for pasienter med førstegangsinfeksjon med *C. difficile*, men at vi hadde nye, da upubliserte, data fra en randomisert studie som indikerer at behandlingen ikke er underlegen antibiotika. Vi forklarte pasienten videre hva tarmflorabehandling innebærer og hvordan den praktisk gjennomføres. Pasienten ønsket tarmflorabehandling. Pasientens fastlege bekreftet sykdomsforløp, prøvesvar og pasientens forståelse av behandlingsoalternativer.

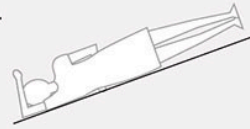
Fem dager senere fikk pasienten administrert tarmflorabehandling i form av feces fra en frisk giver, produsert ved en regional fecesbank ved Universitetssykehuset Nord-Norge, Harstad. Pasientens lokalsykehus hadde deltatt i den nylig avsluttede randomiserte studien (3) og hadde tilgang til behandlingen (figur 1).



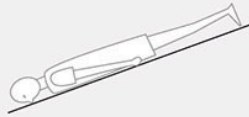
**Figur 1** Tarmflorabehandling fra frisk avføringsdonor, klar til bruk. Foto: Peter Holger Johnsen, Universitetssykehuset Nord-Norge, Harstad

Vi brukte den samme fremgangsmåten for administrering som i studien: 200 ml tarmfloraopløsning bestående av feces, saltvann og glycerol dypfryst ved  $-80$  grader ble tint opp i  $37$  grader vannbad og gitt som klyster med rektumsonde av trent sykepleier ved gastrolab. Pasienten ble ikke forbehandlet, og det var ingen tarmtømming eller sedasjon. Pasienten ble snudd på undersøkelsesbenken for å fordele tarmfloraopløsningen i kolon (figur 2) (4). Pasienten reiste hjem samme dag som behandlingen ble gitt. Hun ga uttrykk for at tarmfloraopløsningen luktet vondt, men syntes at behandlingen gikk fint.

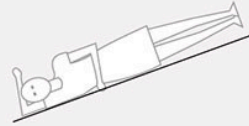
1. Pasienten ligger på sin venstre side med føttene høyere enn hodet, i 15 til 30 graders vinkel (Trendelenburgs leie). Klystersonden føres inn i rektum og rektalballongen inflateres. Tarmflorabehandling appliseres. Pasienten blir liggende i samme posisjon i 2 minutter.



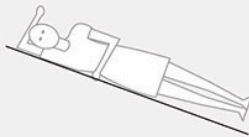
2. Pasienten snus til mageleie og blir liggende i 2 minutter.



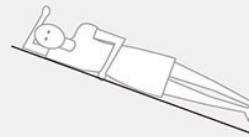
3. Pasienten snus til høyre side og blir liggende i 2 minutter.



4. Pasienten vippes slik at føttene blir lavere enn hodet, i 15 til 30 graders vinkel (omvendt Trendelenburgs leie). Pasienten blir liggende i 2 minutter.



5. Rektalballongen deflateres og klystersonden fjernes. Pasienten blir liggende i samme posisjon i 10 minutter til.



**Figur 2** Pasienten snus på undersøkelsesbenken etter en testet prosedyre som sørger for fordeling av oppløsningen med fekal mikrobiota i hele kolon (4).

Pasienten hadde komplett remisjon av symptomene med normal konsistens, farge og frekvens av avføring i løpet av to dager etter behandlingen. Ved kontroll hos fastlege en uke senere fortalte hun at hun var «helt god i magen igjen». Hun har ikke hatt residiv av *C. difficile*-infeksjon ved oppfølging to måneder senere.

## Diskusjon

Vandig diare ( $\geq 3$  løse tømminger per dag) etter nylig antibiotikabehandling og funn av toksinproduserende *C. difficile* i avføring, som hos vår pasient, er diagnostisk for akutt *C. difficile*-infeksjon. Pasienten ønsket ikke behandling med antibiotika, som er førstevalg i henhold til nasjonale retningslinjer (1).

Tarmflorabehandling har i noen år vært anbefalt som tredjelinjebehandling for pasienter med residiverende *C. difficile*-infeksjon (1, 5). For pasienter med førstegangsinfeksjon er tarmflorabehandling ikke anbefalt fordi det inntil nylig ikke forelå større kliniske studier.

I og med at behandlingen ikke var anbefalt i kliniske retningslinjer på grunn av mangel på større kliniske studier, kunne man mene at den fortsatt var å anse som eksperimentell da pasienten tok kontakt med forskergruppen.

Eksperimentell behandling bør kun tilbys i kliniske studier.

Imidlertid hadde vi kunnskap som ikke var offentliggjort, og som hadde betydning for behandlingsvalget: Kort tid før pasienten tok kontakt, hadde vi avsluttet en større randomisert fase III-studie som sammenlignet standard antibiotikabehandling for *C. difficile* infeksjon med tarmflorabehandling (3). Vi diskuterte pasientens forespørsel faglig og etisk i forskningsgruppen samt med fastlegen og lokal gastroenterolog. Vi la vekt på at pasienten tydelig uttrykte at hun ikke ønsket antibiotikabehandling, som var anbefalt i retningslinjene. Samvalg er et viktig element i kunnskapsbasert praksis (6).

Vi vurderte videre at den nye studien var relevant for pasientens problemstilling. Studien viste at 67 % av pasienter behandlet med tarmfloraoppløsning, ble kurert av sykdommen, sammenlignet med 61 % med standard antibiotika (forskjell på 6 prosentpoeng, *p*-verdi for ikke-underlegenhet < 0,001) (3). Studien viste også at tarmflorabehandling ikke har flere bivirkninger enn antibiotikabehandling (3). Vi vurderte resultatene som entydige. Studiens design, størrelse og endepunkter var etter vår vurdering av høy kvalitet slik at vi hadde stor tillitt til resultatene (3).

Eksperimentell behandling er ny behandling som ikke har blitt testet i vel gjennomførte randomiserte studier, der den sammenlignes med dagens anbefalte behandling (7, 8). På tidspunktet for vår vurdering av den aktuelle pasienten, hadde vi kjennskap til resultatene av den nye studien (3). I tillegg fantes det to mindre, kliniske studier som viste at tarmflorabehandling er minst like god som antibiotika også for førstegangstilfeller av *C. difficile*-infeksjon, og at behandlingen ikke har alvorlige bivirkninger eller komplikasjoner (9, 10). Andre studier har vist at tarmflorabehandling generelt er trygt (11). Vi vurderte det derfor til at behandlingen på det aktuelle tidspunktet ikke lenger var å anse som eksperimentell, selv om resultatene fra vår nye studie ennå ikke var publisert i fulltekst i et vitenskapelig tidsskrift.

Samlet kom vi frem til at det var etisk forsvarlig og klinisk riktig å tilby pasienten tarmflorabehandling etter samvalg og informert samtykke. Vi mente at tarmflorabehandling for denne pasienten ville være minst like effektiv som behandling med antibiotika, at risikoen for komplikasjoner og bivirkninger ikke var høyere og at behandlingen ikke lenger var å anse som eksperimentell. Vi vurderte om vi skulle drøfte saken med klinisk etikkomité, men kom frem til at det ikke var nødvendig, da vi følte oss trygge på vårt resonnement. Pasienten hadde god effekt og ble raskt symptomfri. Den randomiserte studien ble publisert kort tid etter (3).

---

*Vi takker forskningskoordinator og sykepleier Siv Isaksen for rask og smidig tilrettelegging av fekal mikrobiotatransplantasjon for pasienten.*

*Pasienten har gitt samtykke til at artikkelen blir publisert.*

*Artikkelen er fagfellevurdert.*

---

## LITTERATUR

1. Helsedirektoratet. Nasjonal faglig retningslinje. Antibiotika i primærhelsetjensten. 4. Mage-tarm-infeksjoner <https://www.helsedirektoratet.no/retningslinjer/antibiotika-i-primærhelsetjenesten/mage-tarm-infeksjoner#antibiotikaassosiert-diare> Lest 3.10.2024.
2. Juul FE. Er avføring en bedre behandling enn probiotika? Aftenposten Viten 6.6.2019. <https://www.aftenposten.no/viten/i/mRvpjl/er-avfoering-en-bedre-behandling-enn-probiotika> Lest 3.10.2024.
3. Juul FE, Bretthauer M, Johnsen PH et al. Fecal microbiota transplantation versus vancomycin for primary clostridioides difficile infection – randomized controlled trial. *Ann Intern Med* 2025; 178: 940–7. [PubMed][CrossRef]
4. Skjevling LK, Hanssen HM, Valle PC et al. Colonic distribution of FMT by different enema procedures compared to colonoscopy - proof of concept study using contrast fluid. *BMC Gastroenterol* 2023; 23: 363. [PubMed][CrossRef]
5. Bishop EJ, Tiruvoipati R. Management of Clostridioides difficile infection in adults and challenges in clinical practice: review and comparison of current IDSA/SHEA, ESCMID and ASID guidelines. *J Antimicrob Chemother* 2022; 78: 21–30. [PubMed][CrossRef]
6. Kienlin S, Eiring Ø, Kasper J. Samvalg. *Michael* 2020; 17 (Suppl 24): 127–43.
7. Bretthauer M, Haug C. Hva er etablert behandling? *Tidsskr Nor Legeforen* 2011; 131: 1275. [PubMed][CrossRef]
8. Bretthauer M. Når er en kirurgisk metode etablert behandling? *Kirurg* 14.12.2024. <https://www.kirurg.no/fagstoff/nar-er-en-kirurgisk-metode-etablert-behandling/> Lest 3.10.2025.
9. Juul FE, Garborg K, Bretthauer M et al. Fecal Microbiota Transplantation for Primary Clostridium difficile Infection. *N Engl J Med* 2018; 378: 2535–6. [PubMed][CrossRef]
10. Baunwall SMD, Andreasen SE, Hansen MM et al. Faecal microbiota transplantation for first or second Clostridioides difficile infection (EarlyFMT): a randomised, double-blind, placebo-controlled trial. *Lancet Gastroenterol Hepatol* 2022; 7: 1083–91. [PubMed][CrossRef]
11. Rapoport EA, Baig M, Puli SR. Adverse events in fecal microbiota transplantation: a systematic review and meta-analysis. *Ann Gastroenterol* 2022; 35: 150–63. [PubMed]

---

Publisert: 19. november 2025. *Tidsskr Nor Legeforen*. DOI: 10.4045/tidsskr.25.0276  
Mottatt 16.4.2025, første revisjon innsendt 9.9.2025, godkjent 3.10.2025.

