

---

## Norges første hjertetransplantasjon

---

FRA ARKIVET

JULIE DIDRIKSEN

julie.didriksen@tidsskriftet.no

Tidsskriftet

---

I dag gjennomføres det noen titalls hjertetransplantasjoner i Norge i året, men en gang må være den første. I 1983 fikk en 22 år gammel kvinne transplantert et donorhjerte ved Rikshospitalet, og kasuistikken ble delt med Tidsskriftets lesere i nr. 14/1984. Artikkelen er skrevet av Tor Frøysaker, Harald Lindberg, Odd Geiran, Eivind Øvrum, Håkon Aune, Einfrid Åm-Holen, Svein Simonsen og Kolbjørn Forfang. Under følger et utdrag (Tidsskr Nor Lægeforen 1984; 104: 946–8).

---

### Første hjertetransplantasjon i Norge

(...) Etter et betydelig planleggingsarbeid ble vår første hjertetransplantasjon utført 5/11–1983:

Pasienten var en 22 år gammel kvinne. Moren døde plutselig i ung alder, sannsynligvis av hjertearytmi. To søsken er friske. Hun var selv frisk inntil 1978, da skolelegen oppdaget ventrikulære ekstrasystoler som ikke fikk terapeutiske konsekvenser. Våren 1983 oppsto betydelig hjertesvikt. Sviktbehandling i sykehus i juni 1983 fjernet 10 kg ødemvæske. Senere oppsto et betydelig arytmiproblem. Til tross for behandlingsforsøk med etter hvert alle tilgjengelige antiarytmika enkeltvis og i forskjellige kombinasjoner, opptrådte i de følgende måneder i alt seks anfall med ventrikkelflimmer, alle vellykket konvertert. Det eneste som holdt henne noenlunde anfallsfri, var kontinuerlig intravenøs infusjon av lidokain, noe som førte til at hun var helt bundet til sykehusets overvåkingsavdeling i fem måneder. Det ble påvist betydelig forstørret hjerte med meget dårlig venstre ventrikkelfunksjon bedømt

ekkokardiografisk. Da tilstanden ikke kunne kontrolleres på annen måte, og det lokale sykehus kjente til at Rikshospitalet forberedte transplantasjon, ble hun overflyttet til Medisinsk avdeling B til vurdering. Ved kombinert høyre- og venstresidig hjertekateterisering inkludert angiografi og myokardbiopsi ble kardiomyopatiagnosen verifisert. Hennes kardiale funksjon var meget dårlig med en lett pulmonal hypertensjon, lavt minuttvolum, middels mitralinsuffisiens, og venstre ventrikkels ejeksjonsfraksjon var 10 %. Prognosen ble ansett som meget dårlig, og hun fylte således kriteriene for hjertetransplantasjon (tab 1). Det ble ikke funnet kontraindikasjoner (tab 2) mot slik behandling. Pasienten reiste så tilbake til det lokale sykehus til fortsatt overvåking og lidokaininfusjon i påvente av operasjon.

Tabell 1 Indikasjoner for hjertetransplantasjon	Tabell 2 Kontraindikasjoner for hjertetransplantasjon	Tabell 3 Kriterier for godkjenning av donor
Terminal hjertesykdom a) Kardiomyopati b) Koronar hjertesykdom c) Klaffefeil d) Medfødt hjertesykdom Forventet levetid < 6 måneder Alder 15–50 år	Betydelig øket pulmonal vaskulær resistens Pulmonal, cerebrovaskulær eller perifer vaskulær sykdom Insulinkrevende diabetes mellitus Aktivt ulcus pepticum Irreversibel nyre- eller leversvikt Malign lidelse Akutt eller kronisk infeksjon Psykisk ustabilitet, alkoholisme, stoffmisbruk	Opphevet hjernesirkulasjon (cerebral angiografi) ABO-forlikelighet og negativ crossmatch Alder < 35 år Tidligere frisk Ingen tegn på infeksjon Ingen hjerteskaide Stabilt blodtrykk uten store doser inotrop medikasjon

Tab 1–3. Faksimile, tilpasset av Tidsskriftet.

5/11 1983 forelå en aktuell donor som oppfylte kriteriene for donasjon (tab 3) bortsett fra at alderen var i overkant. Det ble etter cerebral angiografi, som er nødvendig for å fastslå absolutt cerebral sirkulasjonsstans, også gjort kontrainjeksjon i aortaroten, som viste normale koronararter. Denne prosedyre er nødvendig for å utelukke tidlig opptreden av koronarsklerose hvis donors alder er over øvre indikasjonsområde. Det forelå videre ABO-forlikelighet mellom resipient og donor, idet begge hadde blodtype o.

Pasienten ble transportert i fly til Rikshospitalet. Umiddelbart etter innkomsten ble det tatt blod til direkte forlikelighetsprøve mellom giverens lymfocytter og pasientens serum (crossmatch). Dette for å utelukke lymfocytotoksiske antistoffer i pasientens serum. Prøven var negativ og pasienten fikk umiddelbart etter at prøveresultatene forelå første dose immunsuppresjon med CyA peroralt og ble klargjort for operasjon.

I mellomtiden ble donors organer preservert etter retningslinjer utarbeidet ved Stanford University. (...) Preservering av donor tar sikte på å opprettholde stabilt og adekvat blodtrykk og hindre infeksjon. Respiratorbehandling og bronkialtoalett, væsketilførsel med flere liter oppvarmet Ringer-laktat og varme ulltepper var nødvendig. Laveste kroppstemperatur ble målt til 34 °C. Diabetes insipidus inntrådte ikke. Antibiotika ble gitt som infeksjonsprofylakse. Klinisk kardial status, EKG og røntgen thorax var normalt.

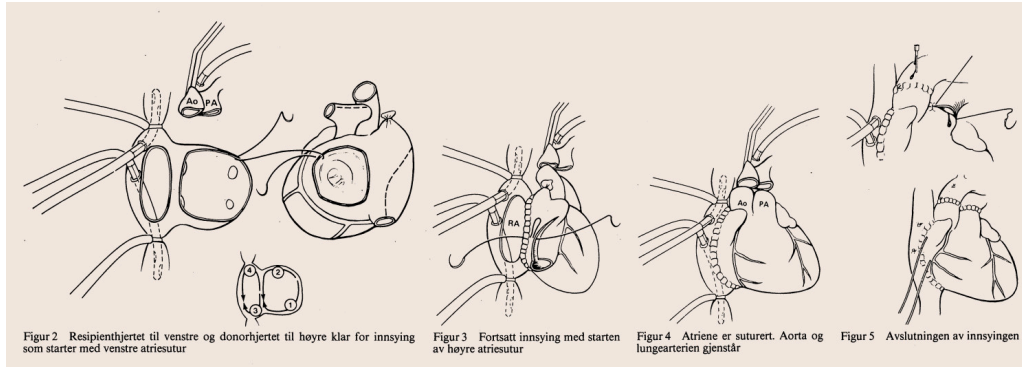
### «Alt var så klart for innsyng av nytt hjerte»

Da alt var klart, ble pasient og donor bragt til to nabooperasjonsstuer i Kirurgisk avdeling A. Etter intubasjon og sternotomi ble hjerte-lunge-maskin tilkoblet resipienten. Donors thorax ble åpnet og hjertet inspisert og funnet i

orden. Pasientens hjerte ble så fjernet med bibehold av mindre deler av begge atriene baktill. Aorta og lungearterien ble delt ved klaffenivå. Alt var så klart for innsyning av nytt hjerte.

Under fjerning av donors hjerte ble koronararteriene perfundert med kald kardioplegiopløsning, og hjertet deretter kjølt i kaldt vann (0–4 °C).

Innsyningen startet med venstre atrium (fig 2–5), dernest høyre atrium, så aorta og til slutt lungearterien. Ischemitid for donorhertet var 51 minutter. Etter ca. fem minutters perfusjon startet hjertet spontane kontraksjoner i sinusrytme, og etter halvannen times bruk av hjerte-lunge-maskin kunne denne kobles fra.



Figur 2–5. Faksimile, tilpasset av Tidsskriftet.

Etter operasjonen ble pasienten kjørt til egen intensivavdeling i steril isolasjon. Det var minimal blødning, og thoraxdren kunne fjernes etter syv timer, samtidig som hun ble ekstubert. Pasienten ble holdt i streng isolasjon i 14 dager postoperativt, de to første døgn med intensiv overvåking, og deretter overflyttet til vanlig sykerom. Personell og besøkende måtte imidlertid bruke munnbind som infeksjonsprofylakse. De siste 14 dagene av oppholdet ble hun tillatt å ta spaserturer på sykehusområdet og i nærmeste omegn. Etter én måned i Rikshospitalet ble hun utskrevet til ukentlig poliklinisk kontroll.

Den postoperative immunsuppressive behandlingen fulgte regimet utarbeidet ved Stanford (...). Doseringen av CyA ble bestemt etter plasma konsentrasjonsbestemmelse med anbefalt verdi mellom 100 og 300 ng/ml. Behovet for CyA ble etter dette klart mindre enn angitt i protokollen fra Stanford. En meget lett reaksjon 14 dager postoperativt ble behandlet med opprettholdelse av prednisolondosen i én uke, dvs. ingen nedtrapping etter anbefalt skjema. Senere har det ikke vært reaksjonsproblemer.

**«Tre måneder etter operasjonen reiste pasienten til hjemstedet.  
Almentilstanden og den kardiaale status var da utmerket»**

Det eneste sikre tegn på reaksjon hos hjertetransplanterte pasienter behandlet med CyA er påvisning av lymfocytinfiltrasjon perivaskulært og interstitielt i vevsbiter fra hjertemuskulaturen. Hjertebiopsi tas i lokalbedøvelse med innstikk i høyre vena jugularis interna. Bioptomen (...) føres ned til høyre ventrikkel under TV-gjennomlysning hvor det tas prøver fra ventrikkelseptum. Biopsitaking ble utført ukentlig de første åtte ukene, deretter hver 14. dag til tre måneder postoperativt. Senere er det planlagt biopsi etter seks måneder og ved hver årskontroll.

Tre måneder etter operasjonen reiste pasienten til hjemstedet. Almentilstanden og den kardiale status var da utmerket. Den videre kontroll skjer ved samarbeid mellom den lokale kardiolog og Rikshospitalet. Den vil, foruten vanlig kardiologisk undersøkelse, også omfatte biopsi av hjertemuskulatur og undersøkelser med henblikk på komplikasjoner forårsaket av immunsuppressiv behandling. (...)

---

Publisert: 2. juni 2025. Tidsskr Nor Legeforen. DOI: 10.4045/tidsskr.25.0323  
Opphavsrett: © Tidsskriftet 2026 Lastet ned fra tidsskriftet.no 25. juni 2026.