
Spontan øsofagusruptur

KORT KASUISTIKK

TORMUND HAUGLAND NJØLSTAD

Radiologisk avdeling

Haukeland universitetssjukehus

Tormund Haugland Njølstad er spesialist i radiologi og overlege.

Forfatteren har fylt ut ICMJE-skjemaet og oppgir ingen interessekonflikter.

JONAS TORP OHLSEN

Kirurgisk serviceklinikk

Haukeland universitetssjukehus

Jonas Torp Ohlsen er spesialist i anesthesiologi og overlege.

Forfatteren har fylt ut ICMJE-skjemaet og oppgir ingen interessekonflikter.

MARJOLEIN HENRIEKE LIEDENBAUM

Radiologisk avdeling

Haukeland universitetssjukehus

Marjolein Henrieke Liedenbaum er ph.d., spesialist i radiologi og overlege.

Forfatteren har fylt ut ICMJE-skjemaet og oppgir ingen interessekonflikter.

JON MEYER TVINNEREIM

Kirurgisk avdeling

Haukeland universitetssjukehus

Jon Meyer Tvinnereim er spesialist i gastrokirurgi og overlege.

Forfatteren har fylt ut ICMJE-skjemaet og oppgir ingen interessekonflikter.

ØYVIND BRUSERUD

oyvind.bruserud@helse-bergen.no

Kirurgisk serviceklinikk

Haukeland universitetssjukehus

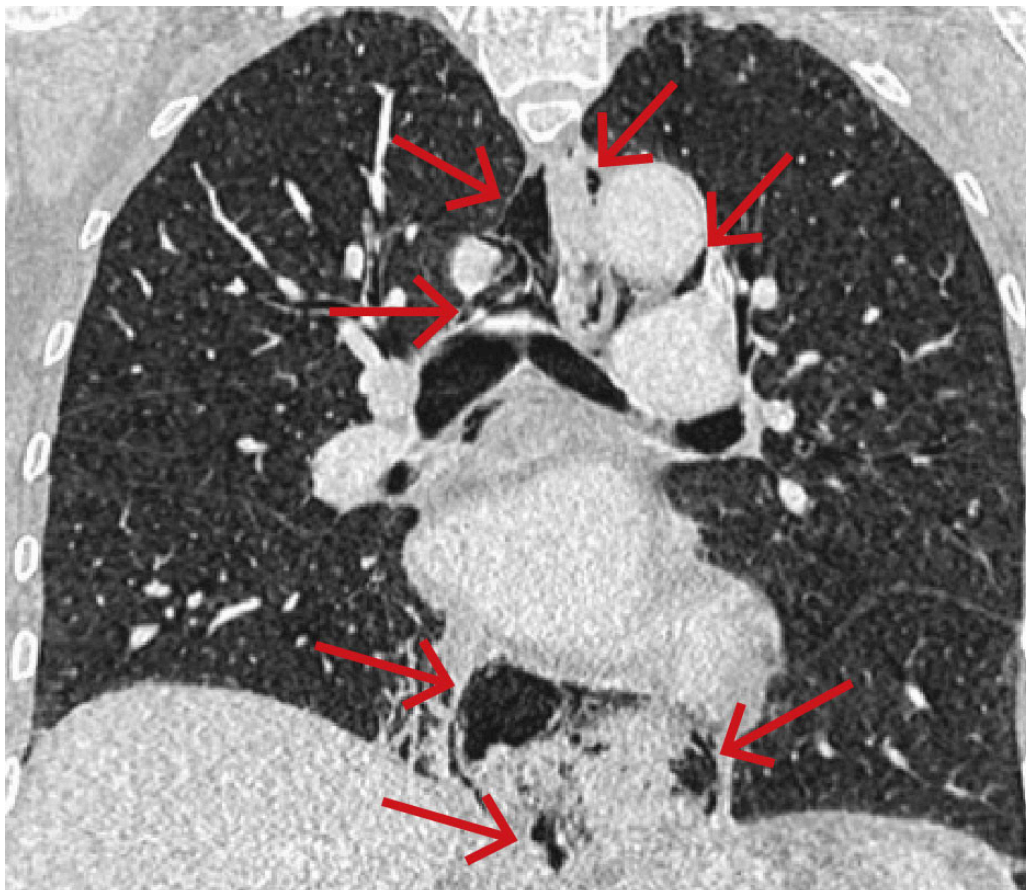
Øyvind Bruslerud er ph.d., spesialist i anesthesiologi og overlege.

Forfatteren har fylt ut ICMJE-skjemaet og oppgir ingen interessekonflikter.

Spontan øsofagusruptur er potensielt livstruende og kan feiltolkes som hjerte-, lunge- eller annen gastrointestinal sykdom. Bildediagnostikk er ofte nødvendig for å stille diagnosen, og rask behandling er avgjørende for å unngå komplikasjoner.

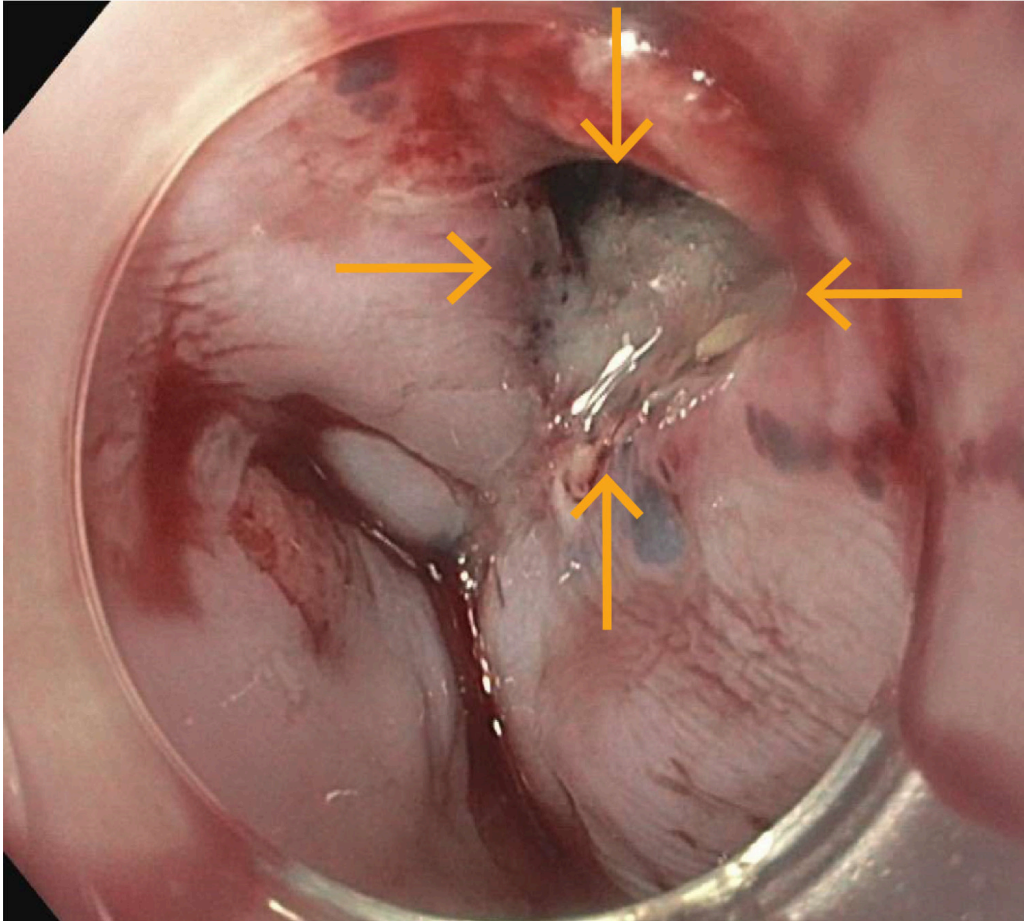
En tidligere frisk kvinne i 70-årene ble innlagt i akuttmottak ved lokalsykehus på grunn av akutte smerter i epigastriet etter matinntak. Hun anga en følelse av at mat satt fast i spiserøret. Smertene strålte mot venstre side av halsen og ble verre ved dyp inspirasjon. Hun var tungpustet, men hadde ikke kvalme eller oppkast. EKG og troponin T-nivå i serum var normale, og hun var respiratorisk og sirkulatorisk stabil.

På grunn av uavklarte smerter ble kvinnen undersøkt med CT toraks, abdomen og bekken med intravenøs kontrast. Undersøkelsen viste spredte små luftflokulamenter i bløtdeler på hals, i mediastinum, langs øsofagus og i øvre abdomen i tilslutning til cardia ventriculi (figur 1). Hun hadde også beskjedne mengder pleuravæske bilateralt og beskjedne fortetninger deklivt i høyre underlapp.



Figur 1 CT toraks med intravenøs kontrast ved innkomst (koronalt snitt) viste pneumomediastinum med multiple luftlokulamenter langs øsofagus (piler).

Samlet ga funnene mistanke om ruptur av distale øsofagus, og hun ble samme dag overflyttet til universitetssykehus, der det ble gjort gastroskopi. Denne viste en vel 5 mm stor ikke-blødende perforasjon i øsofagus omtrent 40 cm fra tannrekken (figur 2). Perforasjonen ble behandlet med stent. Det ble ikke sett patologi i ventrikkel eller duodenum.



Figur 2 Gastroskopi viste en vel 5 mm stor perforasjon i distale øsofagus (piler).

Det påfølgende døgnet etter prosedyren fikk pasienten feber, økende tungpustethet og redusert allmenntilstand. Dette ble oppfattet som tegn på lekkasje av øsofagusinnhold til mediastinum og øvre abdomen. For å avklare forverringen med henblikk på utvikling av mediastinitis, ble det gjort ny akutt CT-undersøkelse med intravenøs kontrast. Denne viste økning av subkutant emfysem, pleuravæske, pneumomediastinum og luft i fettvevet i øvre abdomen. I tillegg var det tilkommet et 4,5 cm lokulament med luft og lavtattenuerende innhold samt kontrastladende avgrensning forenlig med abscess i høyre mediastinum paraøsofagealt med tilgrensning til diafragma, pleura og perikard. Abscesshulen ble vurdert å være kirurgisk tilgjengelig via transhiatal tilgang. Pasienten ble derfor tatt til laparoskopisk skylling av peritoneum og mediastinum på diagnostisk og terapeutisk indikasjon. Alvorlig kontaminering fra øsofagus til mediastinum ble bekreftet peroperativt, og det ble etter skylling anlagt Blake-dren i abscesshulen samt dren i høyre pleurahule (størrelse 20

charrière). Under inngrepet var pasienten takykard, med behov for vasopressor (noradrenalininfusjon på 0,06–0,26 µg/kg/min) for å opprettholde adekvat blodtrykk.

Postoperativt ble pasienten stabilisert sirkulatorisk med væskeinfusjon og vasopressor (noradrenalininfusjon på 0,02–0,20 µg/kg/min). På grunn av kontamineringen fikk hun behandling med antibiotika (piperacillin/tazobaktam intravenøst 4 g/0,5 g hver 6. time) og antimykotika (anidulafungin intravenøst 200 mg dag 1, deretter 100 mg daglig). Det ble gitt høydose protonpumpehemmer (esomeprazol intravenøst 40 mg hver 8. time) for å fremme tilheling av øsofagusrupturen. Pasienten ble holdt sedert og intubert i to døgn i intensivavdeling med nasogastrisk sonde.

Tre døgn postoperativt ble hun overflyttet til sengepost og mobilisert. Etter 15 døgn i universitetssykehuset ble hun tilbakeført til lokalsykehus. Drenene ble seponert og stenten i øsofagus fjernet 12 dager senere. Røntgenundersøkelse av øsofagus med peroral kontrast var uten tegn til lekkasje. Biopsier fra midtre del av øsofagus tatt ved gastroskopi etter at stenten var fjernet, viste infiltrasjon av epitelet med eosinofile granulocytter. Funnet var forenlig med eosinofil øsofagitt, som var sannsynlig årsak til hennes spontane øsofagusruptur.

Diskusjon

Spontan øsofagusruptur forekommer sjelden, men er potensielt livstruende [\(1\)](#). Mortalitet er 4–80 % [\(1\)](#). Tilstanden kan feiltolkes som hjerte-, lunge- eller annen gastrointestinal sykdom, og bildediagnostikk er ofte nødvendig for å stille diagnosen [\(2\)](#). Riktig diagnose og rask behandling er avgjørende.

Behandlingen kan være både endoskopisk og kirurgisk og må vurderes individuelt hos hver enkelt pasient på bakgrunn av alvorlighetsgrad [\(1, 2\)](#). Stent hindrer ytterligere lekkasje, men har ikke effekt på allerede begynnende abscedering. Drenasje og kirurgisk debridement må derfor alltid vurderes. De senere årene er endoskopiske teknikker i kombinasjon med ekstern drenasje tatt i bruk [\(3\)](#). Som hos vår pasient er det ofte behov for medisinsk og intensiv støttebehandling, inkludert hemodynamisk stabilisering [\(2\)](#). Eksterne dren seponeres når drenproduksjonen er lav og infeksjonen er under kontroll. Stenter fjernes endoskopisk etter 4–6 uker for å unngå komplikasjoner som stentmigrasjon, erosjoner og aortoenterisk fistel. Ved tilheling kan vanlig ernæring startes.

Utredning for å finne bakenforliggende og utløsende årsaker gjøres sjelden i akuttfasen. Hos vår pasient ble det påvist en ikke-erkjent eosinofil øsofagitt. Andre utløsende årsaker inkluderer kreftsykdom, hiatushernie, stenose og motilitetsforstyrrelser. Behandlingsforløpet ved spontan øsofagusruptur kan bli langtrukket ved kontaminering med øsofagusinnhold til mediastinum og peritoneum, og langtidskomplikasjoner med mediastinit, svelgvansker og stenoser i øsofagus er beskrevet [\(4\)](#).

Pasienten har gitt samtykke til at artikkelen blir publisert.

REFERENCES

1. Sdralis EIK, Petousis S, Rashid F et al. Epidemiology, diagnosis, and management of esophageal perforations: systematic review. *Dis Esophagus* 2017; 30: 1–6. [PubMed][CrossRef]
2. DeVivo A, Sheng AY, Koyfman A et al. High risk and low prevalence diseases: Esophageal perforation. *Am J Emerg Med* 2022; 53: 29–36. [PubMed][CrossRef]
3. Drefs M, Schardey J, von Ehrlich-Treuenstätt V et al. Endoscopic Treatment Options for Gastrointestinal Leaks. *Visc Med* 2022; 38: 311–21. [PubMed][CrossRef]
4. Hauge T, Kleven OC, Johnson E et al. Outcome after stenting and débridement for spontaneous esophageal rupture. *Scand J Gastroenterol* 2018; 53: 398–402. [PubMed][CrossRef]

Publisert: 23. september 2024. Tidsskr Nor Legeforen. DOI: 10.4045/tidsskr.24.0145
Mottatt 11.3.2024, første revisjon innsendt 29.5.2024, godkjent 24.7.2024.
Publisert under åpen tilgang CC BY-ND. Lastet ned fra tidsskriftet.no 24. juni 2026.