
Den svarte sanden

I TIDLIGERE TIDER

OLE REIGSTAD

ole.reigstad@gmail.com

Ole Reigstad er ph.d., spesialist i ortopedisk kirurgi og seksjonsoverlege ved Seksjon for håndkirurgi og fotkirurgi, Ortopedisk avdeling, Martina Hansens Hospital.

Forfatteren har fylt ut ICMJE-skjemaet og oppgir ingen interessekonflikter.

ASTOR REIGSTAD

Astor Reigstad er dr.med., spesialist i generell og ortopedisk kirurgi og tidligere avdelingsoverlege ved Ortopedisk avdeling, Rikshospitalet.

Forfatteren har fylt ut ICMJE-skjemaet og oppgir ingen interessekonflikter.

Millioner av mennesker går rundt med titanimplantater i kroppen. Hva gjør dette metallet så velegnet til medisinsk bruk?

Det startet med oppdagelsen av svart sand i en bekk. Året var 1791, og ifølge historien var det amatørgeolog og pastor William Gregor (1761–1817) som la merke til det søvlglinsende materialet i en bekk i Cornwall [\(1\)](#). Etter nærmere undersøkelser fant han ut at det besto av jernoksid og et hvitt metalloksid han ikke kunne identifisere. Han hadde oppdaget et nytt grunnstoff: titan.

«Ulegert titan er like sterkt som mange typer stål, men har langt lavere tetthet og vekt»

Et industriprodukt

Fremstilling av metallisk titan er en komplisert prosess. Det skulle gå 150 år fra titan ble oppdaget til William Kropp klarte å fremstille metallet med en renhet på over 99 %. Da viste det seg imidlertid svært velegnet for industrien. Ikke minst kunne stoffet benyttes militært og i romfart [\(1\)](#). Det skyldes blant annet den høye korrosjonsmotstanden og en svært høy smeltetemperatur, noe sovjetiske forskere påviste i 1950-årene.

Ulegert titan er like sterkt som mange typer stål, men har langt lavere tetthet og vekt. Styrken økes ytterligere ved legering med andre metaller, som aluminium, vanadium, molybden, jern eller niob [\(2\)](#). Titan har også større elastisitet enn andre metaller og brekker ikke så lett. Derfor ble titan betraktet som et strategisk materiale av USA under den kalde krigen, og det ble også en ettertraktet råvare i luftfartsindustrien og i marin virksomhet. I 2020 var verdensproduksjonen av rent råtitan, som går til metall, 210 000 tonn, hvorav 52 % kom fra Kina og 23 % fra Russland og Kasakhstan [\(3\)](#). Resten kom hovedsakelig fra Japan.

Titan i medisinen

Allerede før industrien ble klar over alle fordelene titan har, vurderte forskere om det kunne brukes i medisinen. I 1940 publiserte Bothe og medarbeidere et eksperimentelt arbeid over forskjellige metallers evne til å feste seg til bein. Titan viste seg som et materiale med stort potensial som et fremtidig protesemetall. Eksperimentet førte likevel ikke til noen stor interesse i toneangivende odontologiske eller ortopediske miljøer [\(4\)](#). Heller ikke G. S. Leventhals arbeid i 1951, der titanskruer i rottefemur satt så godt fast etter 16 uker at knokkelen frakturerte ved utskruing, førte til større interesse i kliniske miljøer [\(5\)](#). Det var på den tiden opplest og vedtatt at kroppen ville frastøte seg alle fremmedlegemer – en uoverkommelig biologisk barriere.

Det ble Per-Ingvar Brånemark (1929–2014) fra Göteborg som la grunnlaget for klinisk bruk av titan. På 1950-tallet brukte han et kammer av titan som var festet til kanintibia for å foreta vitalmikroskopering på blodceller. Da forsøkene var ferdig etter noen uker, og han skulle fjerne titankammeret, var dette så integrert med beinet at det nesten ikke var mulig å få det løs. Legen og basalforskeren Brånemark, som etter hvert ble professor i anatomi, hadde nærmest ved et slumpetreff oppdaget det som senere ble kalt osseointegrasjon av et implantat. Han satte titanskruer inn i kjevebeinet som det kunne festes tenner til, og han fikk fremstilt titanimplantater for defekter i ansiktsskjelettet [\(6\)](#).

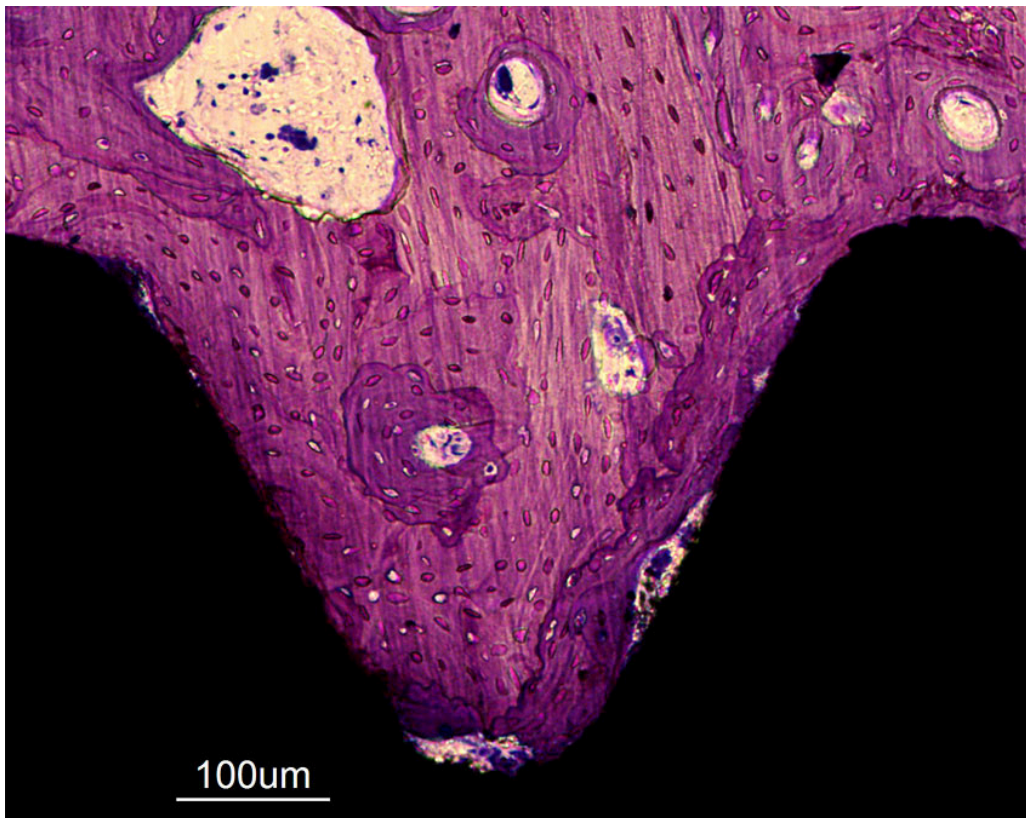
Brånemark var verken odontolog eller kirurg, og flere var skeptiske til hans aktivitet i Sverige. Utover 1960-tallet ble hans søknader om forskningsmidler avvist, og han ble flere ganger latterliggjort på vitenskapelige møter. At forskningen hans var popularisert for allmenheten medførte kommentarer som

«I simply do not trust people who publish in Reader's Digest» (7). Konflikten endte med at Socialstyrelsen oppnevnte en komité på tre professorer som gransket resultatene hans. Men holdningen til ham snudde etter hvert både internasjonalt og i Sverige. En granskning i 1977 slo fast at resultatene hans stemte, og Brånemark ble senere en hedret vitenskapsmann på grunn av sin basalforskning på implantater (8, 9).

«Ved direkte kontakt dannes en kjemisk binding mellom titan og kalsium i beinet»

Osseointegrasjon

Titans særstilling som biokompatibelt metall, skyldes stoffets evne til å motstå det tøffe kroppsmiljøet. Straks titan kommer i kontakt med oksygen, dannes det en beskyttende film av oksyd som er uopløselig og kjemisk ugjennomtrengelig. Denne filmen beskytter metallet og hindrer reaksjon mellom metallet og miljøet (10). Den ru mikrostrukturen og energien på titans oksyderte overflate er vesentlig for den cellulære beinresponsen, og gjør at osteoblaster stimuleres til adhesjon, proliferasjon og beindannelse direkte på implantatet (figur 1). Et osseointegrert titanimplantat har direkte binding til beinvevet, uten mellomliggende brusk- eller bindevev (6), og har samme styrke som omkringliggende bein. Ved direkte kontakt dannes en kjemisk binding mellom titan og kalsium i beinet. Bindingen kan visualiseres ved hardvevsmikroskopi, der titan som har vært implantert, skjæres sammen med bein i tynne skiver som slipes og farges.



Figur 1 Osseintegrert titanskrue. Beinvev i lilla, implantat i svart. Intimkontakt mellom bein og implantat sees langs størstedelen av implantatoverflaten. Mikroskop 400 x, eget preparat, kanintibia.

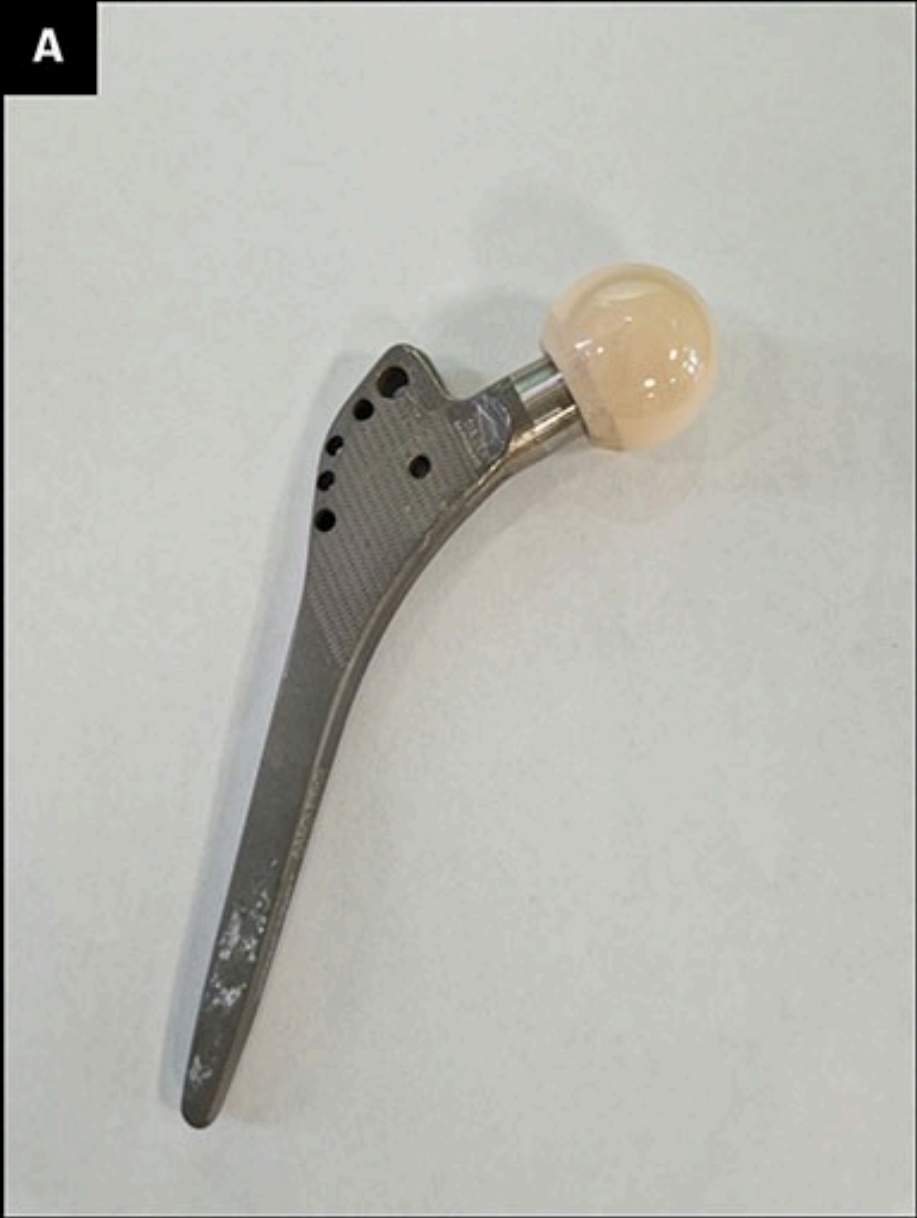Implantatets kontaktflate mot bein, og dermed mulighet for fiksasjon, økes betraktelig ved sandblåsing eller blåsing med andre partikler som gir en ru overflate, som i spongiøst beinvev. Titans evne til innfesting utnyttes på andre implantater ved at disse belegges med titan i plasmaform ($> 10\ 000\ ^\circ\text{C}$) slik at overflaten blir vevsvennlig og fremmer osseintegrasjon av implantatet. Perioden fra innsetting av et implantat til osseintegrasjon har likhetspunkter med frakturtilheling. I begge tilfeller kreves en viss primær stabilitet de første seks ukene da beininnveksten øker mest [\(11\)](#).

Tannmedisin og ortopedi

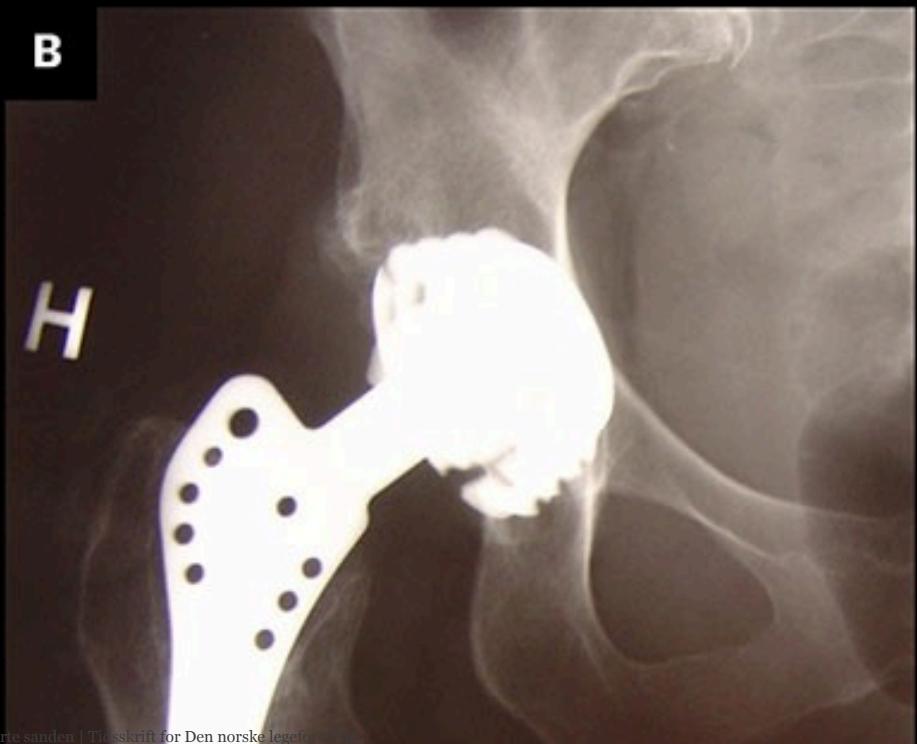Allerede på 1970-tallet fikk titan en sentral plass i odontologien. Et typisk tannimplantat består av en titanskrue med ru overflate som skrues inn i kjeven etter oppboring av kjevebeinet. Slimhinnen dekkes over hullet slik at skruen blir liggende ubelastet i noen måneder for å bli osseintegrert, hvoretter selve tannen eller et brosystem blir festet via et lite snitt over skruen. 5-års overlevelse av slike implantater er rapportert å være over 95 % [\(12\)](#).

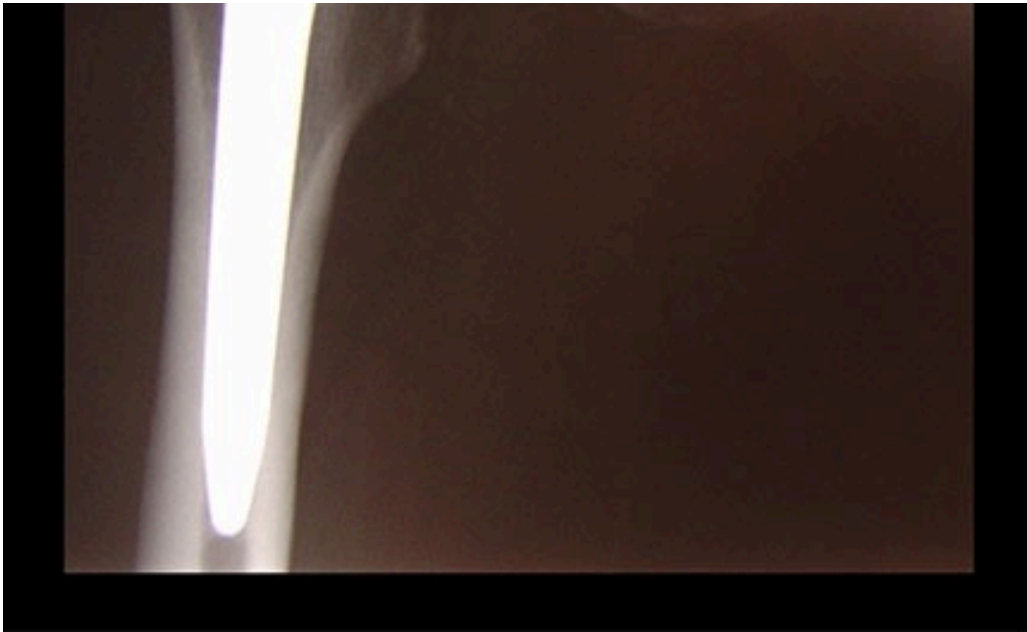
Interessen for ortopedisk bruk av titan kom noe senere enn i tannmedisinen, men tidlig på 1980-tallet ble det klart at sementfrie hofteproteser med en legering av kobolt, krom og molybden (CoCrMo), i medisinen kjent som Vitallium, ga dårlig feste til bein og svake kliniske resultater [\(13\)](#). Problemene førte til en økt interesse for forbedring av usementerte proteser. En større forståelse av hvordan implantater integreres i bein, førte til utviklingen av den første sementfrie titanprotesen for hofteleddet. Den ble tatt i bruk under navnet Zweymüller, etter wienerortopedien som startet utprøvingen av den i 1980 [\(14\)](#) (figur 2). I Norge ble femurproteser av titan tatt i bruk i 1984 [\(15\)](#). Alle usementerte primære femurproteser som nå settes inn i Norge, er av titan, og 20-års overlevelse for disse protesene er vist å være på over 90 % [\(16\)](#).

A



B





Figur 2 a) Femurkomponent i titan (Zweymüller) med keramisk hode (Al_2O_3) benyttet i Norge mellom 1985 og 1988. b) Røntgenbilde 18 år etter proteseinnsetting hos en 55 år gammel kvinne. Stabil og osseointegrert femurkomponent i titan med keramisk hode.

Titans aktive overflate gjør at metallet ikke egner seg for bruk som glideflate i ledd. For leddkulen i hoftelrådet benyttes heller en legering av kobolt, krom og molybden, stål eller keramikk. Ved brudd i lange rørknokler er kirurgisk stål mest aktuelt. Plater, skruer og margnagler av titan brukes derimot ved osteosynteser i mindre knokler. Hos amputerte kan margnagler av titan som stikker ut gjennom huden, koples til eksterne proteser, på lignende måte som ved tannimplantater. Dette kan for eksempel gi protesefunksjon hos pasienter med korte amputasjonsstumper i femur eller humerus, hvor det ellers er vanskelig å feste eksterne proteser. Pasienter med et slikt protesekonsept får en slags «osseopersepsjon» via den osseointegrerte margnaglen som gir en mer korrekt følelse av hvordan protesen beveger seg og hvordan underlaget er. Sårddannelser og infeksjonsfare i overgangen mellom hud og margnagle kan opptre, men er ikke et stort problem [\(17\)](#).

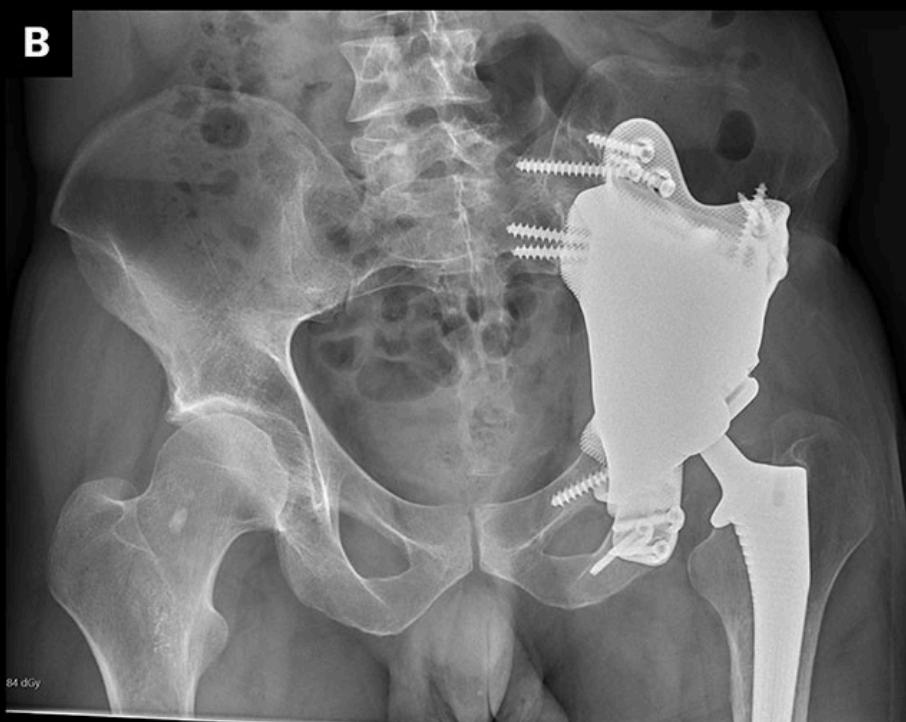
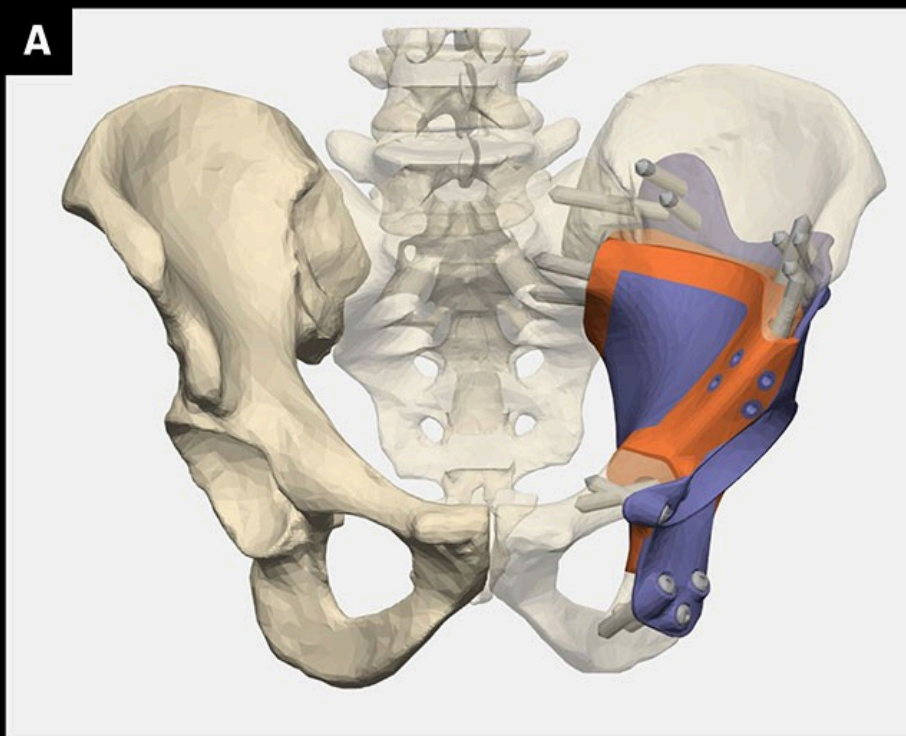
«Veien for metallisk titan var lang og kronglete, slik det ofte er med nyvinninger som skal inn i medisinen»

Andre bruksområder

Lydovertøring via titanimplantater til det indre øret ble utviklet for over 40 år siden [\(18\)](#). Beinledningen av lyden øker effekten. Dette hjelpemiddelet har forbedret hørselen til mange pasienter. Senere kom beinfeste for høreapparater, hvor skruer i beinet bak øret har feste for eksterne høreapparater [\(19\)](#).

Titan har erstattet legeringer av kobolt, krom og molybden som metall i mekaniske hjerteventiler, som sammen med ventiler av polykarbon utgjør omtrent 20 % av ventilene som brukes i Norge i dag. De resterende 80 % er biologiske ventiler. Klips til bruk over aneurisme i hjernearterier er som oftest av titan, likeledes karklips til hemostase under alle typer kirurgiske inngrep. Suturstift til tarmanastomoser og til lukking av hudsnitt er et annet område titan har overtatt.

Moderne billeddiagnostikk kan nøyaktig beregne beindefekter etter kreftkirurgi, misdannelser og skader. Titanimplantater kan skreddersys til pasientenes anatomi, erstatte og perfekt tilpasses beintapet. Implantatet produseres ved bruk av 3D-printing og overflatebehandles, hvoretter det forankres i gjenværende bein rundt defekten i skjelettet (figur 3). Dette kan blant annet gi gangfunksjon etter bekkentumor fjerning, erstatte skalledefekter, gi ansiktsform og bedring av tyggefunksjon (20, 21).



Figur 3 a) Computerassistert 3D-rekonstruksjon etter fjerning av bensarkom i acetabulum. 3D-printet titanprotese med trabekulært sandblåst metall og skruefiksasjon hvor acetabularkomponenten av polyetylen er sementert i denne. Standard usementert femurkomponent i titan. b) Røntgen bekken front av samme rekonstruksjon. Bilder av overlege Simen Sellevold ved Sarkomgruppen, Oslo universitetssykehus, Radiumhospitalet.

Veien for metallisk titan var lang og kronglete, slik det ofte er med nyvinninger som skal inn i medisinen. Det var odontologiske miljøer som først forsto mulighetene titan hadde, og det var her basalforskningen omkring metallet hadde sin spede begynnelse. Nå benyttes metallet innen alle deler av medisinen og blir implementert med den mest moderne teknologien for å forbedre pasientbehandlingen.

REFERENCES

1. Wikipedia. Titanium. <https://en.wikipedia.org/wiki/Titanium> Lest 5.5.2024.
2. Guo CY, Matinlinna JP, Tang AT. Effects of surface charges on dental implants: past, present, and future. *Int J Biomater* 2012; 2012: 381535. [PubMed][CrossRef]
3. United States Geological Survey. Titanium Statistics and Information. <https://minerals.usgs.gov/minerals/pubs/commodity/titanium> Lest 5.5.2024.
4. Bothe RT, Beaton LE, Davenport HA. Reaction of bone to multiple metallic implants. *Surg Gynecol Obstet* 1940; 71: 598–604.
5. Leventhal GS. Titanium, a metal for surgery. *J Bone Joint Surg Am* 1951; 33-A: 473–4. [PubMed][CrossRef]
6. Albrektsson T, Brånemark PI, Hansson HA et al. Osseointegrated titanium implants. Requirements for ensuring a long-lasting, direct bone-to-implant anchorage in man. *Acta Orthop Scand* 1981; 52: 155–70. [PubMed][CrossRef]
7. Tamar L. Per-Ingvar Branemark, Dental Innovator, Dies at 85. *New York Times* 28.12.2014. <https://www.nytimes.com/2014/12/28/health/per-ingvar-branemark-dental-innovator-dies-at-85.html> Lest 10.5.2024.
8. Albrektsson T, Chrcanovic B, Jacobsson M et al. Osseointegration of Implants – A Biological and Clinical Overview. *JSM Dent Surg* 2017; 2: 1022.
9. Frankelius P. Innovationen som tog skruv. *Lakartidningen* 2015; 112: 18–9.
10. Emsley J. *Nature's Building Blocks: An A-Z Guide to the Elements*. Oxford: Oxford University Press, 2003.
11. Reigstad O, Franke-Stenport V, Johansson CB et al. Improved bone ingrowth and fixation with a thin calcium phosphate coating intended for complete resorption. *J Biomed Mater Res B Appl Biomater* 2007; 83: 9–15. [PubMed][CrossRef]
12. Fiorillo L, Ciccì M, Tozum TF et al. Endosseous Dental Implant Materials and Clinical Outcomes of Different Alloys: A Systematic Review. *Materials (Basel)* 2022; 15: 1979. [PubMed][CrossRef]
13. O'Leary JF, Mallory TH, Kraus TJ et al. Mittelmeier ceramic total hip arthroplasty. A retrospective study. *J Arthroplasty* 1988; 3: 87–96. [PubMed]

[CrossRef]

14. Zweymüller KA, Lintner FK, Semlitsch MF. Biologic fixation of a press-fit titanium hip joint endoprosthesis. *Clin Orthop Relat Res* 1988; 235 (&NA;): 195–206. [PubMed][CrossRef]
15. Reigstad A, Røkkum M, Bye K et al. Femoral remodeling after arthroplasty of the hip. Prospective randomized 5-year comparison of 120 cemented/uncemented cases of arthrosis. *Acta Orthop Scand* 1993; 64: 411–6. [PubMed][CrossRef]
16. Cruz-Pardos A, García-Rey E, García-Cimbreló E. Total Hip Arthroplasty with Use of the Cementless Zweymüller Alloclassic System: A Concise Follow-up, at a Minimum of 25 Years, of a Previous Report. *J Bone Joint Surg Am* 2017; 99: 1927–31. [PubMed][CrossRef]
17. Ortiz-Catalan M, Mastinu E, Sassu P et al. Self-Contained Neuromusculoskeletal Arm Prostheses. *N Engl J Med* 2020; 382: 1732–8. [PubMed][CrossRef]
18. Hainarosie M, Zainea V, Hainarosie R. The evolution of cochlear implant technology and its clinical relevance. *J Med Life* 2014; 7 Spec No. 2: 1–4.
19. Stöver T, Lenarz T. Biomaterials in cochlear implants. *GMS Curr Top Otorhinolaryngol Head Neck Surg* 2009; 8: Doc10. [PubMed]
20. Zoccali C, Baldi J, Attala D et al. 3D-Printed Titanium Custom-Made Prostheses in Reconstruction after Pelvic Tumor Resection: Indications and Results in a Series of 14 Patients at 42 Months of Average Follow-Up. *J Clin Med* 2021; 10: 3539. [PubMed][CrossRef]
21. Lim HK, Choi YJ, Choi WC et al. Reconstruction of maxillofacial bone defects using patient-specific long-lasting titanium implants. *Sci Rep* 2022; 12: 7538. [PubMed][CrossRef]

Publisert: 24. juni 2024. Tidsskr Nor Legeforen. DOI: 10.4045/tidsskr.23.0465
Mottatt 4.7.2023, første revisjon innsendt 8.12.2023, godkjent 10.5.2024.
Opphavsrett: © Tidsskriftet 2026 Lastet ned fra tidsskriftet.no 18. juni 2026.