

---

## Ultralyd i svangerskapet bør være mer omfattende

---

### DEBATT

#### INE HILDERSHAVN MOEN

Ine Hildershavn Moen er jordmor og seksjonsleder ved Kvinneklinikken, Haukeland universitetssjukehus, med videreutdanning i ultralyddiagnostikk og master i jordmorfag. Forfatteren har fylt ut ICMJE-skjemaet og oppgir ingen interessekonflikter.

#### SYNNØVE LIAN JOHNSEN

Synnøve Lian Johnsen er spesialist i fødselshjelp og kvinnesykdommer og seksjonsoverlege ved Seksjon for fostermedisin og ultralyd, Kvinneklinikken, Haukeland universitetssjukehus. Forfatteren har fylt ut ICMJE-skjemaet og oppgir ingen interessekonflikter.

#### HENRIETTE ODLAND KARLSEN

Henriette Odland Karlsen er ph.d., spesialist i fødselshjelp og kvinnesykdommer og overlege ved Seksjon for fostermedisin, Kvinneklinikken, Haukeland universitetssjukehus. Forfatteren har fylt ut ICMJE-skjemaet og oppgir ingen interessekonflikter.

#### ANNE MARTHA STOKKE

Anne Martha Stokke er spesialist i fødselshjelp og kvinnesykdommer og overlege ved Kvinneklinikken, Haukeland universitetssjukehus. Forfatteren har fylt ut ICMJE-skjemaet og oppgir ingen interessekonflikter.

#### SVEIN RASMUSSEN

Svein Rasmussen er spesialist i fødselshjelp og kvinnesykdommer og professor emeritus ved Universitetet i Bergen.

Forfatteren har fylt ut ICMJE-skjemaet og oppgir ingen interessekonflikter.

CATHRINE EBBING

cathrine.ebbing@helse-bergen.no

Cathrine Ebbing er spesialist i fødselshjelp og kvinnesykdommer, overlege ved Seksjon for fostermedisin, Kvinneklinikken, Haukeland universitetssjukehus og førsteamanuensis ved Klinisk institutt 2, Universitetet i Bergen.

Forfatteren har fylt ut ICMJE-skjemaet og oppgir ingen interessekonflikter.

---

## Velfungerende morkake og navlesnor er essensielt for et normalt svangerskap. Likevel vies disse organene lite oppmerksomhet i svangerskapsomsorgen.

Ultralydundersøkelse i svangerskapet er en rutinemessig del av svangerskapsomsorgen, med stor oppslutning i befolkningen. Bruk av ultralyd og doppler i svangerskapet har bidratt til at antallet perinatale døde stadig går nedover på tross av økende alder og grad av morbiditet hos gravide kvinner i Norge (1, 2). Ultralyd i første trimester er nå et tilbud til alle gravide, og kommer i tillegg til undersøkelsen i uke 18–19. Nylig argumenterte Salvesen og Staff for å legge målrettet screening for preeklampsi til undersøkelsen i første trimester (3). Vi mener de rutinemessige ultralydundersøkelsene fremdeles har uutnyttet potensial.

---

## Undersøkelse av morkake og navlesnor

Antall blodårer i navlesnoren og morkakens plassering inngår allerede i rutineultralydundersøkelsen. Internasjonalt anbefales også at snorens feste til morkaken undersøkes (4). Bakgrunnen for at morkake og navlesnor skal undersøkes med ultralyd, er at man kan identifisere varianter som er assosiert med risiko, for eksempel der morkaken ligger foran indre mormunn (placenta previa) eller unormalt antall blodårer i navlesnoren. Ved velamentøse kar er de føtale blodårene ikke beskyttet av navlesnor eller morkake og er derfor sårbare for trykk og traume.

---

## Risikosvangerskap og føtal blødning

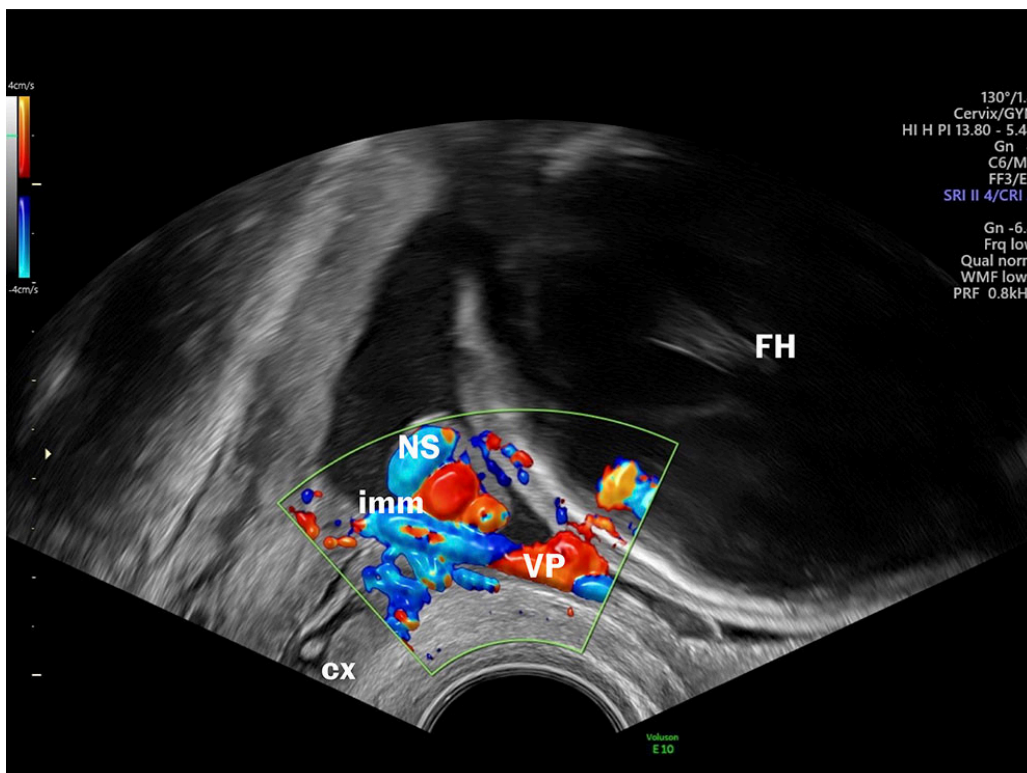
Velamentøse blodårer er assosiert med risiko for uønskede utfall for både mor og barn (5–8). I noen prosent av tilfellene løper de ubeskyttede føtale blodårene i hinnene foran indre mormunn. Da kalles tilstanden vasa previa. Når vasa previa er diagnostisert, er målet å forløse kvinnen med keisersnitt før

spontan vannavgang eller ruptur av hinnene. Foster til termin har et blodvolum på ca. 3–4 dL (110 ml/kg) og det har ikke gode kompensasjonsmekanismer hvis det oppstår blødning. I løpet av sekunder kan blødning fra et velamentøst kar nå et volum som får fatale konsekvenser (9). Ikke uventet er derfor dødeligheten ved uerkjent vasa previa høy, opptil 56 %, og om barnet overlever, er det høy risiko for alvorlig sykelighet (10). Men dersom tilstanden er kjent før fødsel, er overlevelsen nesten 100 % og med normale utfall på kort og lengre sikt (11).

Velamentøse blodårer forekommer oftere i tvillingsvangerskap, etter assistert befruktning og hos eldre førstegangsfødende. I Norge og de fleste andre land er forekomsten av vasa previa på befolkningsnivå ukjent, men ifølge litteraturen forekommer det i mellom 1: 365 og 1: 5 000 svangerskap (10). Nylig ble det publisert interessante resultater fra en studie der man gjorde intervensjon med føtoskopisk ablasjon av vasa previa (12). Dette kan gjøre det mulig for kvinner med vasa previa å føde normalt.

## Diagnostikk av vasa previa

Selv om man har kjent til muligheten for å diagnostisere vasa previa og velamentøse blodårer med ultralyd siden sent på 1980-tallet, inngår det ikke å avkrefte eller bekrefte vasa previa i rutineundersøkelsen i Norge. Transvaginal ultralyd har høy sensitivitet og spesifisitet med hensyn til å diagnostisere vasa previa (13), og falskt positive og falskt negative funn forekommer sjelden. I tillegg er undersøkelsen billig, medfører lite ubehag for kvinnen, ingen risiko for fosteret og er rask å utføre (få minutter) (figur 1) (se video).



**Figur 1** Vasa previa. Ultralydbilde og video fra undersøkelse med transvaginal ultralyd viser cervix, nedre placentakant, fosterhodet, navlesnor og blodårer som henger fast i hinnene og som går like ved den indre mormunnen.

***«Hvorfor undersøker man ikke systematisk for vasa previa, når denne enkle og gode undersøkelsen kan redde liv og mange kvalitetsjusterte leveår?»***

Så hvorfor undersøker man ikke systematisk for vasa previa, når denne enkle og gode undersøkelsen kan redde liv og mange kvalitetsjusterte leveår? Temaet har fått lite oppmerksomhet i Norge. Dette kan skyldes motstand mot medikalisering av svangerskapet og teknifisering av svangerskapsomsorgen. Man er kanskje bekymret for at undersøkelsen skal føre til unødvendige keisersnitt og engstelse hos kvinnen, hennes pårørende og helsearbeiderne? Er ikke ultralydjordmødre og fødselsleger trygge på å gjøre transvaginal ultralyd når vasa previa skal utelukkes eller bekreftes?

Rutineultralydundersøkelsen i svangerskapet er en gyllen mulighet til å gjøre svangerskapene enda tryggere. Siden få undersøkelser i svangerskapet har så stor innvirkning på utfallet som det å diagnostisere vasa previa, mener vi det er på tide at vi systematisk ser etter denne tilstanden i svangerskapsomsorgen.

## REFERENCES

1. Eskild A, Skau I, Haavaldsen C et al. Teknologi redder fosterliv. *Tidsskr Nor Legeforen* 2021; 141. doi: 10.4045/tidsskr.21.0256. [PubMed][CrossRef]
2. FHI. 40 prosent av kvinner som blir gravide i Norge er overvektige eller har fedme rett før svangerskapets start. <https://www.fhi.no/nyheter/2023/40-prosent-av-kvinner-som-blir-gravide-i-norge-er-overvektige-eller-har-fedme-rett-for-svangerskapets-start/> Lest 18.1.2024.
3. Salvesen KAB, Staff AC. Ny og nyttig screening for preeklampsirisiko. *Tidsskr Nor Legeforen* 2023; 143. doi: 10.4045/tidsskr.22.0784. [PubMed][CrossRef]
4. Salomon LJ, Alfirevic Z, Berghella V et al. ISUOG Practice Guidelines (updated): performance of the routine mid-trimester fetal ultrasound scan. *Ultrasound Obstet Gynecol* 2022; 59: 840–56. [PubMed][CrossRef]
5. Ebbing C, Kiserud T, Johnsen SL et al. Prevalence, risk factors and outcomes of velamentous and marginal cord insertions: a population-based study of 634,741 pregnancies. *PLoS One* 2013; 8: e70380. [PubMed][CrossRef]
6. Ebbing C, Rasmussen S, Kessler J et al. Association of placental and umbilical cord characteristics with cerebral palsy: national cohort study. *Ultrasound Obstet Gynecol* 2023; 61: 224–30. [PubMed][CrossRef]
7. Ebbing C, Kiserud T, Johnsen SL et al. Third stage of labor risks in velamentous and marginal cord insertion: a population-based study. *Acta Obstet Gynecol Scand* 2015; 94: 878–83. [PubMed][CrossRef]
8. Siargkas A, Tsakiridis I, Pachi C et al. Impact of velamentous cord insertion on perinatal outcomes: a systematic review and meta-analysis. *Am J Obstet Gynecol MFM* 2023; 5: 100812. [PubMed][CrossRef]
9. Toubas PL, Silverman NH, Heymann MA et al. Cardiovascular effects of acute hemorrhage in fetal lambs. *Am J Physiol* 1981; 240: H45–8. [PubMed][CrossRef]
10. Oyelese Y, Javinani A, Shamshirsaz AA. Vasa Previa. *Obstet Gynecol* 2023; 142: 503–18. [PubMed][CrossRef]
11. Conyers S, Oyelese Y, Javinani A et al. Incidence and causes of perinatal death in prenatally diagnosed vasa previa: a systematic review and meta-analysis. *Am J Obstet Gynecol* 2024; 230: 58–65. [PubMed][CrossRef]
12. Chmait RH, Monson MA, Chon AH et al. Third-trimester fetoscopic ablation therapy for types II and III vasa previa. *Am J Obstet Gynecol* 2024; 230: 87.e1–9. [PubMed][CrossRef]

13. Gross A, Markota Ajd B, Specht C et al. Systematic screening for vasa previa at the 20-week anomaly scan. *Acta Obstet Gynecol Scand* 2021; 100: 1694–9. [PubMed][CrossRef]

---

Publisert: 8. mars 2024. Tidsskr Nor Legeforen. DOI: 10.4045/tidsskr.24.0042  
Opphavsrett: © Tidsskriftet 2026 Lastet ned fra tidsskriftet.no 23. juni 2026.