

---

# Underlige episoder under søvn – epilepsi eller parasomni?

---

## KLINISK OVERSIKT

OLIVER HENNING

oliver.henning@ous-hf.no

EEG-laboratoriet

Spesialsykehuset for epilepsi

Oslo universitetssykehus

Forfatterbidrag: idé, utforming/design, litteratursøk, utarbeiding/revisjon av selve manuset og godkjenning av innsendte manusversjon.

Oliver Henning er dr.med. og dr.philos., spesialist i nevrologi og i psykiatri samt overlege.

Forfatteren har fylt ut ICMJE-skjemaet og oppgir følgende interessekonflikt: Han har mottatt forelesningshonorar fra Eisai, UCB, Jazz, Desitin, Roche og Livanova.

RUNE MARKHUS

EEG-laboratoriet

Spesialsykehuset for epilepsi

Oslo universitetssykehus

Forfatterbidrag: utforming/design, litteratursøk, utarbeiding/revisjon av selve manuset og godkjenning av innsendte manusversjon.

Rune Markhus er spesialist i nevrologi og klinisk nevrofysiologi, akkreditert søvnspesialist og overlege.

Forfatteren har fylt ut ICMJE-skjemaet og oppgir følgende interessekonflikt: Han har mottatt forelesningshonorar fra Eisai.

EVA ELISABETH JANSEN DORNISH

Spesialsykehuset for epilepsi

og

Avdeling for klinisk nevrofysiologi

Oslo universitetssykehus

Forfatterbidrag: utforming/design, litteratursøk, utarbeiding/revisjon av selve manuset og godkjenning av innsendte manusversjon.

Eva Elisabeth Jansen Dornish er spesialist i nevrologi og klinisk nevrofysiologi samt overlege.

Forfatteren har fylt ut ICMJE-skjemaet og oppgir følgende interessekonflikt: Hun har mottatt forelesningshonorar fra Takeda.

KONSTANTIN HRISIMIROV KOSTOV

Spesialsykehuset for epilepsi

Oslo universitetssykehus

Forfatterbidrag: utarbeiding/revisjon av selve manuset og godkjenning av innsendte manusversjon.

Konstantin Hrisimirov Kostov er spesialist i nevrologi, overlege og ph.d.-kandidat.

Forfatteren har fylt ut ICMJE-skjemaet og oppgir ingen interessekonflikter.

FRIDNY HEIMISDOTTIR

Spesialsykehuset for epilepsi

Oslo universitetssykehus

Forfatterbidrag: utarbeiding/revisjon av selve manuset og godkjenning av innsendte manusversjon.

Fridny Heimisdottir er spesialist i barnesykdommer, overlege og ph.d.-kandidat.

Forfatteren har fylt ut ICMJE-skjemaet og oppgir følgende interessekonflikt: Hun har mottatt forelesningshonorar fra Eisai.

KARL O. NAKKEN

Spesialsykehuset for epilepsi

Oslo universitetssykehus

Forfatterbidrag: idé, utforming/design, litteratursøk, utarbeiding/revisjon av selve manuset og godkjenning av innsendte manusversjon.

Karl O. Nakken er dr.med. og pensjonert nevrolog.

Forfatteren har fylt ut ICMJE-skjemaet og oppgir følgende interessekonflikt: Han har mottatt forelesningshonorar fra Eisai, UCB, Roche og Desitin.

---

**Ved enkelte epilepsiformer opptrer anfallene nærmest utelukkende under søvn. Det gjelder særlig hypermotoriske anfall som utgår fra frontallappen. På klinisk grunnlag kan det være vanskelig å skille slike anfall fra parasomnier og**

## psykogene ikke-epileptiske anfall. Hensikten med denne kliniske oversiktsartikkelen er å fremheve viktigheten av å stille rett diagnose, ettersom behandlingene av disse tilstandene er helt forskjellige.

For fastleger er ikke pasienter med episodisk opptredende motorisk uro under søvn en ukjent problemstilling. Slike episoder kan gi dårlig søvnkvalitet og være til bekymring, ikke bare for den det gjelder, men også for pårørende. For legen kan pasienter med slike uroepisoder om nettene skape vanskelige diagnostiske overveielser.

Anfall med voldsom og eiendommelig motorisk uro under søvn kan være ledd i nattskrekk, ufullstendig oppvåkning under non-REM-søvn, marerittlidelse, søvnatferdsforstyrrelse under REM-søvn, epileptiske eller psykogene ikke-epileptiske anfall. Selv for eksperter på feltet kan det på rent klinisk grunnlag være vanskelig å skille disse tilstandene. Hovedgrunnen er at sykehistorien ofte er mangelfull og anfallsutformingene kan være overlappende. Selv om EEG-registreringer under epileptiske anfall utgående fra frontallappen ofte ikke viser epileptisk aktivitet, kan slike registreringer likevel, sammen med videoopptak av anfallsepisoden, brukes til å skille tilstandene fra hverandre.

Formålet med denne kliniske oversiktsartikkelen er å drøfte hvilke motoriske forstyrrelser som kan opptre under søvn, med særlig vekt på hva som skiller epileptiske fra ikke-epileptiske uroepisoder. Dessuten, etter en diagnostisk avklaring, hvilken behandling som kan være aktuell. Artikkelen bygger på et ikke-systematisk litteratursøk og forfatterens egne kliniske erfaringer.

---

## Søvnrelaterte hypermotoriske anfall

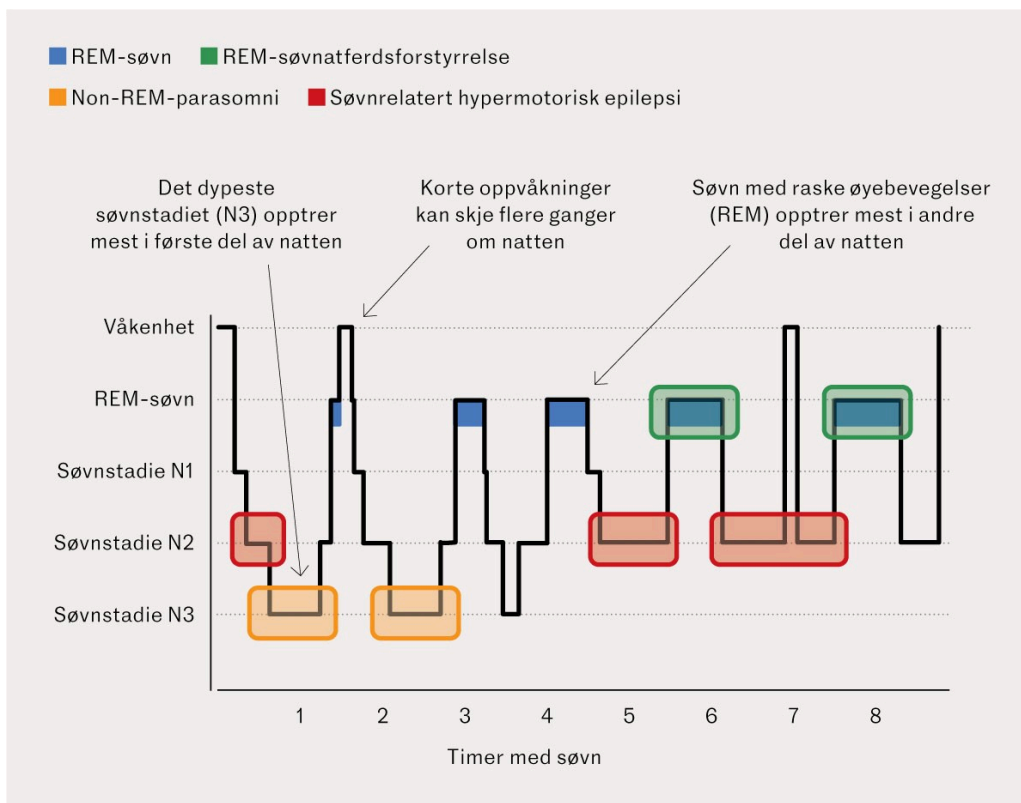
Søvnrelaterte hypermotoriske anfall er typisk for frontallappsepilepsi. Slike anfall ble første gang beskrevet i 1981 og ble opprinnelig kalt nokturnale paroksysmale dystonier, og noe senere nattlige frontallappsanfall. De siste årene har man endret betegnelsen ytterligere til søvnrelatert hypermotorisk epilepsi (Sleep-related Hypermotor Epilepsy, forkortet SHE) [\(1\)](#). Det er for å fremheve at det er søvn som er anfallstriggeren, enten det er søvn på dagtid eller om natten. Selv om anfallsutformingene gjenspeiler aktiviteten i frontallappen, er det ikke alltid anfallene starter der. Enkelte ganger starter anfallene andre steder i hjernen, for så å involvere frontallappen sekundært.

Hos personer med epilepsi virker døsighet og non-REM-søvn fremmende på epileptisk aktivitet, mens REM-søvn tvert imot virker hemmende [\(2\)](#). Det er derfor ikke overraskende at anfallene ved noen epilepsiformer, for eksempel frontallappsepilepsi og selvbegrensende barneepilepsi (tidligere kalt godartet barneepilepsi), gjerne kommer under søvn.

Frontallappsepilepsi er den hyppigste epilepsiformen utenom temporallappsepilepsi, og utgjør rundt 20–30 % av de fokale epilepsiene [\(3, 4\)](#). Mange typer lesjoner kan forårsake epilepsi i frontallappen. Eksempler er hodeskader, hjernesvulster, hjerneslag og medfødte misdannelser (særlig fokale kortikale malformasjoner type II). De senere år er det også funnet

genetiske årsaker, spesielt mutasjoner i gener som koder for proteiner som inngår i den nikotinerge acetylkolin-reseptoren, særlig i CHRN-genene, men det er også rapportert om mutasjoner i andre gener (5). Acetylkolin kan ha en modulerende effekt på oppvåkning.

Søvnrelaterte hypermotoriske anfall har som regel et stereotypisk mønster. De kommer fra non-REM-søvn, de er kortvarige (< 60 sekunder) og ytrer seg ofte som voldsom motorisk uro. Pasientene virker frenetiske og agiterte, de sparker, veiver eller ruller rundt i sengen. Mange kommer med repeterende lyder i form av brøl, banning eller angstfylte skrik. Hos noen kan atferden virke aggressiv. Pasientene er fullt våkne rett etterpå, med fullt normalisert stemningsleie. Noen kan huske hva som skjedde, men de fleste har ingen erindring om anfallet. Hos mange kommer det flere anfall samme natt (i enkelte tilfeller opptil flere titalls), fordelt gjennom hele natten (figur 1, tabell 1), men anfallsfrekvensen varierer mye (6).



**Figur 1** Hypnogram som viser søvnstadiene over tid og typisk opptrøden av forskjellige nattlige anfallsepisoder (6, 10, 12, 18, 19).

**Tabell 1**

De viktigste forskjellene mellom nattlige hypermotoriske anfall, psykogene ikke-epileptiske anfall, nattlig skrekkanfall, mareritt og REM-søvnatferdsforstyrrelse (6, 10, 12, 18, 19).

	NREM-parasomni	REM-søvnatferdsforstyrrelse	Søvnrelatert hypermotorisk epilepsi	Psykogene ikke-epileptiske anfall
<b>Alder ved debut</b>	Barndom	Unge eldre (> 60 år)	Variører, som oftest barn til ung voksen	Variører, som oftest ungdom eller ung voksen

	NREM- parasomni	REM- søvnatferdsforstyrrelse	Søvnrelatert hypermotorisk epilepsi	Psykogene ikke- epileptiske anfall
<b>Episoder per natt</b>	1-2	1-2	Som regel flere	Variierer
<b>Episodenes varighet</b>	0,5–5 min. Kan vare lenger	0,5–1,5 min.	10–30 sek. Kan vare lenger	1–30 min. Kan vare lenger
<b>Semiologi</b>	Starter som «normal» oppvåkning, lang, kompleks atferd. Opplevelse av forvirring.	Plutselig, målrettet, ofte aggressiv atferd. Opplevelse av livlig drøm med trussel.	Plutselig voldsom motorisk uro, ikke målrettet. Varierende opplevelse av å ha hatt anfall eller ikke.	Høyst forskjellig, ofte rykninger eller bevegelser med varierende intensitet og side.
<b>Stereotypi</b>	Ikke stereotyp	Ikke stereotyp, avhengig av drømmeinnhold	Svært stereotyp	Variierende
<b>Når på natten</b>	Første tredjedel av natten, søvnstadiet N3	Andre del av natten, under REM-søvn	Gjennom hele natten, oftest i overgangen mellom søvnstadier eller i stadiet N2	Oppstår ikke under dokumentert søvn
<b>Etterpå</b>	Sover, som oftest amnestisk	Våken, husker drøm	Våken straks, som oftest amnestisk	Variierende

Anfallsutformingen varierer noe, avhengig av hvor det anfallsgivende området er lokalisert i frontallappen. Noen kan få forholdsvis beskjedne motoriske symptomer, for eksempel bare en kortvarig utstrekning av en ekstremitet. Som følge av økt bruk av EEG-registreringer fra stereotaktisk plasserte dybdeelektroder, er det de senere år beskrevet flere undertyper av slike anfall (7).

EEG tatt mellom anfallene – og selv under pågående anfall – kan ofte være normal eller viser kun uspesifikke forstyrrelser på grunn av de voldsomme bevegelsene.

Behandlingen følger vanlige prinsipper for behandling av fokale epilepsier (6), dvs. man skal først forsøke legemidler som for eksempel lavdoserte karbamazepinpreparater (okskarbazepin eller eslikarbazepin) om kvelden, lamotrigin, levetiracetam eller valproat. De fleste får anfallskontroll med legemidler, men opptil 30 % er farmakoresistente (5, 6). Da bør epilepsikirurgi vurderes, spesielt der det er funnet morfologisk substrat for anfallene.

Selv om prognosen hos pasienter med typiske søvnrelaterte hypermotoriske anfall og uten underliggende hjerneforandringer som oftest er god (8), kan flere år med fragmentert søvn forårsake kognitive vansker og dårlig livskvalitet (5).

---

## Parasomnier

Det finnes en rekke motoriske forstyrrelser under søvn, for eksempel fysiologiske innsovningssmyoklonier, bruksisme (tanngnissing), nattlige ansiktsmyoklonier og periodiske benbevegelser (9). Disse forveksles sjelden med epileptiske søvnrelaterte hypermotoriske anfall, men *det* kan derimot enkelte andre typer parasomnier gjøre.

### Non-REM-parasomnier

Nattlige skrekkanfall (*pavor nocturnus*) blir ofte mistolket som mareritt. Det rammer opptil 6 % av barn fra 3–4 års alder, og de vokser det av seg før de når tenårene (10). Anfallene kommer fra dyp søvn, helst tidlig på natten (figur 1, tabell 1). De starter som oftest med et skrik og blir etterfulgt av ufullstendig oppvåkning. Barnet ser skrekkslagent ut, er motorisk svært urolig og svarer ikke på tiltale. Det lar seg vanskelig vekke og lar seg ikke roe eller trøste. Anfallene varer noen få minutter og intensiteten varierer. Barnet husker ikke anfallet dagen etter (10). Tilstanden er ikke assosiert med psykopatologi.

Søvnjengeri (somnambulisme) forekommer hyppigst hos barn i 8–12 års alder og kommer gjerne under oppvåkning fra dyp søvn. Barnet vandrer rundt i ørske, ofte med åpne øyne, sjelden mer enn 10–15 minutter. Som oftest returnerer det til sengen og sover videre. Det husker ikke episoden dagen etter. Søvnjengeri forekommer som regel tidlig på natten, og de aller fleste vokser det av seg (10, 11). 20–30 % av befolkningen har gått i søvne minst en gang i løpet av livet (10). De som ikke vokser det av seg, kan som voksne gjøre komplekse ting som spising, vandring ut av boligen, eller initiering av seksuell aktivitet overfor sengepartner, såkalt sexsomni.

Noen kan også få episoder som kan ligne både nattskrek og søvnjengeri. Disse kan våkne med en panikkfølelse og prøve å komme seg ut av rommet med en opplevelse av at huset brenner eller at noe annet truende er i ferd med å skje. Det kan ta noe tid før de oppnår normal bevissthet. De forteller da gjerne at de ikke hadde en drøm forut for hendelsen, men at de under oppvåkningen opplevde å befinne seg i en truende situasjon, og at det tok tid før de innså at det ikke var noen reell fare. Denne formen for non-REM-parasomni kalles ufullstendig oppvåkning med forvirring (*confusional arousal*) (10, 11). Hos barn oppfattes det som en mildere variant av skrekkanfall. Barnet virker mer forvirret enn skremt, det gråter, skyver foreldrene vekk og lar seg vanskelig vekke.

Felles for non-REM-parasomnier er at de kommer i dyp søvn, stadie 3 (figur 1). Uregelmessig søvn eller en natts søvnmangel gir ofte større søvntrykk neste natt, som kompenseres med mer stadie 3-søvn. Det gir økt risiko for non-REM-parasomni (11). Episodene kan utløses av ytre stimuli som berøring eller lyd (11). Man antar at slike stimuli gir en delvis vekking og aktivering av områder i hjernen ansvarlig for automatiserte motoriske programmer, mens andre deler av hjernen som ivaretar bevissthet, fortsatt sover.

## REM-parasomnier

Mareritt er hyppigst hos barn, og forekomsten synker etter 10-årsalderen (10). Personen våkner fra en svært ubehagelig eller skremmende drøm, og i motsetning til nattlige skrekkanfall, husker personen drømmeinnholdet etterpå. Tidligere traumer, en vanskelig livssituasjon og bruk av enkelte legemidler kan virke disponerende (10).

REM-søvnatferdsforstyrrelse er en sjelden tilstand (10, 12). Den arter seg som livlige, ofte truende drømmer, der den normale muskellammelsen under REM-søvn uteblir. Personen lever aktivt med i drømmen, ofte med voldsom utagering. Hun eller han opplever at de må forsvare seg mot et angrep. I motsetning til flashbacks ved posttraumatisk stressforstyrrelse, varierer innholdet i drømmene og er ikke en gjentakelse av en faktisk opplevd traumatisk hendelse. En følge kan være at personen går til angrep på sengepartneren. Episodene oppstår mest i andre del av natten, når andelen REM-søvn øker (figur 1, tabell 1). Tilstanden rammer oftest eldre menn med en begynnende nevrodegenerativ sykdom (for eksempel atypisk parkinsonisme) eller som er i abstinensfase etter bruk av alkohol eller enkelte legemidler (12). Rundt 1–2 % av befolkningen rammes, og tilstanden ses også hos kvinner uten sammenheng med de nevnte faktorene (12).

Felles for behandlingen av parasomnier er gode søvnhygieniske tiltak. For å unngå skader kan det være nødvendig med sikkerhetstiltak i hjemmet. Dersom medikamentell behandling er indisert, har klonazepam best dokumentert effekt, også i så lave doser som 0,5 mg daglig (13). Klonazepam er ikke forenlig med bilkjøring, men det kan søkes om dispensasjon ved doser opptil 0,5 mg (14). Melatonin, i gradvis opptrappende doser fra 3 mg til 18 mg daglig, er førstevalget ved både non-REM- og REM-parasomnier (13, 15, 16). Melatonin lar seg kombinere med bilkjøring. Prazosin har god effekt ved mareritt, spesielt dersom posttraumatisk stressforstyrrelse er utløsende årsak (17).

---

## Psykogene ikke-epileptiske anfall

Psykogene ikke-epileptiske anfall kan også opptre om nettene, tilsynelatende under søvn, men EEG-registrering under anfallene viser at pasientene er våkne. Slike anfall kan ha mange utforminger, men de *kan* ytre seg som voldsom motorisk uro – og dermed minne om hypermotoriske anfall.

Pasienter med slike anfall bør få skreddersydd psykoterapi rettet mot årsakene til anfallene. Eventuelle anfallsforebyggende legemidler bør seponeres.

---

## Utredning

Dersom man har pasienter med slike eiendommelige episoder under søvn, er grundig anamnese det aller viktigste. Opplysninger må innhentes fra både pasient og pårørende om alder ved anfallsdebut, når på natten anfallene kommer (figur 1), hvor hyppig anfallene opptrer og om det er flere anfall på

samme natt. Man bør spørre om hvordan anfallene arter seg, hvordan bevissthetsnivået er, hvor lenge anfallene varer og hva som huskes etterpå (tabell 1).

Anfallsopptak med smarttelefon kan være et nyttig supplement (18). Det er utviklet en sjekklister (FLEP-skalaen) til hjelp for å differensiere mellom parasomnier og frontallappsepilepsi (19). Etter vår mening har listen begrenset nytteverdi.

Er man i tvil om anfallenes natur, kan pasienten henvises til nærmeste universitetssykehus eller til Spesialsykehuset for epilepsi i Sandvika, der vi har lang erfaring med denne type differensialdiagnostikk. Her blir de aktuelle episodene registrert med video- og EEG-opptak samt polysomnografi. En cerebral MR-undersøkelse inngår som oftest også i utredningen.

---

## Konklusjon

Pasienter med voldsomme uroepisoder under søvn bør få en grundig neurologisk, nevrofysiologisk og nevroradiologisk utredning. Fordi slike forstyrrelser kan være ledd i epileptiske og ikke-epileptiske tilstander, som krever helt forskjellige behandlinger, er en diagnoseavklaring helt avgjørende.

---

*Artikkelen er fagfelleurdert.*

---

## REFERENCES

1. Tinuper P, Bisulli F. From nocturnal frontal lobe epilepsy to Sleep-Related Hypermotor Epilepsy: A 35-year diagnostic challenge. *Seizure* 2017; 44: 87–92. [PubMed][CrossRef]
2. Sinha SR. Basic mechanisms of sleep and epilepsy. *J Clin Neurophysiol* 2011; 28: 103–10. [PubMed][CrossRef]
3. Loiseau P, Duché B, Loiseau J. Classification of epilepsies and epileptic syndromes in two different samples of patients. *Epilepsia* 1991; 32: 303–9. [PubMed][CrossRef]
4. Manford M, Hart YM, Sander JW et al. National General Practice Study of Epilepsy (NGPSE): partial seizure patterns in a general population. *Neurology* 1992; 42: 1911–7. [PubMed][CrossRef]
5. Menghi V, Bisulli F, Tinuper P et al. Sleep-related hypermotor epilepsy: prevalence, impact and management strategies. *Nat Sci Sleep* 2018; 10: 317–26. [PubMed][CrossRef]
6. Nobili L, Proserpio P, Combi R et al. Nocturnal frontal lobe epilepsy. *Curr Neurol Neurosci Rep* 2014; 14: 424. [PubMed][CrossRef]
7. McGonigal A. Frontal lobe seizures: overview and update. *J Neurol* 2022; 269: 3363–71. [PubMed][CrossRef]

8. Licchetta L, Bisulli F, Vignatelli L et al. Sleep-related hypermotor epilepsy: Long-term outcome in a large cohort. *Neurology* 2017; 88: 70–7. [PubMed][CrossRef]
9. Khan M. Restless Legs Syndrome and Other Common Sleep-Related Movement Disorders. *Continuum (Minneap Minn)* 2023; 29: 1130–48. [PubMed][CrossRef]
10. Bjorvatn B, Grønli J, Pallesen S. Parasomnier. *Tidsskr Nor Legeforen* 2009; 129: 1892–4. [PubMed][CrossRef]
11. Irfan M, Schenck CH, Howell MJ. NonREM Disorders of Arousal and Related Parasomnias: an Updated Review. *Neurotherapeutics* 2021; 18: 124–39. [PubMed][CrossRef]
12. Dauvilliers Y, Schenck CH, Postuma RB et al. REM sleep behaviour disorder. *Nat Rev Dis Primers* 2018; 4: 19. [PubMed][CrossRef]
13. Drakatos P, Marples L, Muza R et al. NREM parasomnias: a treatment approach based upon a retrospective case series of 512 patients. *Sleep Med* 2019; 53: 181–8. [PubMed][CrossRef]
14. Helsedirektoratet. Førerkortveilder. <https://www.helsedirektoratet.no/veiledere/forerkortveileder/midler-som-kan-pavirke-kjoreevnen-35-37#benzodiazepiner-og-benzodiazepinlignende-legemidler--dogndoser-praktisk-informasjon> Lest 20.12.2023
15. Kunz D, Mahlberg R. A two-part, double-blind, placebo-controlled trial of exogenous melatonin in REM sleep behaviour disorder. *J Sleep Res* 2010; 19: 591–6. [PubMed][CrossRef]
16. McGrane IR, Leung JG, St Louis EK et al. Melatonin therapy for REM sleep behavior disorder: a critical review of evidence. *Sleep Med* 2015; 16: 19–26. [PubMed][CrossRef]
17. Taylor F, Raskind MA. The alpha1-adrenergic antagonist prazosin improves sleep and nightmares in civilian trauma posttraumatic stress disorder. *J Clin Psychopharmacol* 2002; 22: 82–5. [PubMed][CrossRef]
18. Tinuper P, Provini F, Bisulli F et al. Movement disorders in sleep: guidelines for differentiating epileptic from non-epileptic motor phenomena arising from sleep. *Sleep Med Rev* 2007; 11: 255–67. [PubMed][CrossRef]
19. Derry CP. Sleeping in fits and starts: a practical guide to distinguishing nocturnal epilepsy from sleep disorders. *Pract Neurol* 2014; 14: 391–8. [PubMed][CrossRef]

---

Publisert: 7. mars 2024. *Tidsskr Nor Legeforen*. DOI: 10.4045/tidsskr.23.0579  
Mottatt 1.9.2023, første revisjon innsendt 27.11.2023, godkjent 3.1.2024.  
Publisert under åpen tilgang CC BY-ND. Lastet ned fra tidsskriftet.no 23. juni 2026.