

---

## Leverabscess utløst av et fiskeben

---

### KORT KASUISTIKK

VILDE MARIE HANDELAND

vilde-marie5@hotmail.com

Riga Stradins University

Latvia

og

Sykehuset Østfold

Vilde Marie Handeland er medisinstudent.

Forfatteren har fylt ut ICMJE-skjemaet og oppgir ingen interessekonflikter.

HENRIK WÅHLBERG

Gastromedisinsk avdeling

Sykehuset Østfold

Henrik Wåhlberg er ph.d. og overlege.

Forfatteren har fylt ut ICMJE-skjemaet og oppgir ingen interessekonflikter.

TORD STENER LETTING

Avdeling for bildediagnostikk

Sykehuset Østfold

Tord Stener Letting er overlege.

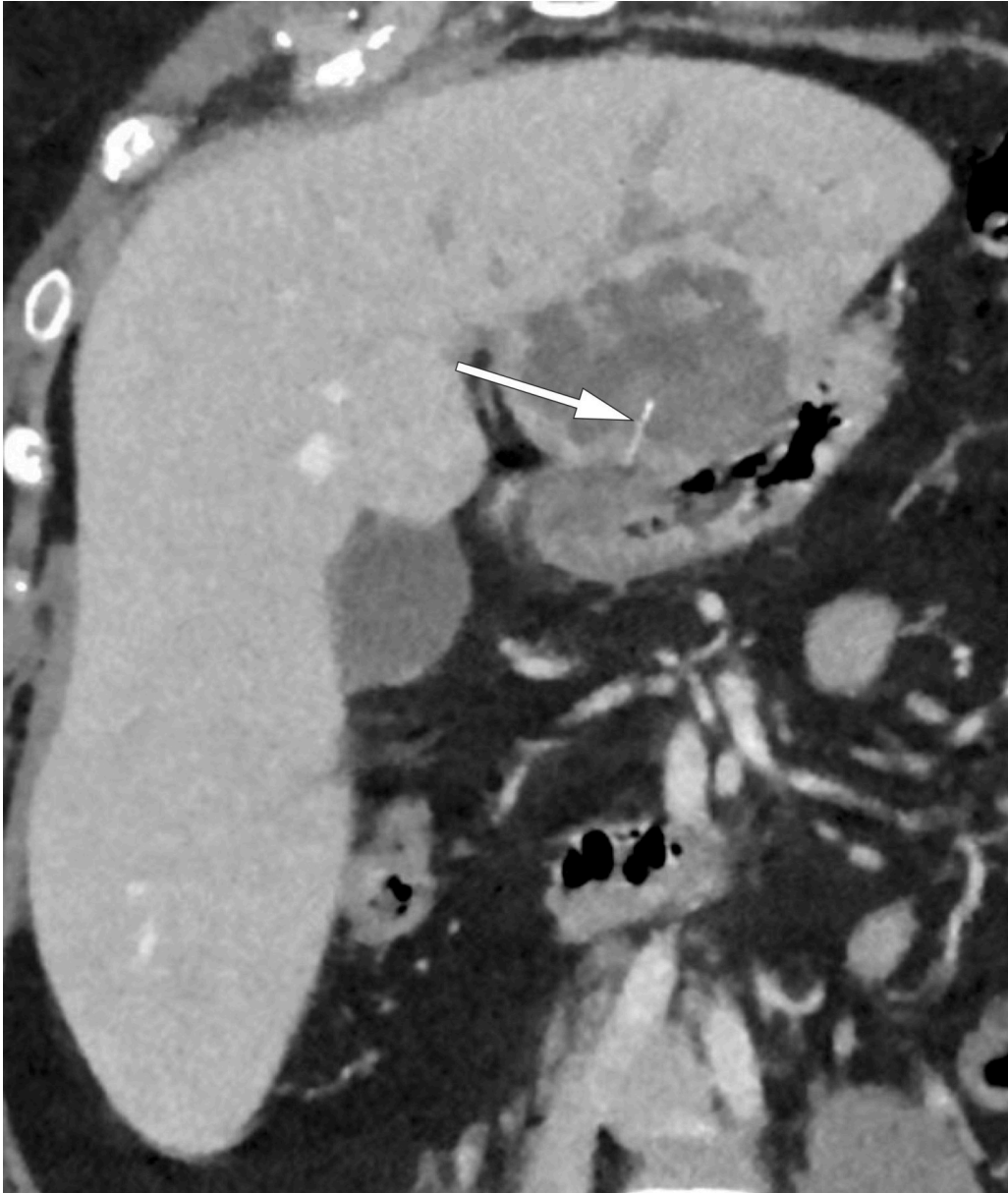
Forfatteren har fylt ut ICMJE-skjemaet og oppgir ingen interessekonflikter.

---

**De vanligste årsakene til leverabscess i Norge er komplikasjoner ved peritonitt eller spredning fra en systemisk infeksjon. Vi presenterer en uvanlig årsak til leverabscess hos en ellers frisk kvinne.**

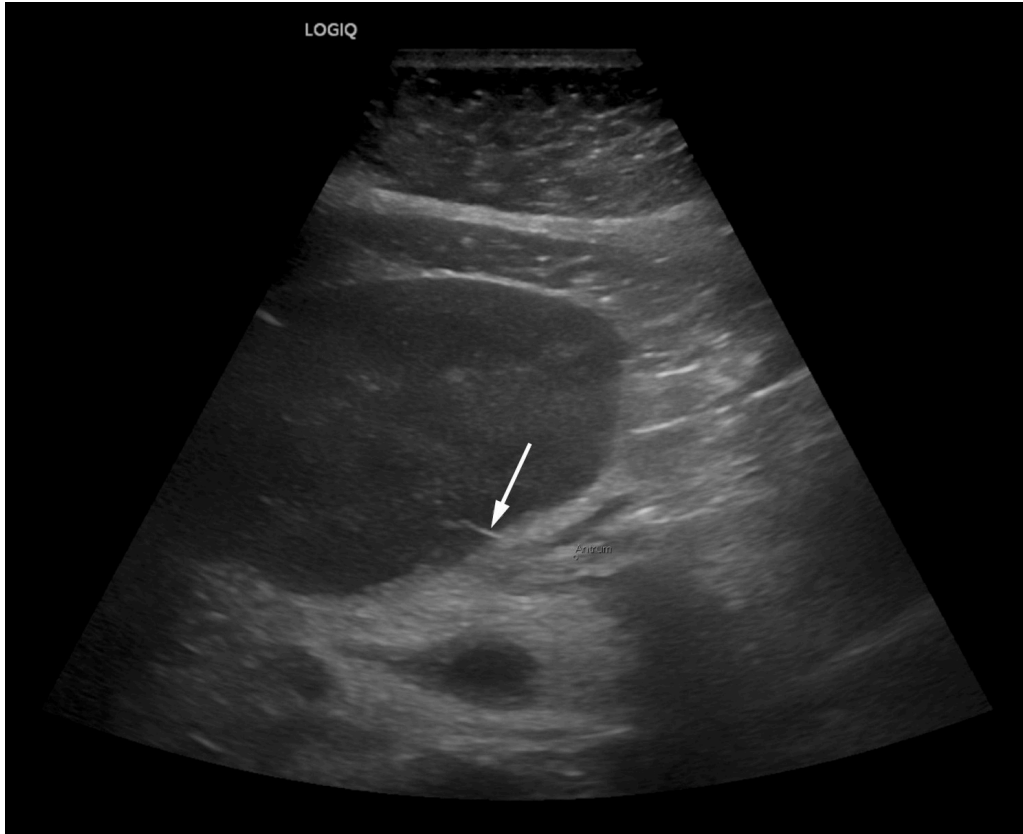
En ellers frisk kvinne i 40-årene ble innlagt etter fire døgns sykehistorie med frostrier, feber og magesmerter i øvre høyre kvadrant. Ved innkomst var hun somnolent, hadde blodtrykk på 92/74 mmHg, respirasjonsfrekvens på 28 per minutt, puls på 130 slag/minutt og temperatur på 38 °C. Blodprøver viste CRP 435 mg/L (referanseområde < 6), leukocytter  $9,5 \times 10^9/L$  ( $3,5-11,0 \times 10^9/L$ ), kreatinin 151  $\mu\text{mol}/L$  (45–90), bilirubin 40  $\mu\text{mol}/L$  (5–25), alanintransaminase (ALAT) 68 U/L (< 45) og alkalisk fosfatase (ALP) 113 U/L (35–105).

Det kliniske bildet ble tolket som sepsis, og intensiv intravenøs væskebehandling og bredspektret intravenøs antibiotika (piperacillin 4 g/tazobaktam 0,5 g  $\times$  3 daglig) ble startet opp. Computertomografi (CT) av abdomen (figur 1) viste en stor lesjon i venstre leverlapp på  $6,3 \times 6,1 \times 6,4$  cm, som ble tolket som en primær leverabscess.



**Figur 1** CT-undersøkelse av abdomen etter intravenøs kontrast i portovenøs fase med skrå koronal reformatering viste et 15 mm langt smalt høyattenuerende legeme som strekker seg fra kapselen og inn mot abscessuspekte forandringer i venstre leverlapp (pil). Ventrikkelenes antrum er veggfortykket der den ligger an mot kapselen hvor legemet er lokalisert.

En ny granskning av CT-undersøkelsen påfølgende dag vakte mistanke om et fremmedlegeme i relasjon til leverabscessen. Fremmedlegemets tetthet og utseende kunne passe med et fiskeben. Klinisk mistenkte man perforasjon fra ventrikkelen. Ultralyd, som ble utført i forbindelse med anleggelse av dren til abscessen, bekreftet mistanken om et fremmedlegeme (figur 2). Det kom spontant blodtilblandet pusslignende væske på drenet, og man sikret prøver for bakteriologisk bestemmelse. Gastroskopi dagen etter viste normale forhold, og man så ingen mulighet for å fjerne fremmedlegemet.



**Figur 2** Ultralyd som ble utført i forbindelse med drensinnleggelse viste et smalt ekkogent legeme svarende til funnet på CT-undersøkelsen (pil). Legemet bryter leverkapselen med akse mot ventrikkelens antrum.

I både blodkultur og abscessinnhold var det oppvekst av *Streptococcus intermedius*, som var følsom for påstartet antibiotikabehandling. Det var ikke tegn til endokarditt ved ekkokardiografi, utført på innleggelsens fjerde dag. Kontroll-CT abdomen dag 9 viste økt trabekulært kontrastladende vev og minsket væskeinnhold, tolket som tegn på tilheling. Imidlertid hadde det oppstått trombose i en vene i nær relasjon til abscessen. Det ble startet opp med 10 mg apiksaban per os 2 × daglig, med planlagt behandlingsvarighet på tre måneder.

Drenet ble fjernet etter ti dager grunnet lite produksjon. Totalt ble kvinnen behandlet i 21 dager med intravenøs antibiotika (piperacillin/tazobaktam i fire døgn, deretter benzylpenicillin 1,2 g × 4 i seks døgn, etterfulgt av ceftriaxon 2 g × 1 gang daglig i hjemmet) og deretter ti dager antibiotikabehandling per os (amoksisillin 500 mg/klavulansyre 125 mg × 3 daglig), med god klinisk og biokjemisk effekt.

Ved første kontroll tre uker etter utskrivning viste ultralyd at størrelsen på abscessen var redusert til 3 × 2,5 cm. Pasienten var plaget av fatigue, men hadde lite smerter og ingen nattesvette eller feber. Etter tverrfaglig diskusjon med gastrokirurg og infeksjonslege vurderte man at fremmedlegemet ikke egnert seg for fjerning. Ny CT abdomen kontroll etter fire måneder viste total tilbakegang av abscessen, men med intakt mistenkt fremmedlegeme. I skrivende stund er pasienten fortsatt på bedringens vei.

---

## Diskusjon

Leverabscess fra fremmedlegeme forekommer sjelden. Det er ikke verifisert hva fremmedlegemet hos vår pasient var, men vår teori er et fiskeben som har perforert ventrikkelen og gitt abscess i leveren. Dette kan ikke verifiseres uten å fjerne objektet, men basert på utseende, tetthet og form er det sannsynlig at dette dreier seg om et fiskeben. Pasienten selv informerte om at hun hadde spist fisk en tid tilbake, men kunne selv ikke huske å ha svelget et ben.

De fleste fremmedlegemer passerer gastrointestinalkanalen uten noen problemer, og kun 1 % av fremmedlegemer vil gi perforasjon (1). I de få tilfellene der fremmedlegemer forårsaker perforasjon, kan de gi alvorlige utfall i form av peritonitt eller intraabdominale abscesser. I litteraturen er det også rapportert om tilfeller der infeksjonstendenser er første symptom og tilfeller der uspesifikke magesmerter er ledende symptom (2–4). Perforasjon kan skje hvor som helst i gastrointestinalkanalen, men er vanligst i pylorus eller duodenum (1).

Ved en sjelden tilstand som denne finnes ikke randomiserte kliniske studier der man har undersøkt hva som er best av kirurgisk eller konservativ behandling. Det er beskrevet kasuistikker og pasientserier. Bekki og medarbeidere understreker viktigheten av å fjerne fremmedlegemet som den mest effektive behandlingen (5). Kasuistikken til Yang og medarbeidere viser vellykket konservativ behandling med antibiotika (4). I vårt tilfelle ble det derfor viktig å diskutere fordeler og ulemper ved konservativ versus kirurgisk behandling. Etter tverrfaglig diskusjon med både gastrokirurger og infeksjonsmedisinere lokalt valgte vi ultralydveiledet drenering av abscessen med tilpasset antibiotikabehandling etter resistensbestemmelse. Basert på tilgjengelig litteratur anså man risikoen for komplikasjoner som større ved leverkirurgi. Residivfaren for abscessutvikling er vanskelig å evaluere ut fra tilgjengelig litteratur. Pasienten følges per nå videre av egen lege.

---

*Pasienten har gitt samtykke til at artikkelen blir publisert.*

*Artikkelen er fagfellevurdert.*

---

## REFERENCES

1. Goh BKP, Tan YM, Lin SE et al. CT in the preoperative diagnosis of fish bone perforation of the gastrointestinal tract. *AJR Am J Roentgenol* 2006; 187: 710–4. [PubMed][CrossRef]

2. Venkatesh SH, Sanamandra SK. Large hepatic abscess caused by fish bone. *Saudi Med J* 2015; 36: 878–9. [PubMed][CrossRef]
  3. Xia F, Zhu P, Chen XP et al. Liver abscess in the caudate lobe caused by a fishbone and treated by laparoscopy: a case report. *BMC Surg* 2022; 22: 6. [PubMed][CrossRef]
  4. Yang CY, Kao JH, Liu KL et al. Medical treatment of fish bone-related liver abscess. *Clin Infect Dis* 2005; 41: 1689–90. [PubMed][CrossRef]
  5. Bekki T, Fujikuni N, Tanabe K et al. Liver abscess caused by fish bone perforation of stomach wall treated by laparoscopic surgery: a case report. *Surg Case Rep* 2019; 5: 79. [PubMed][CrossRef]
- 

Publisert: 26. juni 2023. Tidsskr Nor Legeforen. DOI: 10.4045/tidsskr.23.0012

Mottatt 5.1.2023, første revisjon innsendt 9.3.2023, godkjent 27.3.2023.

Publisert under åpen tilgang CC BY-ND. Lastet ned fra tidsskriftet.no 24. juni 2026.