
Residiverende perikarditt

KLINISK OVERSIKT

PETER M. ANDEL

peter.michael.andel@so-hf.no

Revmatologisk seksjon

Oslo universitetssykehus, Rikshospitalet

og

Hjertemedisinsk avdeling

Sykehuset Østfold

og

Institutt for klinisk medisin

Universitetet i Oslo

Forfatterbidrag: utarbeiding av manuskriptet.

Peter M. Andel er spesialist i indremedisin, overlege og ph.d.-stipendiat.

Forfatteren har fylt ut ICMJE-skjemaet og oppgir ingen interessekonflikter.

PÅL AUKRUST

Institutt for indremedisinsk forskning

Universitetet i Oslo

og

Seksjon for klinisk immunologi og infeksjonsmedisin

Oslo universitetssykehus, Rikshospitalet

Forfatterbidrag: utarbeiding av manuskriptet, særlig mht.

patomekanismer og behandling, og godkjenning av den innsendte manusversjonen.

Pål Aukrust er ph.d., spesialist i indremedisin og infeksjonsmedisin, professor emeritus og tidligere seksjonsleder og overlege.

Forfatteren har fylt ut ICMJE-skjemaet og oppgir ingen interessekonflikter.

JOSTEIN GLEDITSCH

Avdeling for bildediagnostikk

Sykehuset Østfold

og
Institutt for klinisk medisin
Universitetet i Oslo
Forfatterbidrag: utarbeiding av manuskriptet, særlig mht. bildediagnostikk og MR-teknikk, og godkjenning av den innsendte manusversjonen.
Jostein Gleditsch er spesialist i radiologi, overlege, seksjonsleder og ph.d.-stipendiat.
Forfatteren har fylt ut ICMJE-skjemaet og oppgir ingen interessekonflikter.

EINAR GUDE

Hjertemedisinsk avdeling
Oslo universitetssykehus, Rikshospitalet
Forfatterbidrag: utarbeiding av manuskriptet, særlig mht. diagnostikk og behandling, og godkjenning av den innsendte manusversjonen.
Einar Gude er dr.med., spesialist i indremedisin og hjertesykdommer og overlege.
Forfatteren har fylt ut ICMJE-skjemaet og oppgir ingen interessekonflikter.

GLENN HAUGEBERG

Revmatologisk seksjon
Sørlandet sykehus, Kristiansand
og
Institutt for nevromedisin og bevegelsesvitenskap
NTNU
Forfatterbidrag: initiativ til manuskriptet, utarbeiding av manuskriptet, særlig mht. behandling, og godkjenning av den innsendte manusversjonen.
Glenn Haugeberg er ph.d., spesialist i revmatologi, overlege, seksjonsleder og professor.
Forfatteren har fylt ut ICMJE-skjemaet og oppgir ingen interessekonflikter.

SVERRE HØIE

Hjertemedisinsk avdeling
Sørlandet sykehus, Arendal
og
Institutt for klinisk medisin
Universitetet i Oslo
Forfatterbidrag: utarbeiding av manuskriptet, særlig mht. kardiologisk innhold, og godkjenning av den innsendte manusversjonen.

Sverre Høie er spesialist i indremedisin og hjertemedisin, overlege og ph.d.-stipendiat.

Forfatteren har fylt ut ICMJE-skjemaet og oppgir ingen interessekonflikter.

TORE SALTE

Revmatologisk avdeling

Stavanger universitetssjukehus

Forfatterbidrag: utarbeiding av manuskriptet, særlig mht. patomekanismer og behandling, og godkjenning av den innsendte manusversjonen.

Tore Salte er spesialist i indremedisin og overlege.

Forfatteren har fylt ut ICMJE-skjemaet og oppgir ingen interessekonflikter.

KJETIL STEINE

Hjertemedisinsk avdeling

Akershus universitetssykehus

og

Institutt for klinisk medisin

Universitetet i Oslo

Forfatterbidrag: utarbeiding av manuskriptet, særlig mht. diagnostikk og behandling, og godkjenning av den innsendte manusversjonen.

Kjetil Steine er ph.d., spesialist i indremedisin og hjertesykdommer, overlege og førsteamanuensis emeritus.

Forfatteren har fylt ut ICMJE-skjemaet og oppgir ingen interessekonflikter.

DAN ATAR

Hjertemedisinsk avdeling

Oslo universitetssykehus, Ullevål sykehus

og

Institutt for klinisk medisin

Universitetet i Oslo

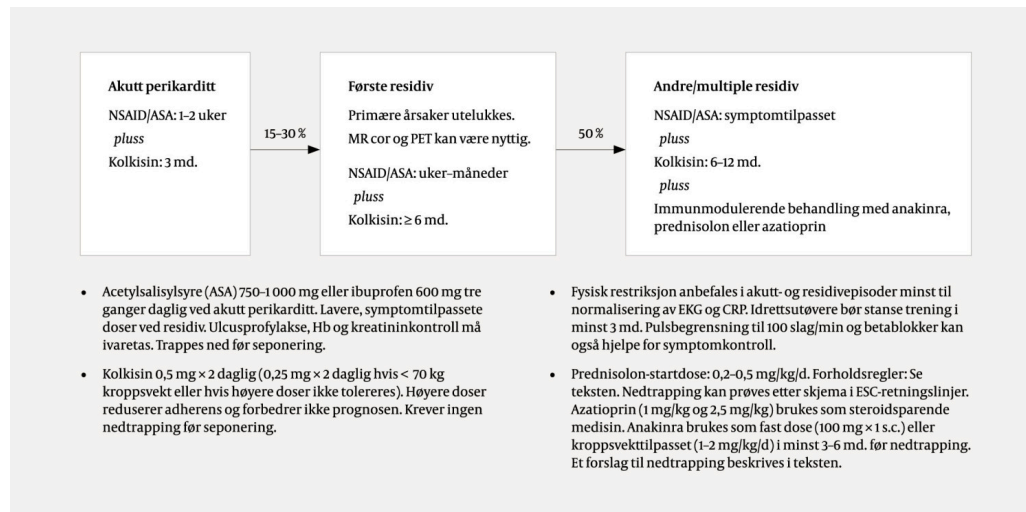
Forfatterbidrag: prosjektledelse, hjelp med nettverksbygging, utarbeiding av manuskriptet og godkjenning av den innsendte manusversjonen.

Dan Atar er spesialist i indremedisin og hjertesykdommer, overlege, professor og forskningsleder.

Forfatteren har fylt ut ICMJE-skjemaet og oppgir ingen interessekonflikter.

Perikarditt er en viktig differensialdiagnose ved brystmerter. I den vestlige verden er idiopatisk perikarditt og inflammasjon etter hjerteinngrep eller infarkt de to viktigste årsakene. Opptil 30 % av perikardittpasientene får tilbakefall, halvparten av disse får flere anfall, og ca. 10 % utvikler et steroidavhengig og kolkisinresistent forløp. Residiv skyldes autoinflammatoriske prosesser i perikard. Avansert bildediagnostikk og behandling med kolkisin og interleukin-1-hemmere har de siste årene bidratt til betydelig redusert sykkelighet. I denne kliniske oversikten oppsummerer vi oppdatert kunnskap om diagnostikk og behandling av pasienter med residiverende primær perikarditt.

Hos 5 % av pasientene som oppsøker akuttmottak med brystmerter, kan perikarditt være årsaken (1). Med rask og riktig behandling har akutt perikarditt en god prognose. Tilbakefall rammer likevel opptil 30 % og gir en betydelig sykkelighet (figur 1) (2, 3). Halvparten av pasientene som opplever residiv, får flere episoder, og opptil 10 % utvikler et steroidavhengig og kolkisinresistent forløp (3, 4). Risikofaktorer for residiv er ung alder, kvinnelig kjønn, feber, takykardi over 120 slag per minutt, lave trombocytterverdier, tegn til konstriksjon ved ekkokardiografi, bruk av prednisolon og behandling uten kolkisin (5, 6). Hjertetamponade og forkalket konstriktivt perikard er sjeldne komplikasjoner (3).



Figur 1 Oversikt over behandling av primær perikarditt i henhold til European Society of Cardiology (1).

Ny kunnskap om den autoinflammatoriske sykdomsprosessen som forårsaker residivene, om bildediagnostikk og om medisinerer har forandret behandlingen av residiverende perikarditt. I denne kliniske oversikten oppsummerer vi ny kunnskap om patogenese, diagnostikk og behandling av pasienter med residiverende primær perikarditt. Artikkelen er basert på litteratursøk i PubMed, publikasjoner fra relevante fagselskaper og forskningsgrupper og forfatternes kliniske erfaring.

Patogenese

Årsaker til perikarditt deles inn i tre hovedgrupper: steril inflammasjon uten infeksjon, medikamentinduserte perikarditter og infeksjoner. Alle gruppene viser det samme inflammasjonsmønsteret i perikardet (7). Idiopatisk perikarditt, hvor man ikke finner en bakenforliggende årsak, er den hyppigste formen i den vestlige verden (1). En del av disse kan være viralt utløst, men diagnostikk for å differensiere mellom idiopatisk og viral årsak anbefales ikke rutinemessig (1). Perikarditt forekommer også etter myokardinfarkt, åpne og perkutane hjerteinngrep og traume (3). Metabolske sykdommer, tuberkulose, andre infeksjoner, kreft og revmatologisk sykdom er sjeldne årsaker i Norge. Perikarditt er dessuten en uvanlig primærmanifestasjon av disse sykdommene (7). Tuberkulose er fortsatt en hyppig årsak til perikarditt globalt og en viktig differensialdiagnose, da kurativ behandling er tilgjengelig.

På molekylært nivå er frigjøring av interleukin-1 β og interleukin-18 sentralt i sykdomsutviklingen ved perikarditt (8). Dette skjer hovedsakelig fra inflammasomer i makrofager. Ved residiv skjer frigjøringen uavhengig av den opprinnelige årsaken, noe som er et typisk kjennetegn for autoinflammasjon (9). Tilstanden kalles derfor også for residiverende autoinflammatorisk perikarditt (9).

Diagnostikk

Akutt perikarditt diagnostiseres i henhold til kriterier fra European Society of Cardiology (ESC), og minst to av følgende fire kriterier må være oppfylt (1): 1) Typiske respirasjons- og posisjonsavhengige brystmerter. Dette er det hyppigste symptomet, og er til stede hos opp til 80 % av pasientene. Smertene stråler ofte ut til øvre del av kappemusklene, men kan også imitere iskemiske brystmerter. 2) EKG-forandringer i akuttfasen, typisk utbredte konkave ST-elevasjoner som ikke følger koronarkarenes distribusjon. Disse kan forsvinne og bli til T-inversjoner før EKG normaliseres. 3) Perikardvæske ved bildeundersøkelse. Dette finnes liksom EKG-forandringer hos omtrent halvparten av pasientene. 4) Perikardiell gnidningslyd. Dette kan være vanskelig å høre i et travelt akuttmottak, og forekomsten beskrives veldig variabelt i litteraturen.

Inflammasjonsparametere som senkningsreaksjon eller CRP er økt hos de fleste, men inngår ikke i diagnosekriteriene. Debut uten klassiske brystmerter hos unge og ved sekundære perikarditter, men også manglende bevissthet om symptomene, bidrar til at perikarditt trolig er underdiagnostisert (3).

Før residiverende perikarditt diagnostiseres (ramme 1), er det viktig å utelukke primære årsaker til tilbakefall, for eksempel tuberkulose, revmatologiske sykdommer og kreft (7). Ved residiv er ofte de objektive funnene mindre framtreddende, og kun 50 % oppfyller ESC-kriteriene for akutt perikarditt. Multimodal bildediagnostikk og inflammasjonsparametere som

senkningsreaksjon og CRP har derfor stor betydning i diagnostikken (1, 3). Ved residiverende perikarditt er CRP økt hos 70–80 % av pasientene. Det er også foreslått egne diagnosekriterier for residiv (7), men disse brukes sjelden i klinisk praksis.

Ramme 1 Definisjon av komplisert forløp ved perikarditt i henhold til European Society of Cardiology (ESC) (1).

Komplisert forløp ved perikarditt deles etter ESCs definisjon inn i tre grupper:

Subakutt perikarditt

Varer lenger enn fire til seks uker, men kortere enn tre måneder.

Kronisk perikarditt

Varer lenger enn tre måneder.

Residiverende perikarditt

En ny episode etter dokumentert akutt perikarditt og symptomfritt intervall på minst fire uker.

Lavgradig troponinutslipp («myo-perikarditt») har generelt liten prognostisk verdi (8), men kan være en indikasjon for enten ultralyd eller MR av hjertet for å skille en *myo-perikarditt* fra en *peri-myokarditt*, hvor myokardittbildet er dominerende og det kreves en annen utredning og behandling. NT-proBNP-analyse bør også utføres ved residiv. Betydelig økt nivå av ferritin (som tegn på makrofagaktivering) og løselig interleukin-2-reseptor (tegn på T-celleaktivering) indikerer en komplisert sykdomsutvikling med mer uttalt immunaktivering. Uspesifikt lett forhøyete nivåer av antinukleære antistoffer og andre autoantistoffer ses ofte, men er neppe av betydning for sykdomsprosessen.

Ekkokardiografi er den mest tilgjengelige bildediagnostiske metoden og bør utføres før behandling igangsettes og ved ethvert residiv for å vurdere mulig tamponade og konstriksjon i perikard (1). Perikardvæske finnes hos ca. 40 % av pasientene med residiv (10). Tegn på konstriksjon av perikardet påvises hyppigere ved residiv, særlig ved subakutt forløp (10, 11). Konstriksjonen kan ofte være forbigående ved adekvat antiinflammatorisk behandling (12).

Indikasjon for MR av hjertet ved perikarditt har blitt styrket de siste årene (8, 13). MR kan gi informasjon om omfang av inflammasjon, affeksjon av myokard, tykkelse på perikard, mengde perikardvæske, hemodynamikk og prognose (8). MR kan også brukes for å styre behandlingen (13). Det er mindre evidens for bruk av CT og PET, men begge kan være viktige undersøkelser ved mistanke om systemmanifestasjoner utover hjertet (1). PET kan også påvise aktiv perikarditt i enkelte tilfeller hvor diagnosen ikke er lett å stille med MR (14).

Behandling

Akutt primær perikarditt og residiv behandles med en kombinasjon av ikke-steroid antiinflammatoriske midler (NSAID) eller acetylsalisylsyre og kolkisin (figur 1) (1). Fysisk aktivitetsbegrensning anbefales (1). Kolkisin i tillegg til NSAID eller acetylsalisylsyre gir raskere symptomfrihet og lavere risiko for reinnleggelse og residiv (1). Også som vedlikeholdsbehandling kan kolkisin hindre tilbakefall hos noen.

Ved akutt primær perikarditt eller ved første residiv bør glukokortikoider kun anvendes hos pasienter med kontraindikasjon for kolkisin og NSAID eller acetylsalisylsyre (1). ESC-retningslinjen anbefaler bruk av glukokortikoider som prednisolon ved andre residiv (1). Nedtrapping bør foregå over måneder og kun når pasienten forblir i remisjon under nedtrapping (1). Uansett opplever mange pasienter residiv når prednisolondosen trappes ned til 10–15 mg daglig (4). Langtidsbruk av glukokortikoider fører ofte til alvorlige bivirkninger. HbA1c, lipidprofil, blodtrykk og beintetthet må derfor måles, og forebyggende behandling mot magesår og beinskjørhet bør anvendes. Glukokortikoider har i tillegg blitt assosiert med doserelatert risiko for tilbakefall (5, 6). Ved residiv under nedtrapping bør det vurderes oppstart av behandling med immunmodulerende medisin som anakinra, azatioprin eller intravenøse immunglobuliner (IVIG) (1).

I tråd med ny forståelse av patogenesen er det økende evidens for bruk av interleukin-1-hemmere ved behandling av residiverende perikarditt (15). Det mest brukte middelet er anakinra (interleukin-1-reseptorantagonist) som daglig subkutan injeksjon (16). Anakinra har en halveringstid på ca. fire til seks timer, og i enkelte alvorlige tilfeller kan det i begynnelsen være aktuelt å gi full dose to til tre ganger daglig. Ved samtidig bruk av prednisolon, NSAID eller acetylsalisylsyre og kolkisin, kan disse trappes ned, én om gangen, så snart pasienten er i remisjon (1). De fleste pasienter klarer seg med anakinra som monoterapi etter åtte til ti uker (16). Etter tre til seks måneder kan anakinra forsøksvis trappes ned, for eksempel med reduksjon med én dagsdose per uke hver andre eller tredje uke over en periode på minst tre måneder (16). Forsøksseponering kan vurderes, men behandlings- og nedtrappingslengde påvirker muligens residivraten (16). Etter nedtrapping opplever 33–71 % av pasientene residiv, slik at anakinra (én til tre injeksjoner per uke) ofte må gis i flere år (4).

Bruk av interleukin-1-hemmere tidlig i sykdomsforløpet og før behandling med glukokortikoider kan vurderes ved tegn på konstriksjon av perikardet, utbredt inflammasjon på MR, subakutt forløp og høye nivåer av CRP, ferritin eller løselig interleukin-2-reseptor (11, 16). Remisjon oppnås vanligvis etter få dagers behandling med anakinra. Manglende respons bør føre til videre utredning med tanke på differensialdiagnoser. Forbigående hudreaksjoner på injeksjonsstedet er vanlig, mens andre bivirkninger som leveraffeksjon og

leukopeni er sjeldne [\(16\)](#). Det er viktig at pasienten læres opp i bruk av anakinra og får god informasjon om håndtering av bivirkninger for å forebygge at behandlingen avsluttes for tidlig.

Ved bivirkninger av anakinra kan canakinumab, et antistoff mot interleukin-1 β , forsøkes. Et slikt skifte forutsetter imidlertid effekt av anakinra, da canakinumab har samme virkningsmekanisme [\(17\)](#). Canakinumab gis hver fjerde til åttende uke, og gir betraktelig mindre hudreaksjon sammenliknet med anakinra. Prisen er imidlertid mye høyere.

Før behandling med interleukin-1-hemmere må svangerskap, tuberkulose, hiv og hepatitt B og C utelukkes. Leverprøver og blodcellestatus må kontrolleres før og en måned etter oppstart [\(16\)](#), deretter hver tredje måned så lenge medisinen er i bruk. Vaksinasjonsstatus bør oppdateres før oppstart, selv om alle ikke-levende vaksiner kan gis under behandlingen.

Azatioprin og intravenøse immunglobuliner er mulige alternativer til anakinra ved residiverende perikarditt, selv om evidensen for behandling med disse medikamentene er sparsom. Interleukin-6-hemming med for eksempel tocilizumab kan vurderes ved ufullstendig respons på anakinra med betydelig forhøyet CRP- og interleukin-6-nivå. Det finnes imidlertid liten evidens for behandling med interleukin-6-hemmere, og kun for perikarditter ved revmatiske sykdommer [\(18\)](#).

Perikardektomi kan være aktuelt hos enkelte pasienter ved irreversibel konstriksjon av perikardet når laboratorieprøver og bildeundersøkelse ikke lenger viser tegn på inflammasjon [\(19\)](#). Før perikardektomi vurderes, bør simultan høyre og venstre hjertekateterisering utføres for å vurdere hemodynamisk påvirkning. Perikardektomi er avansert kirurgi, men med potensielt meget gode resultater ved høyspesialiserte sentre [\(19\)](#).

Oppfølging

Utredning og behandling ved akutt perikarditt og ved residiv bør etter vår mening foregå på sykehus med hjertemedisinsk kompetanse. I begynnelsen bør pasienter med perikarditt få tett oppfølging, avhengig av klinisk bilde, for eksempel etter to til fire uker, deretter etter seks til åtte uker. Men så snart remisjon er nådd, kan intervallene forlenges og fastlegen gjerne involveres.

Til oppfølging kan klinisk vurdering og CRP brukes [\(1\)](#). Ny ekkokardiografi eller MR av hjertet er indisert ved tegn på hjertesvikt, ved forverring under uforandret terapi og dersom pasienter ikke når remisjon til tross for retningslinjebasert behandling. Også pasienter med tegn på konstriksjon ved ekkokardiografi eller MR må følges tett opp, for eksempel med ekkokardiografi etter én og tre måneder og deretter hver sjette måned [\(11\)](#).

Ved tegn på omfattende betennelse eller ved andre residiv kan revmatologisk vurdering være nyttig. Ved bruk av immunmodulerende behandling kan det være hensiktsmessig med revmatologisk oppfølging. Det er også nyttig for

pasientene med tilkobling til revmatologisk sykepleier, som kan besvare spørsmål om håndtering ved for eksempel bivirkninger, vaksinasjoner og infeksjoner.

Konklusjon

Pasienter med residiverende perikarditt behandles av mange ulike fagspesialister som akuttleger, fastleger, kardiologer og revmatologer. Det er viktig å tenke på sykdommen som mulig differensialdiagnose ved brystsmarter. Multimodal bildeundersøkelse øker diagnostisk sikkerhet, og nyere behandling med interleukin-1-hemmere kan bidra til betydelig lavere sykkelighet.

Artikkelen er fagfelleurdert.

REFERENCES

1. Adler Y, Charron P, Imazio M et al. 2015 ESC Guidelines for the diagnosis and management of pericardial diseases: The Task Force for the Diagnosis and Management of Pericardial Diseases of the European Society of Cardiology (ESC) Endorsed by: The European Association for Cardio-Thoracic Surgery (EACTS). *Eur Heart J* 2015; 36: 2921–64. [PubMed][CrossRef]
2. LeWinter M, Kontzias A, Lin D et al. Burden of Recurrent Pericarditis on Health-Related Quality of Life. *Am J Cardiol* 2021; 141: 113–9. [PubMed][CrossRef]
3. Cremer PC, Kumar A, Kontzias A et al. Complicated Pericarditis: Understanding Risk Factors and Pathophysiology to Inform Imaging and Treatment. *J Am Coll Cardiol* 2016; 68: 2311–28. [PubMed][CrossRef]
4. Klein A, Cremer P, Kontzias A et al. Clinical Burden and Unmet Need in Recurrent Pericarditis: A Systematic Literature Review. *Cardiol Rev* 2022; 30: 59–69. [PubMed][CrossRef]
5. Imazio M, Andreis A, Lubian M et al. The Torino Pericarditis Score: a new-risk stratification tool to predict complicated pericarditis. *Intern Emerg Med* 2021; 16: 1921–6. [PubMed][CrossRef]
6. Lazarou E, Lazaros G, Antonopoulos AS et al. A risk score for pericarditis recurrence. *Eur J Clin Invest* 2021; 51: e13602. [PubMed][CrossRef]
7. Imazio M, Gaita F, LeWinter M. Evaluation and Treatment of Pericarditis: A Systematic Review. *JAMA* 2015; 314: 1498–506. [PubMed][CrossRef]
8. Chiabrando JG, Bonaventura A, Vecchié A et al. Management of Acute and Recurrent Pericarditis: JACC State-of-the-Art Review. *J Am Coll Cardiol* 2020; 75: 76–92. [PubMed][CrossRef]

9. Blank N, Lorenz HM. Idiopathic Pericarditis-an Autoinflammatory Disease? *Curr Rheumatol Rep* 2019; 21: 18. [PubMed][CrossRef]
10. Furqan MM. Utility of Echocardiography in Acute and Recurrent Pericarditis. *Circulation* 2020; 142 (Suppl_3): A17256. [CrossRef]
11. Andreis A, Imazio M, Giustetto C et al. Anakinra for constrictive pericarditis associated with incessant or recurrent pericarditis. *Heart* 2020; 106: 1561–5. [PubMed][CrossRef]
12. Sato K, Ayache A, Kumar A et al. Improvement in left ventricular mechanics following medical treatment of constrictive pericarditis. *Heart* 2021; 107: 828–35. [PubMed][CrossRef]
13. Chetrit M, Xu B, Kwon DH et al. Imaging-Guided Therapies for Pericardial Diseases. *JACC Cardiovasc Imaging* 2020; 13: 1422–37. [PubMed][CrossRef]
14. Kiko T, Sato T, Yokokawa T et al. Subacute Constrictive Pericarditis Postcardiac Surgery Evaluated by 18F-Fluorodeoxyglucose Positron Emission Tomography/Magnetic Resonance Imaging. *Circ Cardiovasc Imaging* 2019; 12: e009764. [PubMed][CrossRef]
15. Imazio M, Andreis A, Piroli F et al. Anti-interleukin 1 agents for the treatment of recurrent pericarditis: a systematic review and meta-analysis. *Heart* 2021; 107: 1240–5. [PubMed][CrossRef]
16. Imazio M, Lazaros G, Gattorno M et al. Anti-interleukin-1 agents for pericarditis: a primer for cardiologists. *Eur Heart J* 2022; 43: 2946–57. [PubMed][CrossRef]
17. Kougkas N, Fanouriakis A, Papalopoulos I et al. Canakinumab for recurrent rheumatic disease associated-pericarditis: a case series with long-term follow-up. *Rheumatology (Oxford)* 2018; 57: 1494–5. [PubMed][CrossRef]
18. Ozaki Y, Tanaka A, Shimamoto K et al. A case of rheumatoid pericarditis associated with a high IL-6 titer in the pericardial fluid and tocilizumab treatment. *Mod Rheumatol* 2011; 21: 302–4. [PubMed][CrossRef]
19. Khandaker MH, Schaff HV, Greason KL et al. Pericardiectomy vs medical management in patients with relapsing pericarditis. *Mayo Clin Proc* 2012; 87: 1062–70. [PubMed][CrossRef]

Publisert: 29. mai 2023. Tidsskr Nor Legeforen. DOI: 10.4045/tidsskr.22.0580

Mottatt 9.9.2022, første revisjon innsendt 8.12.2022, godkjent 16.2.2023.

Publisert under åpen tilgang CC BY-ND. Lastet ned fra tidsskriftet.no 15. juni 2026.