
Mekanisk trombektomi ved akutt hjerneinfarkt

KLINISK OVERSIKT

BRIAN ANTHONY ENRIQUEZ

brienr@ous-hf.no

Nevrologisk avdeling

Oslo universitetssykehus

Forfatterbidrag: idé, utforming/design, litteratursøk, utarbeiding/revisjon av manuset samt godkjenning av innsendte manusversjon.

Brian Anthony Enriquez er spesialist i nevrologi og overlege.

Forfatteren har fylt ut ICMJE-skjemaet og oppgir ingen interessekonflikter.

BJØRN TENNØE

Nevroradiologisk enhet

Oslo universitetssykehus, Rikshospitalet

Forfatterbidrag: revisjon av manuset og godkjenning av innsendte manusversjon.

Bjørn Tennøe er spesialist i radiologi og overlege i team for nevrovaskulær intervensjon.

Forfatteren har fylt ut ICMJE-skjemaet og oppgir ingen interessekonflikter.

TERJE NOME

Nevroradiologisk enhet

Oslo universitetssykehus, Rikshospitalet

Forfatterbidrag: revisjon av manuset og godkjenning av innsendte manusversjon.

Terje Nome er spesialist i radiologi og overlege i team for nevrovaskulær intervensjon.

Forfatteren har fylt ut ICMJE-skjemaet og oppgir ingen interessekonflikter.

ØYVIND GJERTSEN

Nevroradiologisk enhet

Oslo universitetssykehus, Rikshospitalet

Forfatterbidrag: revisjon av manuset og godkjenning av innsendte manusversjon.

Øyvind Gjertsen er spesialist i radiologi og overlege i team for nevrovaskulær intervensjon.

Forfatteren har fylt ut ICMJE-skjemaet og oppgir ingen interessekonflikter.

BÅRD NEDREGAARD

Nevroradiologisk enhet

Oslo universitetssykehus, Rikshospitalet

Forfatterbidrag: godkjenning av innsendte manusversjon.

Bård Nedregaard er spesialist i radiologi og overlege i team for nevrovaskulær intervensjon.

Forfatteren har fylt ut ICMJE-skjemaet og oppgir ingen interessekonflikter.

RUTH SLETTEBERG

Nevroradiologisk enhet

Oslo universitetssykehus, Rikshospitalet

Forfatterbidrag: godkjenning av innsendte manusversjon.

Ruth Sletteberg er spesialist i radiologi og overlege i team for nevrovaskulær intervensjon.

Forfatteren har fylt ut ICMJE-skjemaet og oppgir ingen interessekonflikter.

THOR SKATTØR

Nevroradiologisk enhet

Oslo universitetssykehus, Rikshospitalet

Forfatterbidrag: godkjenning av innsendte manusversjon.

Thor Skattør er spesialist i radiologi og overlege i team for nevrovaskulær intervensjon.

Forfatteren har fylt ut ICMJE-skjemaet og oppgir ingen interessekonflikter.

MARTIN SÖKJER

Nevroradiologisk enhet

Oslo universitetssykehus, Rikshospitalet

Forfatterbidrag: godkjenning av innsendte manusversjon.

Martin Sökjer er spesialist i radiologi og overlege i team for nevrovaskulær intervensjon.

Forfatteren har fylt ut ICMJE-skjemaet og oppgir ingen interessekonflikter.

HENRIETTE JOHANSEN

Nevrologisk avdeling

Oslo Universitetssykehus, Rikshospitalet

Forfatterbidrag: godkjenning av innsendte manusversjon.

Henriette Johansen er spesialist i nevrologi og lege.

Forfatteren har fylt ut ICMJE-skjemaet og oppgir ingen interessekonflikter.

KAROLINA RYENG SKAGEN

Nevrologisk avdeling

Oslo Universitetssykehus, Rikshospitalet

Forfatterbidrag: idé, utarbeiding/revisjon av manuset og godkjenning av innsendte manusversjon.

Karolina Ryeng Skagen er ph.d., spesialist i nevrologi og overlege.

Forfatteren har fylt ut ICMJE-skjemaet og oppgir følgende interessekonflikter: Hun har mottatt konsultasjonshonorar fra Bayer.

MONA SKJELLAND

Nevrologisk avdeling

Oslo universitetssykehus

og

Institutt for klinisk medisin

Universitetet i Oslo

Forfatterbidrag: idé, utforming/design og godkjenning av innsendte manusversjon.

Mona Skjelland er dr. med, spesialist i nevrologi, overlege og professor.

Forfatteren har fylt ut ICMJE-skjemaet og oppgir følgende interessekonflikter: Hun har mottatt reise/møtestøtte fra Bayer.

ANNE HEGE AAMODT

Nevrologisk avdeling

Oslo Universitetssykehus, Rikshospitalet

Forfatterbidrag: idé, utarbeiding/revisjon av manuset og godkjenning av innsendte manusversjon.

Anne Hege Aamodt er ph.d., spesialist i nevrologi og overlege. Hun er nestleder i Norsk hjerneslagforening.

Forfatteren har fylt ut ICMJE-skjemaet og oppgir følgende interessekonflikter: Hun har mottatt forskningsstøtte (ikke knyttet til manussinnholdet) fra Medtronic, Boehringer Ingelheim og BMS samt

foredragshonorar fra Roche, Biogen, Allergan, Bayer, Boehringer, Teva og Novartis.

CHRISTIAN GEORG LUND

Nevrologisk avdeling

Oslo Universitetssykehus, Rikshospitalet

Forfatterbidrag: idé, utforming/design, litteratursøk, utarbeiding/revisjon av manuset og godkjenning av innsendte manusversjon.

Christian Georg Lund er dr.med., spesialist i nevrologi og overlege.

Forfatteren har fylt ut ICMJE-skjemaet og oppgir ingen interessekonflikter.

Mekanisk trombektomi er nå standard behandling ved akutt hjerneinfarkt med okklusjon av en halsarterie og/eller intrakranial arterie. Ved denne typen okklusjoner har ofte trombolytisk behandling begrenset effekt.

Behandlingsresultatet ved trombektomi er tidsavhengig, og en individualisert indikasjonsstilling er alltid nødvendig. De viktigste forutsetningene for å oppnå best mulig resultat er gode faglige prosedyrer, optimale pasientforløp, høy nevreradiologisk kompetanse og samkjørte tverrfaglige team.

Hjerneslag rammer rundt 10 000 nordmenn hvert år (1) og er en av de aller viktigste årsakene til død og funksjonshemning blant voksne (2). Nærmere ni av ti hjerneslag skyldes hjerneinfarkt (3). Anslagsvis 20–30 % av hjerneinfarkter forårsakes av akutt okklusjon av de store arteriene som forsyner hjernen, såkalt storkarokklusjon (4, 5). Okklusjonen kan sitte enten i en halsarterie eller i en intrakranial arterie, eller begge steder samtidig (tandemokklusjon). Dersom rekanalisering ikke oppnås raskt, har storkarokklusjon generelt dårlig prognose. Både trombolytisk behandling og trombektomi kan bidra til å rekanalisere en okkludert arterie og dermed reperfundere truet, men ennå ikke infarsert hjernevev (penumbra). Målet med behandlingen er å redde penumbravolumet.

Intravenøs trombolytisk behandling er standard behandling ved hjerneinfarkt de første 4,5 timene etter symptomdebut og kan gis opp mot ni timer hos selekterte pasienter (6). Imidlertid har intravenøs trombolytisk behandling begrenset effekt på storkarokklusjoner (7). Endovaskulær behandling med mekanisk trombektomi er ut fra et patofysiologisk perspektiv en intuitiv behandlingsstrategi ved akutt storkarokklusjon.

Den første endovaskulære prosedyren ved akutt hjerneinfarkt i Norge ble utført av nevreradiolog Søren J. Bakke på Rikshospitalet i 1996. Fra 2007 ble mekanisk trombektomi tatt mer systematisk i bruk som metode på

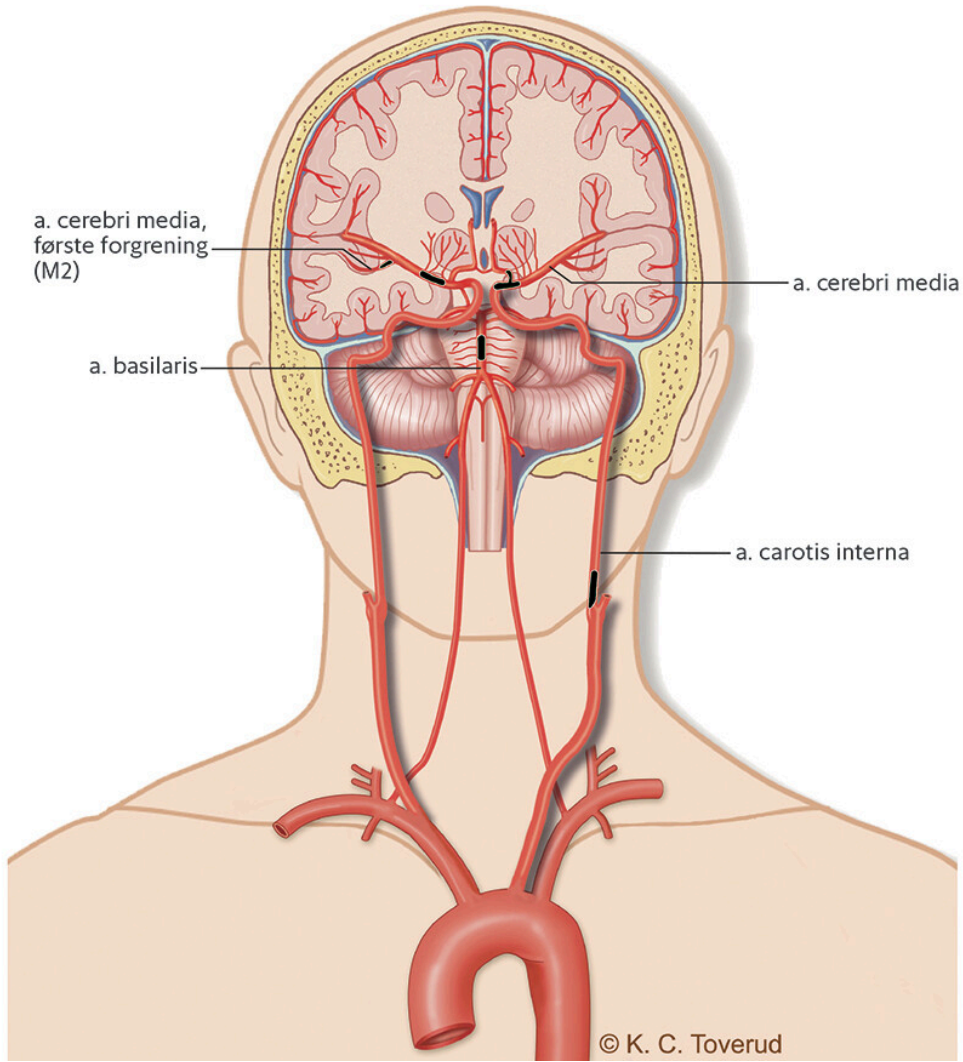
Rikshospitalet, og antallet utførte prosedyrer økte gradvis. Etter at flere studier fra 2015 og fremover viste god klinisk effekt av mekanisk trombektomi, har prosedyren blitt etablert behandling ved akutt hjerneinfarkt med storkarokklusjon, med et individualisert tidsvindu opp mot 24 timer (8, 9). Effekten av mekanisk trombektomi er som ved trombolytisk behandling meget tidsavhengig (10–12). Antallet som må behandles (number needed to treat, NNT) for å oppnå et ett poeng skift i funksjonsskalaen modifisert Rankin-skala (modified Rankin scale, mRS) ved trombektomi, er beregnet til 2,6 (8). Et så lavt NNT-tall viser at mekanisk trombektomi er en av de mest effektive behandlingsmetodene i dagens medisin. Modifisert Rankin-skala er en ordinal skala fra 0 til 6 og er det mest brukte måleinstrumentet for funksjonsbedømmelse av slagpasienter (13).

Med et forbedret pasientforløp og en bedre nevreradiologisk diagnostikk blir stadig flere behandlet med trombektomi. I 2020 ble det registrert 401 gjennomførte prosedyrer på nasjonalt nivå (1). Denne kliniske oversiktsartikkelen er basert på erfaringer fra vår praksis gjennom flere år og en gjennomgang av sentrale publikasjoner.

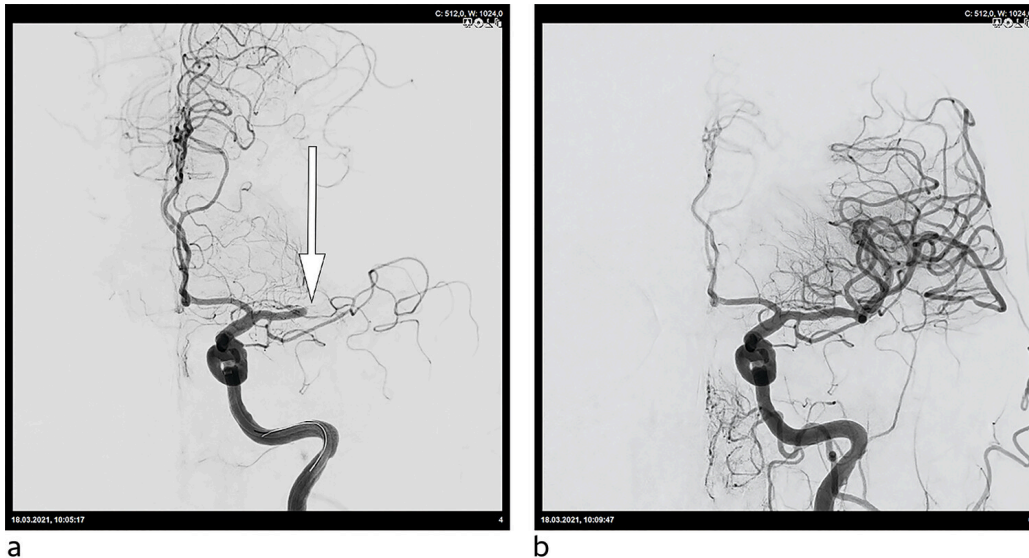
Pretrombektomifasen

Alle med symptomer på akutt hjerneslag skal umiddelbart innlegges på lokalt sykehus og tas imot av sykehusets «slagteam». Ved innkomst gjøres en klinisk undersøkelse for å kvantifisere nevrologiske utfall med National Institutes of Health Stroke Scale (NIHSS) samt nevreradiologisk diagnostikk. Cerebral CT tas for å utelukke tilstander som blødning eller tumor og for å vurdere eventuelle akutte infarktforandringer. CT-angiografi av hals- og intrakraniale arterier utføres for å identifisere karokklusjon og hjernens kollateralsirkulasjon. I tillegg benyttes CT-perfusjon ved mange sykehus for å kvantifisere penumbravolumet.

Trombektomi skal alltid vurderes ved akutt storkarokklusjon (figur 1). De fleste okklusjoner er lokalisert i arteria carotis interna eller i første segment av a. cerebri media (figur 2). Tandemokklusjoner utgjør rundt 15 % av alle hjerneinfarkt i det fremre cerebrale kretsløpet (14, 15). De fleste pasienter får intravenøs trombolytisk behandling før trombektomi. Direkte trombektomi uten trombolytisk behandling kan være å foretrekke hvis pasienten legges direkte inn på et trombektomisenter (16).



Figur 1 Okklusjoner i kretsløp tilgjengelig for trombektomi.



Figur 2 Cerebral invasiv angiografi av en okkludert a. cerebri media før (a) og etter (b) mekanisk trombektomi.

Utvelgelsen til mekanisk trombektomi gjøres ut fra en samlet vurdering av generell helsesituasjon, premorbid funksjonsnivå, symptomdebut, NIHSS-skår, infarkt- og penumbravolum og kollateralnettverket i hjernen (17).

For pasienter overflyttet fra et annet sykehus avklares behovet for eventuelt fornyet radiologisk diagnostikk ved ankomst trombektomisenteret. Supplerende CT- eller MR-undersøkelse kan være aktuelt ved ukjent eller lang tid siden symptomdebut samt ved enten betydelig klinisk forverring eller bedring vurdert ved NIHSS-skår. Cerebral sinusvenetrombose, som utgjør om lag 1 % av alle hjerneslag, kan også behandles med mekanisk trombektomi hvis det er uendret eller progredierende cerebral trombosering til tross for antikoagulasjonsbehandling (18, 19).

Beslutningen om trombektomi tas alltid sammen av klinisk ansvarlig lege og intervensjonsnevreradiolog, og pasienten informeres når det er mulig.

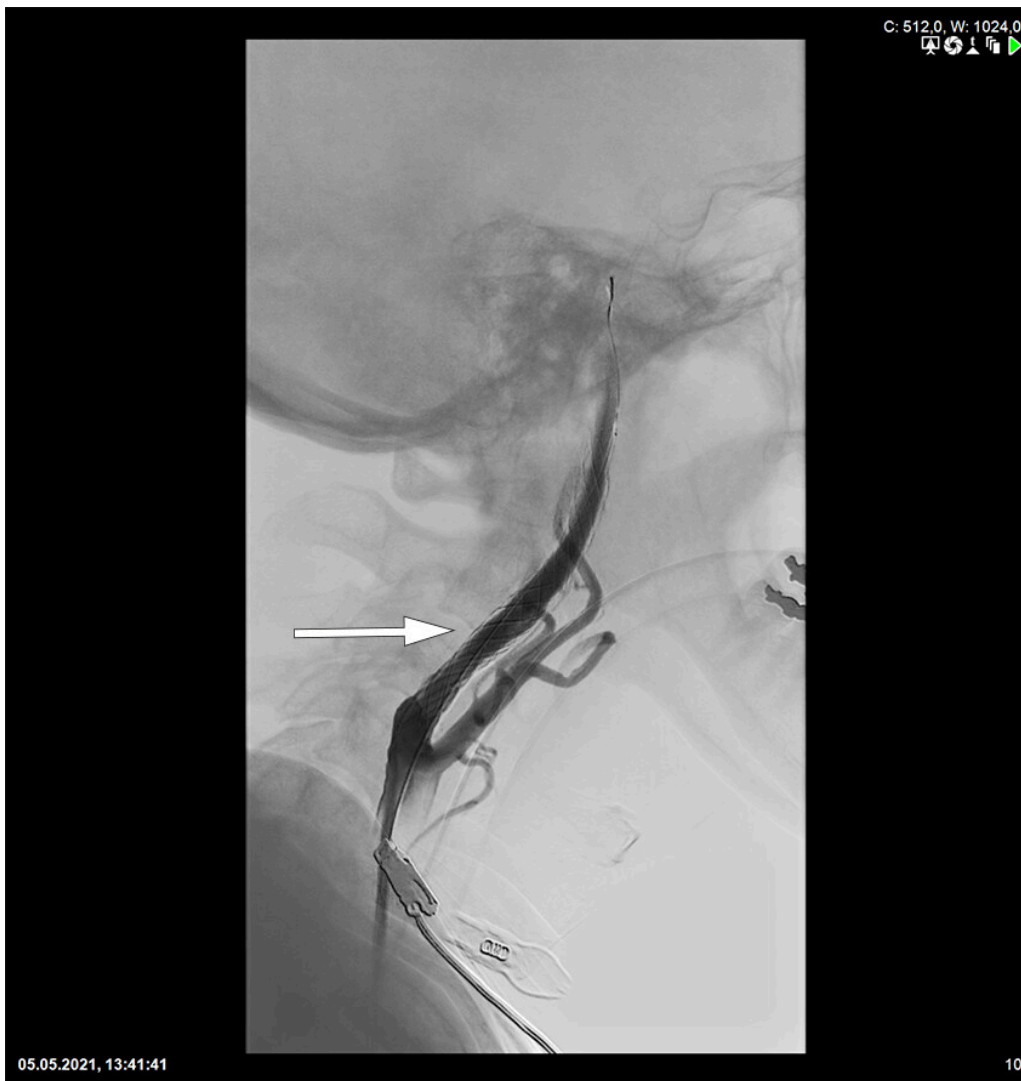Trombektomiproedyren

Trombektomi utføres enten med våken sedasjon eller i narkose. Forhold som taler for narkose er ustabil hemodynamikk, motorisk urolig pasient, teknisk krevende prosedyrer som stenting, perifert beliggende okklusjoner samt okklusjoner i det bakre cerebrale kretsløpet.

Med angiografi og gjennomlysning føres kateteret opp via a. femoralis mot okklusjonen. Punksjon av a. radialis eller a. carotis communis gjøres kun unntaksvis. Man forsøker å fjerne tromben ved hjelp av direkte aspirasjon eller såkalt uthenterstent (*stent retriever*), oftest med en kombinasjon av begge metoder. Ved bruk av uthenterstent plasseres denne i den okkluderte arterien langsmed tromben. Etter få minutter trekkes uthenterstenten ut, samtidig som man forsøker å unngå distal embolisering ved hjelp av aspirasjon.

Repeterte forsøk og bruk av diverse teknikker kan være nødvendig for å oppnå rekanalisering. Tidsbruken varierer betydelig ut fra teknisk vanskelighetsgrad og trombens adherens til karveggen. Intervensjonsnevreradiologens egen volumerfaring spiller også en rolle i forhold til teknisk suksess og dermed pasientenes funksjonsnivå etter hjerneinfarkt (20, 21). Ved 70–80 % av alle trombektomiproedyrer oppnås rekanalisering (8).

Tandemokklusjoner er spesielt utfordrende både teknisk sett og med tanke på en nødvendig bruk av antitrombotiske medikamenter for å holde stenten åpen. Pasientene vil som regel behandles med carotisstent kombinert med trombektomi (figur 3). Okklusjoner og stenoser i a. basilaris og a. cerebri media kan også ved indikasjon stentbehandles (22).



Figur 3 Stent plassert i a. carotis interna.

Cerebral CT utføres på angiografibordet rett etter prosedyren. Prosedyrerelatert subaraknoidalblødning påvises hos rundt 3–5 % (23, 24). Reperfusjonsblødning, fra mindre petekkiale blødninger til større hematomer, ses relativt hyppig, men under 5 % av blødningene medfører økte nevrologiske utfall (8). Fragmentering av tromben med embolisering lenger distalt, eller til et annet kargebet, forekommer også. Sjeldnere komplikasjoner er arteriell perforasjon eller disseksjon. Dødsfall i direkte forbindelse med prosedyren ses meget sjelden.

Blodtrykk og andre fysiologiske parametere må overvåkes nøye under prosedyren. Det er spesielt viktig å unngå brå blodtrykksfall, da dette kan gjøre at kollateralsirkulasjonen til penumbravolumet kollaberer, og at det dermed utvikles et større infarkt. For å sikre tilstrekkelig cerebral perfusjon tilstreber man vanligvis et gjennomsnittlig arterielt middeltrykk på 70–90 mm Hg under prosedyren.

Posttrombektomifasen

Etter avsluttet trombektomi overvåkes pasientene enten på nevrologisk intermediærenhet eller på intensivavdelingen. Hjerneovervåkning gjennomføres i form av hyppige NIHSS-skåringer, kontinuerlige intraarterielle blodtrykksmålinger samt monitorering av andre fysiologiske og biokjemiske parametere. Transkraniell ultralydundersøkelse eller CT-angiografi gjøres ved mistanke om reokklusjon eller restenosering i behandlet arterie eller stent, og cerebral CT ved mistanke om sekundær blødning i hjernen. Blodtrykket justeres etter individuelle forhold som oppnådd grad av rekanalisering, bruk av trombolytisk behandling og størrelse på infarktvolument. Labetalol og nifedipin er foretrukne antihypertensiver, mens pressorbehandling med noradrenalin benyttes ved ønske om et høyere cerebralt perfusjonstrykk (25). Ved ekspansive mediainfarkt kan trykkavlastende hemikraniektomi bli nødvendig.

Ved stabil nevrologisk status og åpne cerebrale arterier mobiliseres pasienten etter radiologisk kontroll dagen etter prosedyren. Peroral ernæring startes etter svelgtesting, og antitrombotisk behandling med platehemmer eller antikoagulasjonsmidler gis etter individuell vurdering. Overflytting til lokal slagenhet skjer oftest innen to døgn.

Oppfølging og fremtidige utfordringer

Ifølge nasjonale retningslinjer skal alle slagpasienter innkalles til kontroll ved sin lokale slagenhet etter tre måneder. Alle pasienter som har fått trombektomi med innlagt stent eller som har sjeldne eller spesielt kompliserte cerebrovaskulære tilstander, bør også kontrolleres på trombektomisykehuset. En mRS-skår på 0–2 tilsier at pasienten er fullt oppegående og selvhjulpent. Dette oppnås hos omtrent 45 % etter en trombektomi (8).

For å kunne oppnå best mulige behandlingsresultater ved hjerneslag må alle ledd i «slagkjeden» fungere optimalt. Bedre kunnskap om hjerneslag i befolkningen og en effektiv prehospital logistikk vil gjøre at enda flere slagpasienter får tidlig tilgang til trombolytisk behandling og trombektomi. Automatisert nevrologisk diagnostikk og en videre teknisk utvikling av trombektomikategoriene kan føre til bedre pasientseleksjon og høyere rekanaliseringsrate. Det er også viktig å videreutvikle systematisk hjerneovervåkning av alle slagpasienter.

Artikkelen er fagfelleurdert.

REFERENCES

1. Fjærtøft H, Skogseth-Stephani R, Indredavik B et al. Norsk Hjerneslagregister. Årsrapport for 2020.

<https://www.kvalitetsregistre.no/sites/default/files/2021-06/Hjerneslagregisteret%20%C3%85rsrapport%202020.pdf> Lest 13.1.2022.

2. GBD 2019 Stroke Collaborators. Global, regional, and national burden of stroke and its risk factors, 1990-2019: a systematic analysis for the Global Burden of Disease Study 2019. *Lancet Neurol* 2021; 20: 795–820. [PubMed][CrossRef]
3. Benjamin EJ, Muntner P, Alonso A et al. Heart Disease and Stroke Statistics-2019 Update: A Report From the American Heart Association. *Circulation* 2019; 139: e56–528. [PubMed][CrossRef]
4. Lakomkin N, Dhamoon M, Carroll K et al. Prevalence of large vessel occlusion in patients presenting with acute ischemic stroke: a 10-year systematic review of the literature. *J Neurointerv Surg* 2019; 11: 241–5. [PubMed][CrossRef]
5. Waqas M, Rai AT, Vakharia K et al. Effect of definition and methods on estimates of prevalence of large vessel occlusion in acute ischemic stroke: a systematic review and meta-analysis. *J Neurointerv Surg* 2020; 12: 260–5. [PubMed][CrossRef]
6. Berge E, Whiteley W, Audebert H et al. European Stroke Organisation (ESO) guidelines on intravenous thrombolysis for acute ischaemic stroke. *Eur Stroke J* 2021; 6: I–LXII. [PubMed][CrossRef]
7. Bhatia R, Hill MD, Shobha N et al. Low rates of acute recanalization with intravenous recombinant tissue plasminogen activator in ischemic stroke: real-world experience and a call for action. *Stroke* 2010; 41: 2254–8. [PubMed][CrossRef]
8. Goyal M, Menon BK, van Zwam WH et al. Endovascular thrombectomy after large-vessel ischaemic stroke: a meta-analysis of individual patient data from five randomised trials. *Lancet* 2016; 387: 1723–31. [PubMed][CrossRef]
9. Snelling B, Mccarthy DJ, Chen S et al. Extended Window for Stroke Thrombectomy. *J Neurosci Rural Pract* 2019; 10: 294–300. [PubMed][CrossRef]
10. Bourcier R, Goyal M, Liebeskind DS et al. Association of Time From Stroke Onset to Groin Puncture With Quality of Reperfusion After Mechanical Thrombectomy: A Meta-analysis of Individual Patient Data From 7 Randomized Clinical Trials. *JAMA Neurol* 2019; 76: 405–11. [PubMed][CrossRef]
11. Meretoja A, Keshtkaran M, Tatlisumak T et al. Endovascular therapy for ischemic stroke: Save a minute-save a week. *Neurology* 2017; 88: 2123–7. [PubMed][CrossRef]
12. Advani R, Naess H, Kurz MW. The golden hour of acute ischemic stroke. *Scand J Trauma Resusc Emerg Med* 2017; 25: 54. [PubMed][CrossRef]

13. Saver JL, Chaisinanunkul N, Campbell BCV et al. Standardized Nomenclature for Modified Rankin Scale Global Disability Outcomes: Consensus Recommendations From Stroke Therapy Academic Industry Roundtable XI. *Stroke* 2021; 52: 3054–62. [PubMed][CrossRef]
14. Bracco S, Zanoni M, Casseri T et al. Endovascular treatment of acute ischemic stroke due to tandem lesions of the anterior cerebral circulation: a multicentric Italian observational study. *Radiol Med (Torino)* 2021; 126: 804–17. [PubMed][CrossRef]
15. Feil K, Herzberg M, Dorn F et al. Tandem Lesions in Anterior Circulation Stroke: Analysis of the German Stroke Registry-Endovascular Treatment. *Stroke* 2021; 52: 1265–75. [PubMed][CrossRef]
16. Podlasek A, Dhillon PS, Butt W et al. Direct mechanical thrombectomy without intravenous thrombolysis versus bridging therapy for acute ischemic stroke: A meta-analysis of randomized controlled trials. *Int J Stroke* 2021; 16: 621–31. [PubMed][CrossRef]
17. Lund CG, Aamodt AH, Russell D. Patient selection for intra-arterial cerebral revascularization in acute ischemic stroke. *Acta Neurol Scand Suppl* 2013; 196: 65–8. [PubMed][CrossRef]
18. Ilyas A, Chen CJ, Raper DM et al. Endovascular mechanical thrombectomy for cerebral venous sinus thrombosis: a systematic review. *J Neurointerv Surg* 2017; 9: 1086–92. [PubMed][CrossRef]
19. Coutinho JM, Zuurbier SM, Boussier MG et al. Effect of Endovascular Treatment With Medical Management vs Standard Care on Severe Cerebral Venous Thrombosis: The TO-ACT Randomized Clinical Trial. *JAMA Neurol* 2020; 77: 966–73. [PubMed][CrossRef]
20. Shim DH, Kim Y, Roh J et al. Hospital Volume Threshold Associated with Higher Survival after Endovascular Recanalization Therapy for Acute Ischemic Stroke. *J Stroke* 2020; 22: 141–9. [PubMed][CrossRef]
21. Kim BM, Baek JH, Heo JH et al. Effect of Cumulative Case Volume on Procedural and Clinical Outcomes in Endovascular Thrombectomy. *Stroke* 2019; 50: 1178–83. [PubMed][CrossRef]
22. Maingard J, Phan K, Lamanna A et al. Rescue Intracranial Stenting After Failed Mechanical Thrombectomy for Acute Ischemic Stroke: A Systematic Review and Meta-Analysis. *World Neurosurg* 2019; 132: e235–45. [PubMed][CrossRef]
23. Salsano G, Pracucci G, Mavilio N et al. Complications of mechanical thrombectomy for acute ischemic stroke: Incidence, risk factors, and clinical relevance in the Italian Registry of Endovascular Treatment in acute stroke. *Int J Stroke* 2021; 16: 818–27. [PubMed][CrossRef]
24. Balami JS, White PM, McMeekin PJ et al. Complications of endovascular treatment for acute ischemic stroke: Prevention and management. *Int J*

Stroke 2018; 13: 348–61. [PubMed][CrossRef]

25. Bang OY, Chung JW, Kim SK et al. Therapeutic-induced hypertension in patients with noncardioembolic acute stroke. *Neurology* 2019; 93: e1955–63. [PubMed][CrossRef]

Publisert: 2. mai 2022. Tidsskr Nor Legeforen. DOI: 10.4045/tidsskr.21.0577

Mottatt 10.8.2021, første revisjon innsendt 5.12.2021, godkjent 13.1.2022.

Publisert under åpen tilgang CC BY-ND. Lastet ned fra tidsskriftet.no 23. juni 2026.