



# Alvorlige nerveskader ved bruk av p-stav

---

## Kort kasuistikk

Rasmus Dehli Thorkildsen

rthorkil@ous-hf.no

Seksjon for overekstremitets- og mikrokirurgi

Ortopedisk klinikk

Oslo universitetssykehus

Rasmus Dehli Thorkildsen er ph.d., spesialist i ortopedi og seksjonsleder.

Forfatteren har fylt ut ICMJE-skjemaet og oppgir ingen interessekonflikter.

Frode Thu

Seksjon for overekstremitets- og mikrokirurgi

Ortopedisk klinikk

Oslo universitetssykehus

Frode Thu er spesialist i ortopedi og overlege.

Forfatteren har fylt ut ICMJE-skjemaet og oppgir ingen interessekonflikter.

Lars-Eldar Myrseth

Seksjon for overekstremitets- og mikrokirurgi

Ortopedisk klinikk

Oslo universitetssykehus

Lars-Eldar Myrseth er spesialist i ortopedi og overlege.

Forfatteren har fylt ut ICMJE-skjemaet og oppgir ingen interessekonflikter.

Magne Røkkum

Seksjon for overekstremitets- og mikrokirurgi

Ortopedisk klinikk

Oslo universitetssykehus

og

Institutt for klinisk medisin

Universitetet i Oslo

Magne Røkkum er dr.med., professor, spesialist i generell kirurgi og ortopedi samt avdelingsleder for ortopedisk avdeling.

Forfatteren har fylt ut ICMJE-skjemaet og oppgir ingen interessekonflikter.

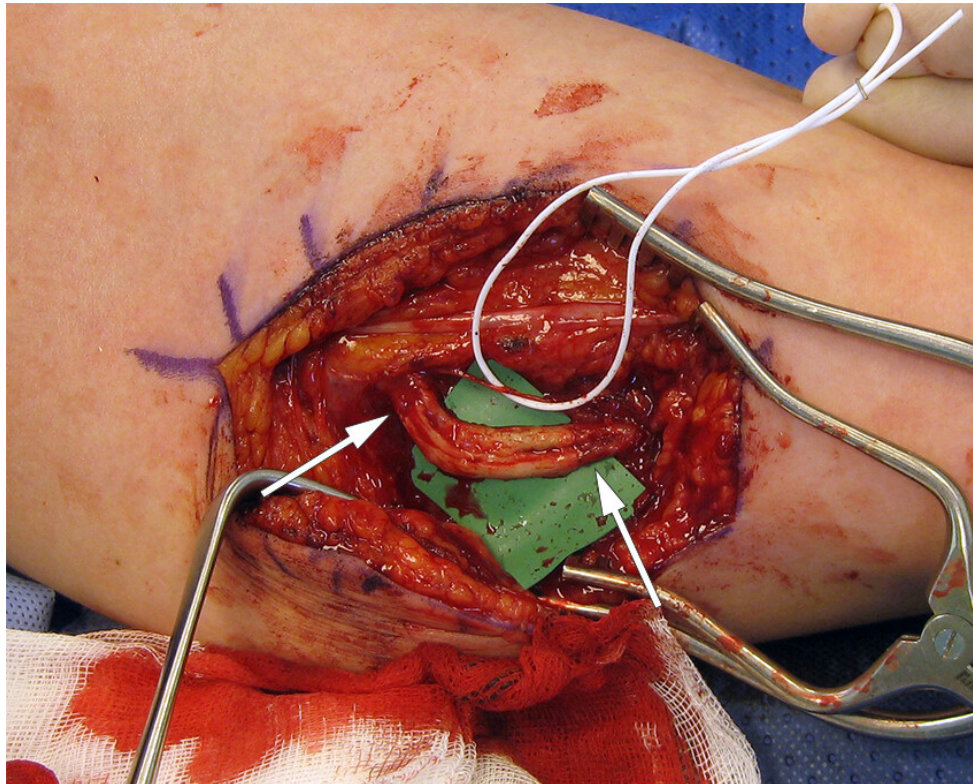
---

Ved håndkirurgisk avdeling har vi behandlet to unge kvinner for alvorlig skade på ulnarisnerven etter fjerning av p-stav. For å unngå varige skader er det viktig at p-staven

settes inn riktig, og at pasienten henvises håndkirurg dersom man mistenker at det kan bli vanskelig å fjerne implantatet.

I Norge anvendes p-staven Nexplanon® – en 2 mm × 4 cm myk plaststav som anbefales plassert subkutannt mediallyt på overarmen (1). Vi har behandlet to kvinner med slanke overarmer for alvorlige venstresidige ulnarisnerveskader etter fjerning av slike implantater.

Pasient 1 ble henvist til håndkirurg på grunn av et ulnarisnerveutfall etter fjerning av p-stav. Ifølge henvisningen var implantatet ikke mulig å palpere og ble fjernet i narkose med hjelp av gjennomlysning. Pasienten fortalte at hun våknet med store smerter i overarmen med utstråling til ulnarsiden av hånden. Før henvisning var det rekvirert og utført nevrofysiologisk undersøkelse. Denne og klinisk undersøkelse tydet på et totalt ulnarisutfall med skadenivå midt på overarmen. Der forelå et 2 cm langt arr over sulcus mellom biceps og triceps, hvor lokal perkusjon utløste sterke, utstrålende smerter. Ved operasjon 2,5 måneder etter fjerningen fant vi et nevrom i kontinuitet. Et nevrom er en knute bestående av uorganisert arrvev og nervetråder. Det kan enten forekomme som et endenevrom (ved komplett overskjæring av nerven), eller som en lesjon i kontinuitet, der man vanligvis finner en arrete knute i forløpet til en tilsynelatende intakt nerve. I dette tilfellet var kun en ulnarisfasikkel intakt. Nevromet ble resesert. Defekten på 2,5 cm måtte rekonstrueres med nervegraft (nervus suralis) høstet fra venstre ben (figur 1). To år senere hadde hun stadig uttalte smerteplager og en meget dårlig hånd både sensorisk og motorisk. Hun hadde falt ut av arbeidslivet.



**Figur 1** Operasjonsbilde, mediale overarm. En liten fasikkel av ulnarisnerven var intakt (holdes til side med hvit strikk), mens resten av nerven besto av et nevrom i kontinuitet. Dette er fjernet, og vi har lagt inn nervegraft (3 stykker à 3,5 cm) i defekten. Piler markerer overgangen mellom ulnarisnerven og nervegraftene.

Pasient 2 hadde fått p-staven fjernet i lokalbedøvelse, og fikk umiddelbart smertefulle parestesier, sensibilitetstap og svekket kraft i de to ulnare fingrene. En uke senere viste klinisk- og nevrofysiologisk undersøkelse funn forenlige med en subtotal ulnarisnerveskade, og hun ble henvist. Ved eksplorasjon 1,5 måneder etter fjerning av staven fant vi en overfladisk hudnerve og vena basilica fastklistret i en arrkake mot ulnarisnerven. Strukturene kunne møysommelig adskilles. Vi fant ikke noe sikkert kontinuitetsbrudd. Tre år postoperativt var gripekraften og sensibiliteten fortsatt nedsatt, men hun hadde lite smerteplager.

## Diskusjon

P-stav er i økende bruk i Norge med over 19 000 implantasjoner i 2016 (2). Implantatet settes inn i lokalbedøvelse av et bredt spekter helsepersonell. Prevensjonsformen er sikker med virkningstid tre år (1). Nerveskader er sjeldne (3), men kan være meget alvorlige, noe våre pasienthistorier illustrerer. En systematisk gjennomgang omfattet 10 artikler med 14 nerveskader hos 12 pasienter (4). 12 skader oppsto ved fjerning av staven, 2 ved implantasjon. Vanligst var drag på nerven, som ble feilaktig oppfattet som implantatet. Hyppigst rammet var den mediale kutane underarmsnerven og medianusnerven, dernest ulnarisnerven. Vena basilica og arteria brachialis kan også affiseres. Prognosen for medianus- og særlig ulnarisnerveskader på dette nivået hos voksne er dårlig (5, 6).

Overraskende få anbefaler andre plasseringer enn medialt i overarmen, men innsiden av låret og fremre bukvegg nevnes (7, 8). Ved implantasjon i overarmen må man følge prosedyren nøye og forsikre seg om at p-staven plasseres umiddelbart subdermalt, og i særdeleshet tilstrekkelig langt dorsalt for furen mellom biceps- og tricepsmuskulaturen. Det anbefales 3–5 cm, men det kan godt være mer, slik at man er trygg på at p-staven blir liggende over tricepsmuskelen. En undersøkelse av 40 kadaverarmer støtter denne praksisen (9).

Ved fjerning skal p-staven stabiliseres ved palpasjon. Den distale delen dyttes opp slik at huden «telter» over enden. Det er da lett å legge en kort incisjon inn til staven, som enkelt kan trekkes ut. Hvis implantatet ikke kan palperes, kan det skyldes for dyp plassering eller vandring i overarmen eller intravaskulært (10, 11). P-staver som er vanskelige å palpere, kan lokaliseres med røntgen (inneholder bariumsulfat) eller ultralyd. Dypere beliggenhet øker risikoen for nerveskader. Ved implantater som ikke kan palperes, bør pasienten henvises til kirurg med kompetanse i perifer nervekirurgi (12), slik at implantatet kan fjernes på tryggest mulig måte. I Norge er det håndkirurgene som opererer på perifere nerver. Den kirurgiske tilgangen må utvides til 4–5 cm slik at p-staven kan visualiseres, og man får tilstrekkelig oversikt over strukturene før fjerning.

Oppsummert er det viktig at helsepersonell som setter inn p-staver følger retningslinjene nøye, og at de får tilstrekkelig opplæring i prosedyren. Dersom en stav er vanskelig å palpere bør pasienten henvises til kirurg som er vant med å operere tett på nerver og kar når denne skal fjernes. Ved mistanke om nerveskade bør håndkirurgisk avdeling kontaktes telefonisk, og pasienten henvises til øyeblikkelig hjelp. Ytterligere utredning (som nevrofysiologi) er ikke nødvendig og fører til utsettelse av behandlingen. Ventetiden til kirurgi er en viktig prognostisk faktor, ikke minst ved partielle nerveskader hvor nevromutvikling raskt kan vanskeliggjøre rekonstruksjonen.

---

*Pasientene har samtykket til at artikkelen publiseres.*

*Takk til fotografmester Øystein Horgmo, Universitetet i Oslo, for bearbeidelse av bilde.*

---

## LITTERATUR

1. Felleskatalogen. Nexplanon 68 mg implantat til subkutan bruk. <https://www.felleskatalogen.no/medisin/nexplanon-msd-560036> Lest 12.2.2021.
2. Folkehelseinstituttet. Dobling i bruk av p-stav blant unge kvinner. <https://www.fhi.no/nyheter/2017/dobling-i-bruk-av-p-stav-blant-unge-kvinner/> Lest 12.2.2021.
3. Darney P, Patel A, Rosen K et al. Safety and efficacy of a single-rod etonogestrel implant (Implanon): results from 11 international clinical trials. *Fertil Steril* 2009; 91: 1646–53. [PubMed]

[CrossRef]

4. Laumonerie P, Blasco L, Tibbo ME et al. Peripheral nerve injury associated with a subdermal contraceptive implant: Illustrative cases and systematic review of literature. *World Neurosurg* 2018; 111: 317–25. [PubMed][CrossRef]
5. Post R, de Boer KS, Malessy MJA. Outcome following nerve repair of high isolated clean sharp injuries of the ulnar nerve. *PLoS One* 2012; 7: e47928. [PubMed][CrossRef]
6. Ruijs AC, Jaquet JB, Kalmijn S et al. Median and ulnar nerve injuries: a meta-analysis of predictors of motor and sensory recovery after modern microsurgical nerve repair. *Plast Reconstr Surg* 2005; 116: 484–94, discussion 495 - 6. [PubMed][CrossRef]
7. Osman N, Dinh A, Dubert T et al. A new cause for iatrogenic lesion of the ulnar nerve at the arm: contraceptive hormonal implant. Report of two cases. *Chir Main* 2005; 24: 181–3. [PubMed][CrossRef]
8. Wechselberger G, Wolfram D, Pülzl P et al. Nerve injury caused by removal of an implantable hormonal contraceptive. *Am J Obstet Gynecol* 2006; 195: 323–6. [PubMed][CrossRef]
9. Iwanaga J, Fox MC, Rekers H et al. Neurovascular anatomy of the adult female medial arm in relationship to potential sites for insertion of the etonogestrel contraceptive implant. *Contraception* 2019; 100: 26–30. [PubMed][CrossRef]
10. Diego D, Tappy E, Carugno J. Axillary migration of Nexplanon®: Case report. *Contraception* 2017; 95: 218–20. [PubMed][CrossRef]
11. Rowlands S, Mansour D, Walling M. Intravascular migration of contraceptive implants: two more cases. *Contraception* 2017; 95: 211–4. [PubMed][CrossRef]
12. Odom EB, Eisenberg DL, Fox IK. Difficult removal of subdermal contraceptive implants: a multidisciplinary approach involving a peripheral nerve expert. *Contraception* 2017; 96: 89–95. [PubMed][CrossRef]

Publisert: 15. april 2021. Tidsskr Nor Legeforen. DOI: 10.4045/tidsskr.20.0806

Mottatt 7.10.2020, første revisjon innsendt 2.2.2021, godkjent 12.2.2021.

Publisert under åpen tilgang CC BY-ND. Lastet ned fra tidsskriftet.no 11. august 2022.