
Facioscapulohumeral muskeldystrofi

MEDISINEN I BILDER

JANA POSPISILOVA

jmpospisilova@gmail.com

Avdeling for bildediagnostikk

Drammen sykehus

og

Radiologisk avdeling Kristiansand

Jana Pospisilova er spesialist i radiologi og lege.

Forfatteren har fylt ut ICMJE-skjemaet og oppgir ingen interessekonflikter.

BÅRD BJØRNARÅ

Avdeling for Bildediagnostikk

Drammen sykehus

Bård Bjørnarå er spesialist i radiologi med interesse for muskel- og skjelettradiologi og overlege.

Forfatteren har fylt ut ICMJE-skjemaet og oppgir ingen interessekonflikter.

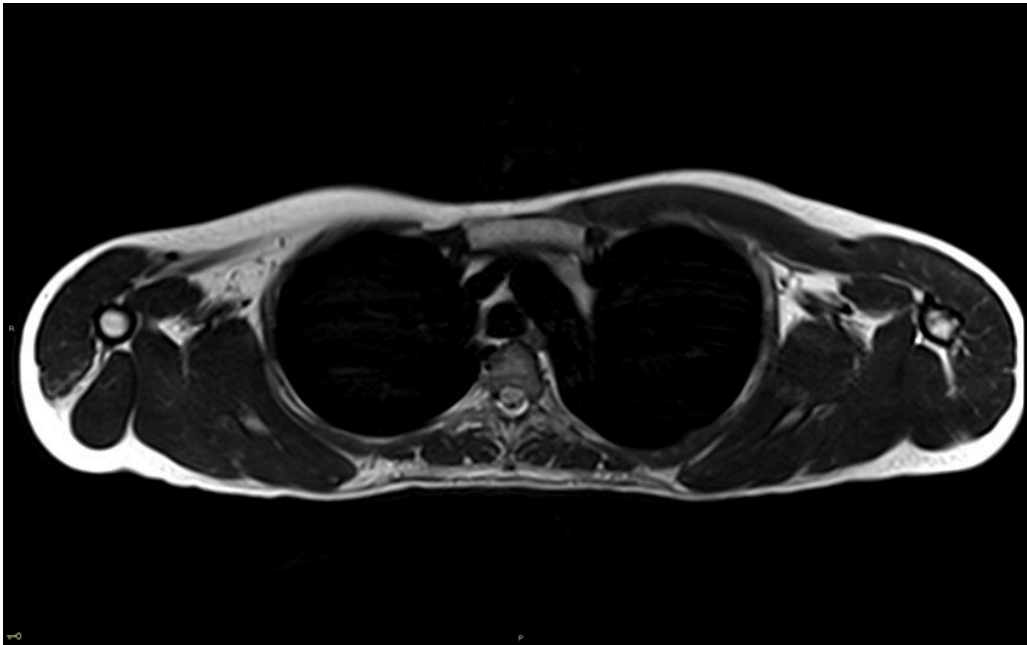
KARI ANNE BJØRNARÅ

Nevrologisk avdeling

Drammen sykehus

Kari Anne Bjørnarå er spesialist i nevrologi og overlege, ph.d.

Forfatteren har fylt ut ICMJE-skjemaet og oppgir ingen interessekonflikter.



MR-bildet viser et snitt av øvre thorax hos en pasient i 20-årene med påvist facioscapulohumeral muskeldystrofi (ofte forkortet FSHD) type 1. Bildet viser uttalt atrofi av musculus (m.) trapezius bilateralt, uttalt atrofi av m. pectoralis major og minor på høyre side og lett atrofi av m. pectoralis major og minor på venstre side. Videre ser man uttalt atrofi av m. serratus anterior bilateralt, m. deltoideus på høyre side og m. rhomboidei på venstre side. Det ble også påvist ødem og kontrastoppladning i venstre m. serratus anterior og nedad i venstre m. pectoralis major.

FSHD er en form for arvelig muskeldystrofi som typisk debuterer med asymmetrisk, progredierende svakhet og atrofi av muskler i ansikt, overarm og rundt skulderledd. Ved klinisk undersøkelsene har pasienter gjerne ptose, nedsatt ansiktsmimikk, vanskeligheter med å plystre samt problemer med å løfte armene over skuldernivå eller vingeskapula. FSHD kan imidlertid også debutere med svakhet i ben, hofteldd og truncus. Det er stor variasjon i debutalder, sykdomspresentasjon og progresjon, og tilstanden kan lett bli oversett dersom legen ikke er oppmerksom på symptomene [\(1, 2\)](#).

Vi skiller mellom FSHD type 1 og 2. Type 1 er en dominant arvelig form som forekommer hos 95 % av pasientene. Type 2 forekommer hos 5 % og har digenetisk arvegang (skyldes forandring i to forskjellige gener) [\(1, 2\)](#).

Grundig sykehistorie og klinisk undersøkelse danner basis for diagnosen og kan bekreftes med genetisk testing. Blodprøveanalyser og andre tester har liten diagnostisk verdi. Serum kreatinkinase er enten normal eller svakt forhøyet i hviletilstand [\(1, 2\)](#).

MR brukes i økende grad for identifikasjon av affiserte muskler hos pasienter med muskeldystrofi. En MR-studie har vist et spesifikt mønster av muskelaffectasjon hos ca. 80 % av FSHD pasienter. MR kan også bidra til å skille FSHD fra andre muskeldystrofier [\(3\)](#).

Det er ingen medikamentell behandling som kan bremse utviklingen av FSHD. Hovedfokuset i behandlingen er fysioterapi og smertekontroll [\(1\)](#).

Pasienten har samtykket til at artikkelen publiseres.

Artikkelen er fagfellevurdert.

Takk til neurolog Gunnar Hansen.

LITTERATUR

1. Lu J, Yao Z, Yang Y et al. Management strategies in facioscapulohumeral muscular dystrophy. *Intractable Rare Dis Res* 2019; 8: 9–13. [PubMed] [CrossRef]
 2. Mul K, Lassche S, Voermans NC et al. What's in a name? The clinical features of facioscapulohumeral muscular dystrophy. *Pract Neurol* 2016; 16: 201–7. [PubMed][CrossRef]
 3. Gerevini S, Scarlato M, Maggi L et al. Muscle MRI findings in facioscapulohumeral muscular dystrophy. *Eur Radiol* 2016; 26: 693–705. [PubMed][CrossRef]
-

Publisert: 7. mars 2021. Tidsskr Nor Legeforen. DOI: 10.4045/tidsskr.20.0732

Mottatt 14.9.2020, første revisjon innsendt 22.11.2020, godkjent 16.12.2020.

Opphavsrett: © Tidsskriftet 2026 Lastet ned fra tidsskriftet.no 24. juni 2026.