
Hoftelidelser hos barn og unge – utredning og behandling av senfølger

KLINISK OVERSIKT

VERA HALVORSEN

uxvbha@ous-hf.no

Ortopedisk klinikk

Oslo universitetssykehus

Hun har bidratt med idé, innhenting og tolking av data, utarbeiding og revisjon av manuskriptet og godkjenning av innsendte versjon.

Vera Halvorsen er spesialist i ortopedisk kirurgi og seksjonsoverlege.

Forfatteren har fylt ut ICMJE-skjemaet og oppgir ingen interessekonflikter.

ANNE MARIE FENSTAD

Nasjonal kompetansetjeneste for leddproteser og hoftebrudd

Haukeland universitetssjukehus

Hun har bidratt med innhenting og tolking av data, statistisk fremstilling av data, revisjon av manuskriptet og godkjenning av innsendte versjon.

Anne Marie Fenstad er cand.scient. og biostatistiker.

Forfatteren har fylt ut ICMJE-skjemaet og oppgir ingen interessekonflikter.

STEPHAN M. RÖHRL

Ortopedisk klinikk

Oslo universitetssykehus

Han har bidratt med innhenting og tolking av data, revisjon av manuskriptet og godkjenning av innsendte versjon.

Stephan M. Röhrle er ph.d, spesialist i ortopedisk kirurgi og overlege.

Forfatteren har fylt ut ICMJE-skjemaet og oppgir ingen interessekonflikter.

LARS B. ENGESÆTER

Nasjonal kompetansetjeneste for leddproteser og hoftebrudd

Haukeland universitetssjukehus

og

Universitetet i Bergen

Han har bidratt med innhenting og tolking av data, revisjon av manuskriptet og godkjenning av innsendte versjon.

Lars B. Engesæter er professor emeritus og tidligere seksjonsoverlege ved Ortopedisk klinikk, Haukeland universitetssjukehus, og er forsker ved Nasjonalt register for leddproteser.

Forfatteren har fylt ut ICMJE-skjemaet og oppgir ingen interessekonflikter.

LARS NORDSLETTEN

Universitetet i Oslo

og

Ortopedisk klinikk

Oslo universitetssykehus

Han har bidratt med innhenting og tolking av data, revisjon av manuskriptet og godkjenning av innsendte versjon.

Lars Nordsletten er spesialist i ortopedisk kirurgi, professor og overlege.

Forfatteren har fylt ut ICMJE-skjemaet og oppgir ingen interessekonflikter.

TERJE TERJESEN

Universitetet i Oslo

Han har bidratt med innhenting og tolking av data, revisjon av manuskriptet og godkjenning av innsendte versjon.

Terje Terjesen er professor emeritus, spesialist i ortopedisk kirurgi og tidligere seksjonsoverlege ved Ortopedisk klinikk, Oslo universitetssykehus.

Forfatteren har fylt ut ICMJE-skjemaet og oppgir ingen interessekonflikter.

OVE FURNES

Nasjonal kompetansetjeneste for leddproteser og hoftebrudd

Haukeland universitetssjukehus

og

Klinisk institutt 1

Universitetet i Bergen

Han har bidratt med innhenting og tolking av data, revisjon av manuskriptet og godkjenning av innsendte versjon.

Ove Furnes er spesialist i ortopedisk kirurgi, seksjonsoverlege og professor. Han er leder for Nasjonal kompetansetjeneste for leddproteser og hoftebrudd og Nasjonalt register for leddproteser.

Forfatteren har fylt ut ICMJE-skjemaet og oppgir ingen interessekonflikter.

GEIR HALLAN

Nasjonal kompetansetjeneste for leddproteser og hoftebrudd
Haukeland universitetssjukehus

og

Klinisk institutt 1

Universitetet i Bergen

Han har bidratt med innhenting og tolking av data, revisjon av manuskriptet og godkjenning av innsendte versjon.

Geir Hallan er spesialist i ortopedisk kirurgi og seksjonsoverlege og professor. Han er fagansvarlig for hofteproteser i Nasjonalt register for leddproteser.

Forfatteren har fylt ut ICMJE-skjemaet og oppgir ingen interessekonflikter.

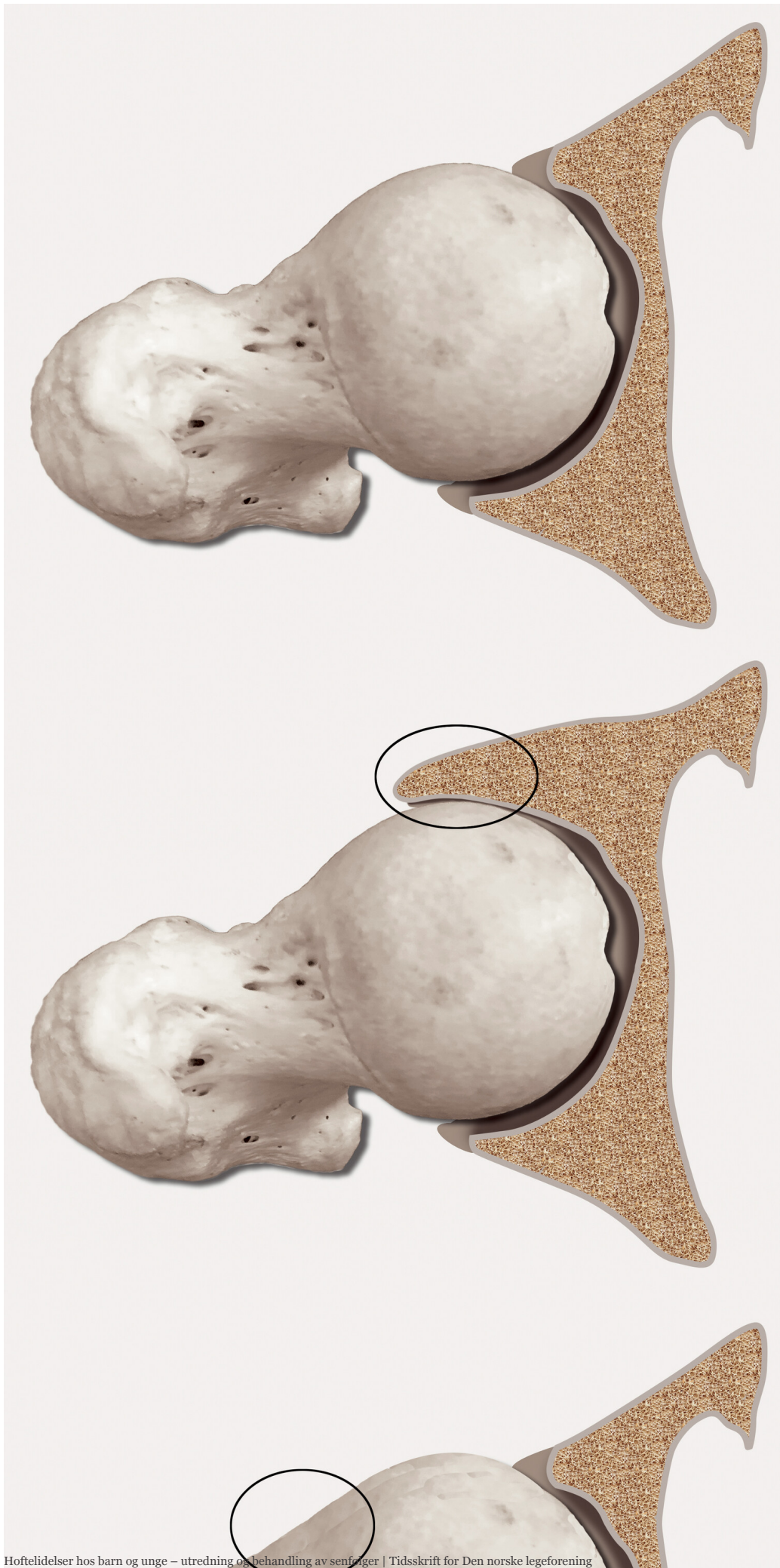
Følgene av hoftesykdom og hofteskader hos barn og unge kan kreve kirurgisk intervensjon. Leddbevarende inngrep utført i 12–21-årsalderen gir ofte gode langtidsresultater og kan utsette behovet for proteseinngrep. Hos pasienter under 21 år er mer enn 90 % av de moderne hofteprotesene som er satt inn de siste to tiårene, intakte etter ti år.

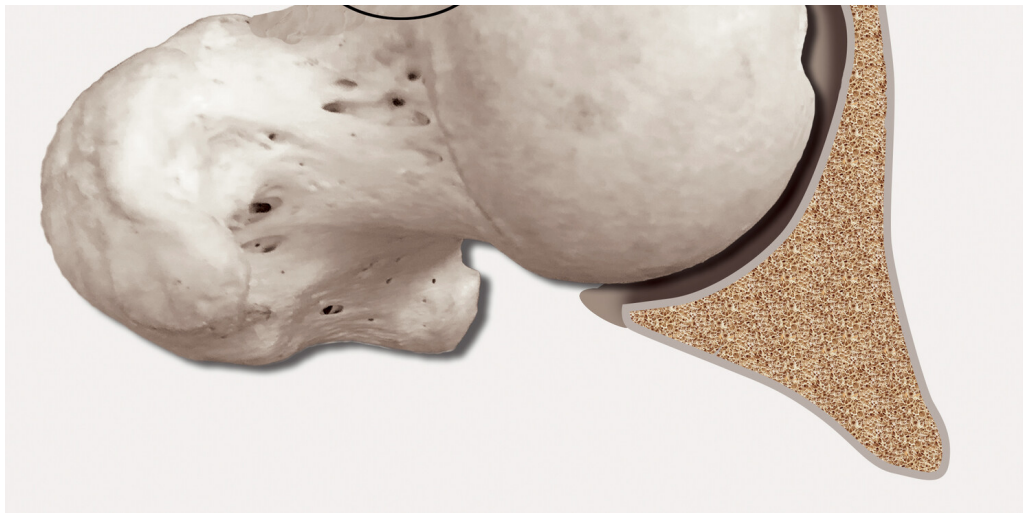
Alvorlige hoftesymptomer og røntgenologiske forandringer i eller rundt hofteleddet hos barn og unge representerer en ortopedisk utfordring. Det kan være pasienter med følgetilstander etter hofte dysplasi, Calvé-Legg-Perthes' sykdom (CLP), idiopatisk avaskulær nekrose av caput femoris (AVN), glidning av caput femoris i fysen (SCFE), femoroacetabulær innklemming (femoroacetabular impingement, FAI), lårhals- eller bekkenbrudd eller pyogene artritt. Noen av tilstandene kan i løpet av få år medføre store patologiske forandringer i caput femoris, i en del tilfeller også i acetabulum (hofteleddskålen), slik at pasientene får betydelige smerter og stor funksjonsnedsettelse.

Å fjerne de patologiske forandringene og implantere hofteprotese er mindre aktuelt hos de svært unge pasientene, siden de risikerer flere revisjonsinngrep i løpet av livet. Formålet med artikkelen er å gi en oversikt over utredning og behandling av senfølger av disse hoftelidelsene hos pasienter i aldersgruppen 12–21 år, og å redegjøre for langtidsresultatene etter leddbevarende kirurgi og etter proteseinnsetting. Kunnskapsgrunnlaget baserer seg på forfatternes kliniske erfaringer og vitenskapelige studier som omhandler resultatene av konservativ behandling og hofteleddmodifiserende kirurgi med minst ti års oppfølging.

Patoanatomisk og symptomer

Prinsipielt sitter patologien enten i hofteskålen (f.eks. acetabulær dysplasi, retroversjon) eller i lårhodet (f.eks. glidning av caput femoris i fysisen, Calvé-Legg-Perthes' sykdom). Glidning av caput femoris i fysisen skal alltid kirurgisk akuttbehandles. Senfølger, selv ved moderate glidninger, kan gi avaskulær nekrose. Strukturelle forandringer gir unormal mekanisk belastning i hoftelæddet, med økt risiko for senere artroseutvikling (1). Femoroacetabulær inneklemming er påleiring på acetabulum eller formforandring av caput og påleiring i caput-collum-overgangen eller en kombinasjon av disse deformitetene (2) (figur 1). Noen pasienter med disse forandringene har i tidlig fase instabilitetsfølelse og bevegelsessmerter, mens andre ikke har symptomer før det er manifest artrose. Inflammatorisk leddsykdom, som for eksempel juvenil idiopatisk artritt, gir i våre dager sjelden alvorlig hoftepatologi.





Figur 1 Femoroacetabular inneklekking (femoroacetabular impingement, FAI) er morfologiske forandringer med beinpåleiringer enten på acetabulum (pincer) eller på collum femoris (CAM), eventuelt begge steder. Tilstanden kan gi mekanisk hinder ved bevegelse og kan forårsake smerter. Her ses (a) normal hofte, (b) pincer, (c) CAM.

Ikke-kirurgisk behandling

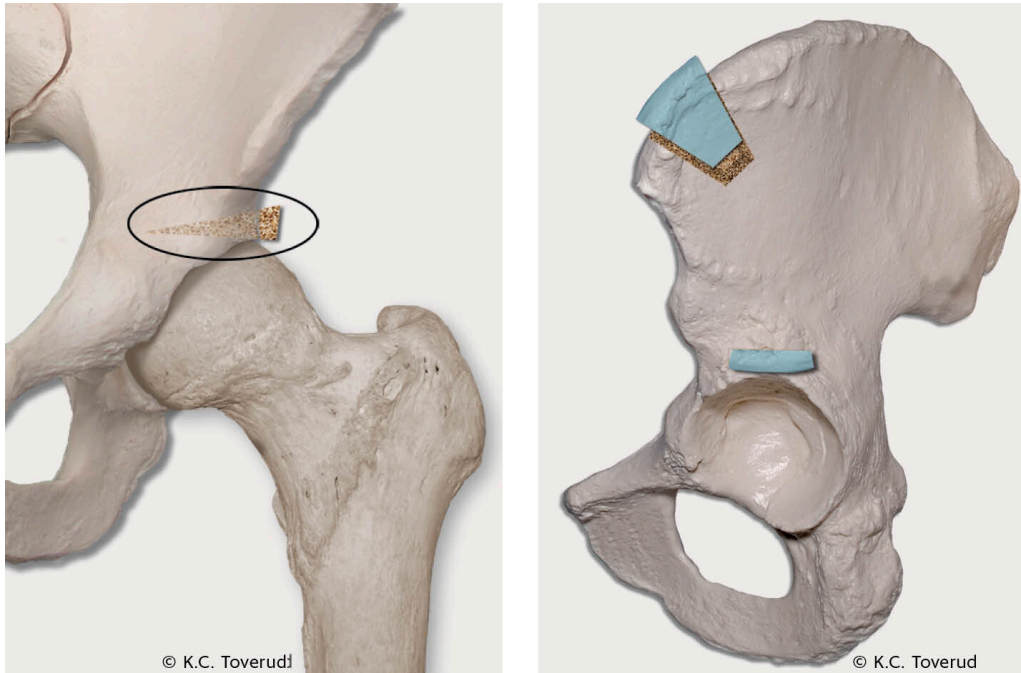
Ikke-operativ behandling av hoftelidelser hos barn og unge går ut på å opprettholde bevegelsesutslag og styrke bekken- og lårmuskulatur. Ved vedvarende plager er det nødvendig å modifisere symptomgivende fysiske aktiviteter. Fysikalsk behandling kan være med på å utsette kirurgi, men det mangler dokumentasjon på langtidseffekter (3, 4). Antiinflammatoriske medikamenter, eventuelt i kombinasjon med paracetamol, kan brukes, men kontinuerlig langtidsbehandling over år er sjelden aktuelt hos de yngste.

Avlastning med krykker kan være aktuelt hvis det gir symptomlindring, likeledes aktiviteter med lite leddbelastning som svømming og sykling. Bisfosfonatbehandling kan ha smertelindrende effekt ved avaskulær nekrose, men det er ingen randomiserte kontrollerte studier som viser effekt på nedbrytningsprosessen av ben. Behandling på denne indikasjonen må anses som eksperimentell (5). Det finnes heller ikke litteratur som støtter leddinjeksjoner med mesenkymale stamceller eller hyaluronsyre for å reversere eller stoppe utviklingen av degenerative prosesser i hoftelrådet hos de yngste (6).

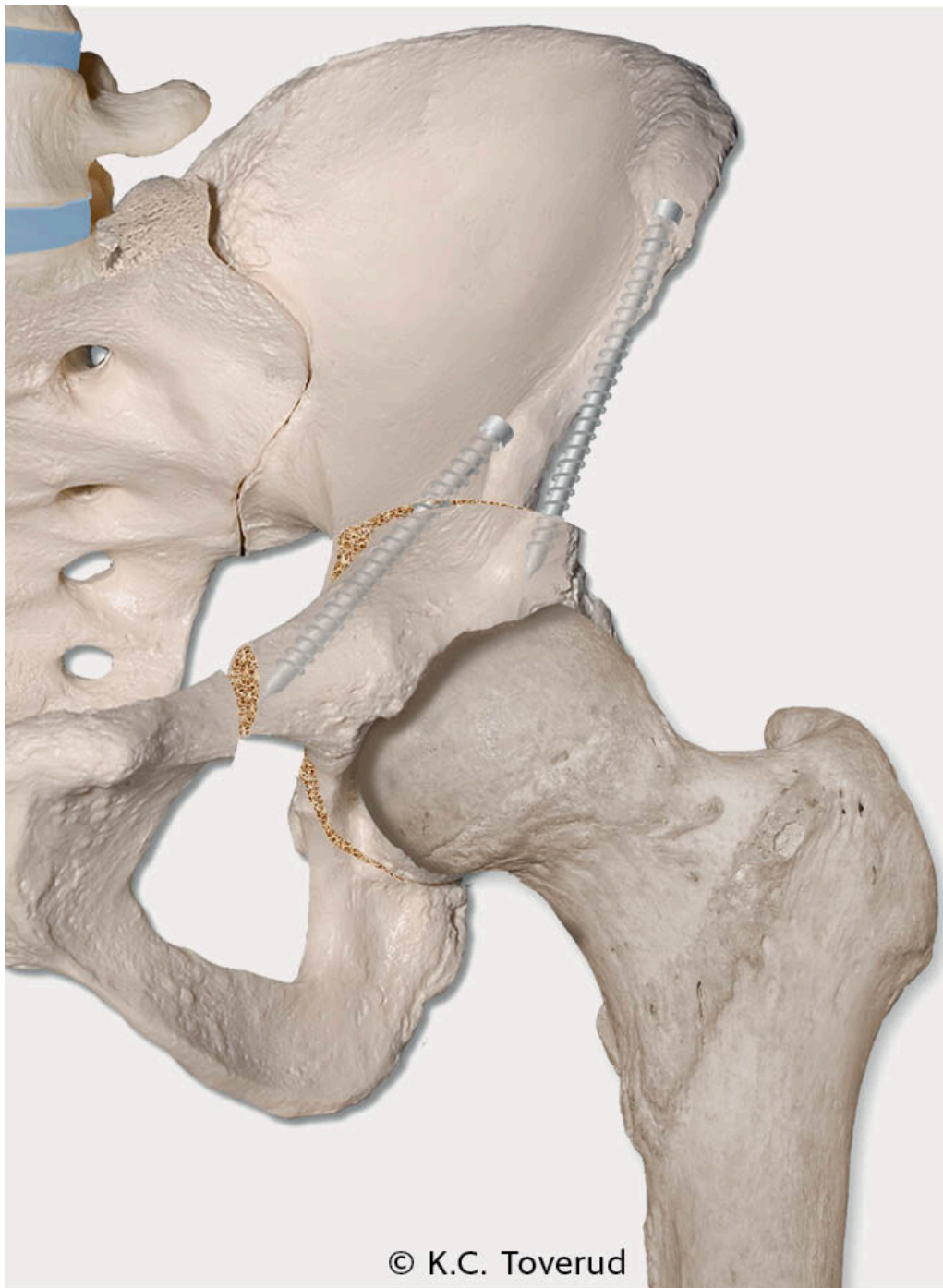
Kirurgiske teknikker

De morfologiske forandringene ved femoroacetabulær inneklekking kan bedres ved åpen eller artroskopisk teknikk. Vanligst er artroskopisk teknikk, der man fjerner de benede delene på acetabulum og/eller på lårhalsen som gir mekanisk hinder ved bevegelser. Resultatene av kirurgi er gode, selv om få studier spesifikt omhandler den yngste pasientgruppen (2, 7, 8).

Ved andre hofteledelser, spesielt hoftedysplasi og subluksasjoner, kan man gjøre bekkenosteotomier for å oppnå god caputdekning og leddstabilitet. Takplastikk, hvor acetabulums dekningsgrad økes ved bentransplantat som ved Spitzys prosedyre (figur 2), er et kirurgisk alternativ hos barn over åtte år (9). Fra 12-årsalderen og hos utvokste pasienter brukes oftest periacetabulær osteotomi (PAO) (10). Prosedyren går ut på reorientering av acetabulum for å gi bedre caputdekning (figur 3).



Figur 2 Ved Spitzys prosedyre tas det et beintransplantat fra ileum som settes inn over acetabulumtaket slik at caputdekningen bedres (gult og blått beintransplantat). Basert på tegning av Camilla E. Myrvold, med tillatelse.



Figur 3 Ved periacetabulær osteotomi (PAO) gjøres osteotomi rundt hele acetabulum slik at denne reorienteres for å gi bedre caputdekning. Basert på tegning av Knut Søballe, med tillatelse.

Resultatene ved takplastikk og periacetabulær osteotomi er betydelig bedre uten preoperativ hoftelddsartrose ([11](#), [12](#)). I en norsk studie av dysplasi-pasienter uten artrose operert med takplastikk i alderen 12–22 år var det i bare 28 % av hoftene satt inn totalprotese etter 30 års oppfølging ([9](#)). I en tilsvarende britisk studie var 75 % av hoftene uten totalprotese etter ti år ([12](#)). For dysplasi-pasienter uten artrose kan også periacetabulær osteotomi være et godt leddbevarende inngrep. En sveitsisk studie med slike pasienter operert i alderen 13–56 år viste at 40 % hadde fått hofteprotese etter 30 år ([11](#)).

Til tross for initialt gode resultater ved bekkenosteotomi kan hofteleddene på ny utvikle deformiteter og smerter. Hvis det ikke er gode bæreflater igjen i leddet, kan hofteprotese være eneste mulige kirurgiske løsning når det er uttalte plager. Hofteartrodese er ikke lenger et aktuelt kirurgisk tilbud pga. økt belastning på andre vekt bærende ledd og fordi pasientene erfaringsmessig kan ha vansker med å akseptere et avstivet hofteledd.

Hofteproteser hos unge

Pasienter under 21 år utgjør bare 0,1 % av alle som får hofteprotese i Norden [\(13\)](#). Ortopeder vil helst ikke sette inn hofteproteser hos de yngste, fordi protesen sannsynligvis må byttes ut minst én gang i løpet av pasientens levetid. En revisjonsprotese har mindre forutsigbare resultater og kortere levetid enn en primærprotese [\(14, 15\)](#). Hos en ung pasient kan man risikere flere revisjonsinngrep i løpet av livet.

For protese pasienter operert før de var 20 år i perioden 1987–2010 var ti års komponentoverlevelse 70 % (i betydningen ingen utskifting av protesedeler i perioden). For proteser innsatt fra 1999 var tiårsoverlevelsen så god som 94 % [\(14\)](#). Det er grunn til å tro at fremgangen i proteseoverlevelse har fortsatt, siden man de seneste årene har brukt mer veldokumenterte protese komponenter. I et nordisk materiale med 881 hofteproteser hos pasienter under 21 år innsatt i perioden 1995–2016, var protesens tiårsholdbarhet 86 % og 15-årsholdbarhet 73 % [\(13\)](#). I siste årsrapport fra Nasjonal kompetansetjeneste for leddproteser og hoftebrudd angis at tiårsoverlevelsen av hofteproteser hos pasienter i alle aldre nå er 95 % [\(16\)](#).

De vanligste årsakene til reoperasjoner etter hofteproteseinnsetting er aseptisk løsning, infeksjon og luksasjon. I et materiale med de yngste protese pasientene ble henholdsvis 7 %, 0,7 % og 1,2 % av pasientene reoperert på disse indikasjonene [\(13\)](#). Selv om proteseoverlevelsen også hos unge er i ferd med å nå et akseptabelt nivå, vet vi lite om hvordan de unge har det med sin protese. Nasjonal kompetansetjeneste for leddproteser og hoftebrudd har begynt å registrere pasientenes selvrapporterte helse (PROM), og 27 sykehus følger nå opp denne registreringen [\(16\)](#). Svenskene startet tidligere med en slik systematisk PROM-registrering. I en ny studie fant de like god helsegevinst av proteseoperasjonene hos pasienter under 30 år som hos de eldre protese pasientene [\(17\)](#).

Henvisning og oppfølging

Slik vi ser det, må konservative tiltak, inkludert fysioterapi, være prøvd i noen måneder før pasienten henvises til kirurgisk vurdering. Henvisningen bør inneholde fylldig dokumentasjon om tidligere undersøkelser og behandling. Våre anbefalinger fremkommer i ramme 1. Dersom pasienten har hoftedysplasi med eller uten sublaksasjon og uten artroseforandringer, bør takplastikk eller periacetabulær osteotomi vurderes. I de tilfellene hvor hofteleddets bæreflater

er ødelagt, kan det være indisert med proteseinnsetting også hos pasienter under 21 år (figur 4). Prosessen som fører frem til en slik indikasjonsstilling, er krevende. Pasienten bør inngående og ved gjentatte konsultasjoner informeres om hva man kan forvente av operasjonen og risikoen for fremtidig revisjonskirurgi. I spesialistkonsultasjonen bør det være både en protesekirurg og en barneortoped som kjenner pasienten. Pasientene må kontrolleres jevnlig etter operasjonen, da det er vist at de unges proteser kan ha bekymringsfulle røntgenologiske slitasjetegn uten at symptomene er alvorlige (14).

Ramme 1 Forfatterens erfaringsbaserte anbefalinger for vurdering og henvisning av pasienter 12–21 år med hoftelidelser

Anamnesen skal være utførlig, med symptomutvikling og tidligere behandling

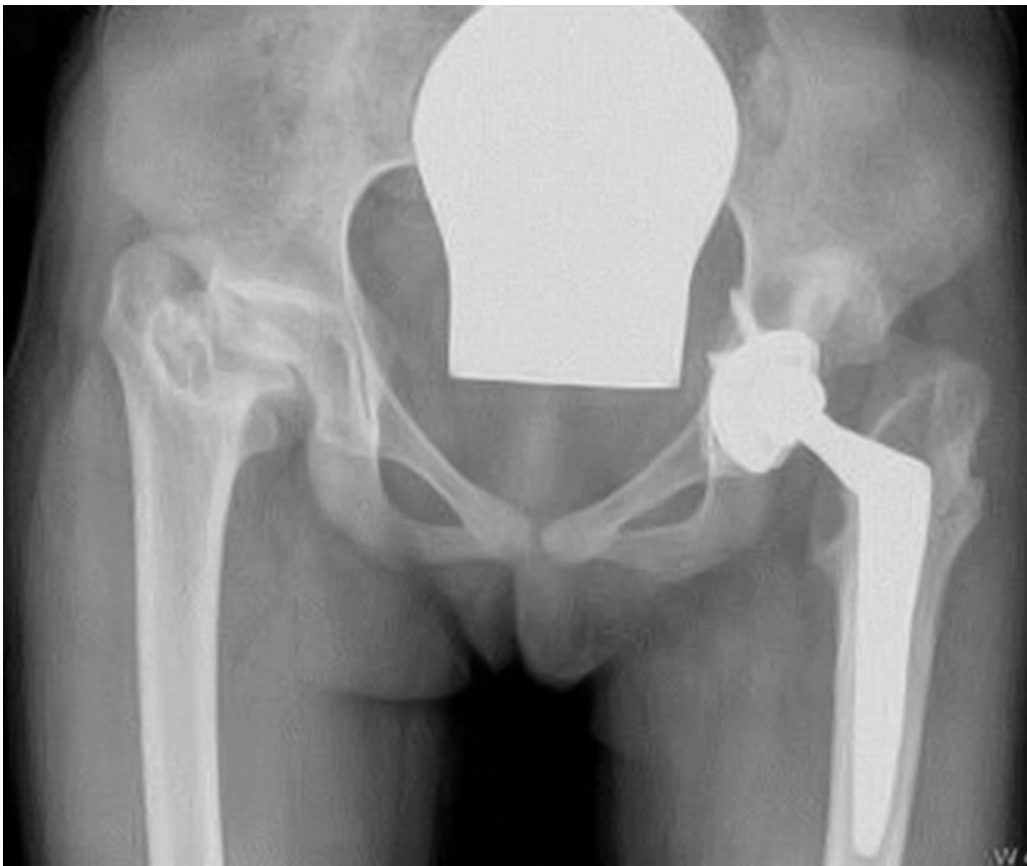
Klinisk undersøkelse skal omfatte også andre store ledd og ryggen

Det må tas røntgen av bekken (symfysesentrert), front og innskutt sidebilde

MR er kun nødvendig hvis det ikke er samsvar mellom kliniske funn og røntgenologiske funn

Konservative tiltak, inkludert fysioterapi, bør være gjennomført over måneder

Henvisning sendes til sykehus som har både barneortopeder og revisjonskirurger



Figur 4 Eksempel på alvorlig sekvele etter neonatal sepsis med bilaterale hofteinfeksjoner. Røntgen av bekken tatt da pasienten var 17 år. Begge hofteledd var

ødelagt og hofteprotese innsatt på venstre side. Tilsvarende inngrep ble gjort året etter på høyre side. Pasienten har gitt tillatelse til at bildet blir publisert.

Artikkelen er fagfellevurdert.

LITTERATUR

1. Jacobsen S, Sonne-Holm S. Hip dysplasia: a significant risk factor for the development of hip osteoarthritis. A cross-sectional survey. *Rheumatology (Oxford)* 2005; 44: 211–8. [PubMed][CrossRef]
2. Pathy R, Sink EL. Femoroacetabular impingement in children and adolescents. *Curr Opin Pediatr* 2016; 28: 68–78. [PubMed][CrossRef]
3. Hoit G, Whelan DB, Dwyer T et al. Physiotherapy as an initial treatment option for femoroacetabular impingement: A systematic review of the literature and meta-analysis of 5 randomized controlled trials. *Am J Sports Med* 2020; 48: 2042–50. [PubMed][CrossRef]
4. McGovern RP, Martin RL, Kivlan BR et al. Non-operative management of individuals with non-arthritic hip pain: A literature review. *Int J Sports Phys Ther* 2019; 14: 135–47. [PubMed][CrossRef]
5. Simm PJ, Biggin A, Zacharin MR et al. Consensus guidelines on the use of bisphosphonate therapy in children and adolescents. *J Paediatr Child Health* 2018; 54: 223–33. [PubMed][CrossRef]
6. Kingery MT, Schoof L, Strauss EJ et al. Online direct-to-consumer advertising of stem cell therapy for musculoskeletal injury and disease: Misinformation and violation of ethical and legal advertising parameters. *J Bone Joint Surg Am* 2020; 102: 2–9. [PubMed][CrossRef]
7. Palmer AJR, Ayyar Gupta V, Fernquest S et al. Arthroscopic hip surgery compared with physiotherapy and activity modification for the treatment of symptomatic femoroacetabular impingement: multicentre randomised controlled trial. *BMJ* 2019; 364: 1185. [PubMed][CrossRef]
8. Griffin DR, Dickenson EJ, Wall PDH et al. Hip arthroscopy versus best conservative care for the treatment of femoroacetabular impingement syndrome (UK FASHIoN): a multicentre randomised controlled trial. *Lancet* 2018; 391: 2225–35. [PubMed][CrossRef]
9. Terjesen T. Residual hip dysplasia: is there a place for hip shelf operation? *J Child Orthop* 2018; 12: 358–63. [PubMed][CrossRef]
10. Ganz R, Klaue K, Vinh TS et al. A new periacetabular osteotomy for the treatment of hip dysplasias. Technique and preliminary results. *Clin Orthop Relat Res* 1988; &NA;: 26–36. [PubMed][CrossRef]
11. Lerch TD, Steppacher SD, Liechti EF et al. One-third of hips after periacetabular osteotomy survive 30 years with good clinical results, no

- progression of arthritis, or conversion to THA. *Clin Orthop Relat Res* 2017; 475: 1154–68. [PubMed][CrossRef]
12. Fawzy E, Mandellos G, De Steiger R et al. Is there a place for shelf acetabuloplasty in the management of adult acetabular dysplasia? A survivorship study. *J Bone Joint Surg Br* 2005; 87: 1197–202. [PubMed][CrossRef]
 13. Halvorsen V, Fenstad AM, Engesæter LB et al. Outcome of 881 total hip arthroplasties in 747 patients 21 years or younger: data from the Nordic Arthroplasty Register Association (NARA) 1995-2016. *Acta Orthop* 2019; 90: 331–7. [PubMed][CrossRef]
 14. Tsukanaka M, Halvorsen V, Nordsletten L et al. Implant survival and radiographic outcome of total hip replacement in patients less than 20 years old. *Acta Orthop* 2016; 87: 479–84. [PubMed][CrossRef]
 15. Lee PT, Lakstein DL, Lozano B et al. Mid-to long-term results of revision total hip replacement in patients aged 50 years or younger. *Bone Joint J* 2014; 96-B: 1047–51. [PubMed][CrossRef]
 16. Årsrapport. Bergen: Nasjonal kompetansetjeneste for leddproteser og hoftebrudd, 2020. <http://nrlweb.ihelse.net/Rapporter/Rapport2020.pdf> Lest 16.10.2020.
 17. Mohaddes M, NaucléR E, Kärrholm J et al. Implant survival and patient-reported outcome following total hip arthroplasty in patients 30 years or younger: a matched cohort study of 1,008 patients in the Swedish Hip Arthroplasty Register. *Acta Orthop* 2019; 90: 249–52. [PubMed][CrossRef]

Publisert: 23. november 2020. *Tidsskr Nor Legeforen*. DOI: 10.4045/tidsskr.20.0274

Mottatt 28.3.2020, første revisjon innsendt 9.8.2020, godkjent 16.10.2020.

Publisert under åpen tilgang CC BY-ND. Lastet ned fra tidsskriftet.no 24. juni 2026.