

Skabbgang under eit dermatoskop

MEDISINEN I BILDER

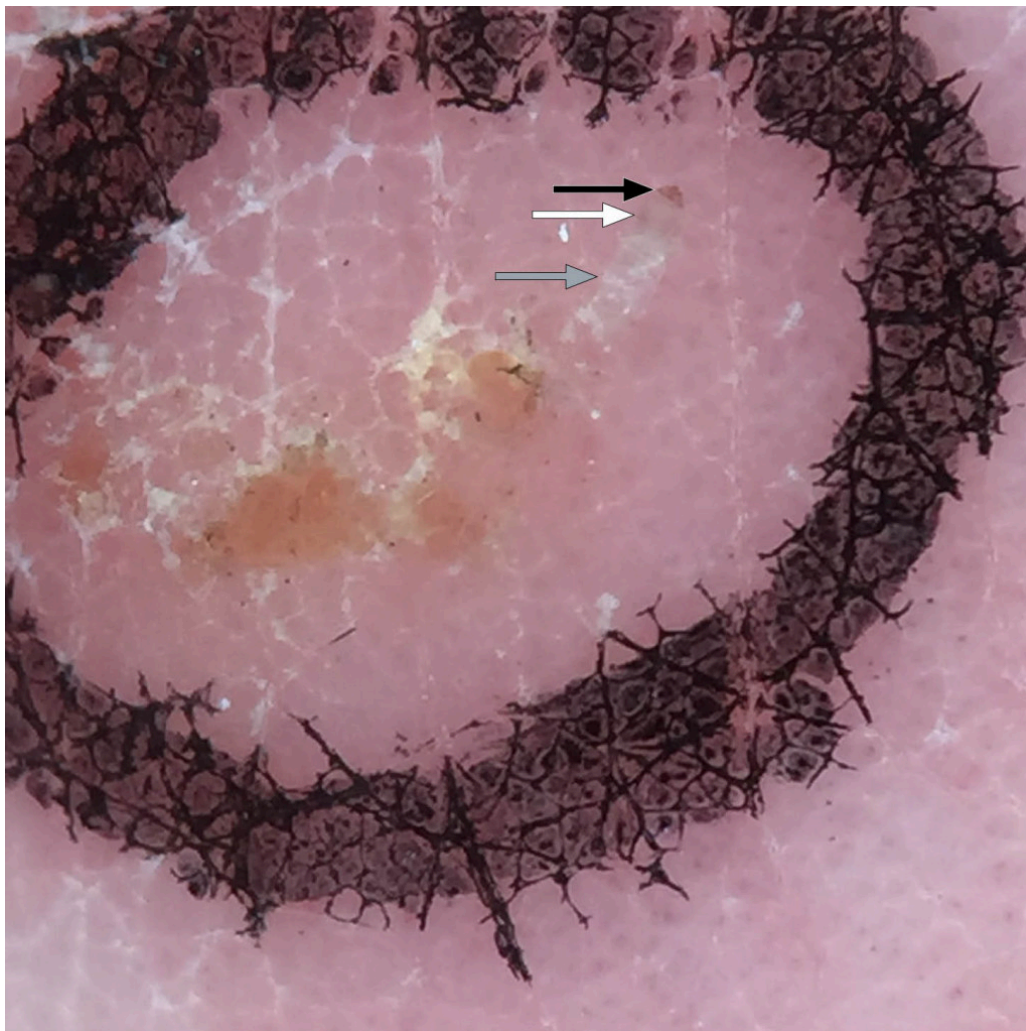
HELGE DANIELSEN

hedan@online.no

Voss

Helge Danielsen er spesialist i hud- og veneriske sjukdomar, avtalespesialist og medlem i Folkehelseinstituttet si gruppe for arbeid mot skabb.

Forfattaren har fylt ut ICMJE-skjemaet og oppgir ingen interessekonfliktar.



Dermatoskopet er stetoskopet til hudlegen. Det vert brukt til diagnostikk av pigmenterte lesjonar, benigne og maligne tumorar, inflammatoriske dermatosar og ved infestasjonar. Dermatoskopet kan òg vere nyttig for allmennlegen, m.a. til skabbdiagnostikk [\(1, 2\)](#).

Ein skabbmidd er 0,2–0,5 mm i diameter. Den grev ein gang i epidermis, i hornlaget (stratum corneum), der den legg egga sine. Både midd og skabbgangar lar seg godt visualisere med eit dermatoskop som forstørrar ti gonger.

Når vi har funne ein mistenkt eller sikker skabbgang i lupelampen, ser vi denne tydeleg i dermatoskopet (grå pil). I enden av skabbgangen ser vi ein mørk trekant (svart pil). Dette er den framre delen av midten, med hovud, munn og frambein. Funnet vert omtala som deltateiknet, med referanse til den greske bokstaven Δ . Den bakre delen av midtkroppen kan berre skimtast, då den er lys av farge og gjennomsiktig (kvit pil). Resten av skabbgangen slynger seg der midten har gravd seg gjennom epidermis.

Ved mørk hudtype er deltateiknet vanskelegare å sjå, men dermatoskopet visualiserer skabbgangen likevel godt.

Som alle prosedyrar krev dette trening, men har du først funne gang og midd i dermatoskopet ein gong, er dette lett å kjenne att seinare. I ein studie viste metoden sensitivitet på over 90 % også hjå legar med mindre erfaring med dermatoskopi. Talet på skabbpasientar som vart diagnostiserte ved vanleg klinisk vurdering, auka betydeleg ved bruk av dermatoskop (1). Når midten er lokalisert i lupelampe eller dermatoskop, kan ein fjerne og mikroskopere den. Dette gir heilt sikker diagnose. Metoden for dette, med tannlegesonde under dermatoskop, er vist i video.

Pasienten har samtykt til at artikkelen blir publisert.

Artikkelen er fagfelleurdert.

LITTERATUR

1. Dupuy A, Dehen L, Bourrat E et al. Accuracy of standard dermoscopy for diagnosing scabies. *J Am Acad Dermatol* 2007; 56: 53–62. [PubMed][CrossRef]
2. Fox G. Diagnosis of scabies by dermoscopy. *BMJ Case Rep* 2009; 2009: bcr0620080279. [PubMed][CrossRef]

Publisert: 26. oktober 2020. Tidsskr Nor Legeforen. DOI: 10.4045/tidsskr.20.0792
Opphavsrett: © Tidsskriftet 2026 Lastet ned fra tidsskriftet.no 4. juni 2026.