

---

# Knuter i tyreoida – utredning og oppfølging

---

## KLINISK OVERSIKT

ÅSE TANGERUD

aastan@ous-hf.no

Avdeling for radiologi og nukleærmedisin

Oslo universitetssykehus, Radiumhospitalet

Hun har bidratt med idé til artikkelen og utarbeiding, revisjon og godkjenning av manus.

Åse Tangerud er spesialist i radiologi og overlege.

Forfatteren har fylt ut ICMJE-skjemaet og oppgir ingen interessekonflikter.

EVA SIGSTAD

Avdeling for patologi

Klinikk for laboratoriemedisin

Oslo universitetssykehus, Radiumhospitalet

Hun har bidratt med idé til artikkelen og utarbeiding, revisjon og godkjenning av manus.

Eva Sigstad er ph.d., spesialist i patologi og overlege.

Forfatteren har fylt ut ICMJE-skjemaet og oppgir ingen interessekonflikter.

KRISTIN HOLGERSEN FAGERLID

Avdeling for radiologi og nukleærmedisin

Oslo universitetssykehus, Radiumhospitalet

Hun har bidratt med idé til artikkelen og utarbeiding, revisjon og godkjenning av manus.

Kristin Holgersen Fagerlid er spesialist i radiologi og overlege.

Forfatteren har fylt ut ICMJE-skjemaet og oppgir ingen interessekonflikter.

TROND HARDER PAULSEN

Seksjon for bryst- og endokrinkirurgi

Oslo universitetssykehus, Aker sykehus

Han har bidratt med idé til artikkelen og utarbeiding, revisjon og godkjenning av manus.

Trond Harder Paulsen er spesialist i generell kirurgi og i endokrinkirurgi og overlege.

Forfatteren har fylt ut ICMJE-skjemaet og oppgir ingen interessekonflikter.

INGRID NORHEIM

Tyreoideseksjonen

Oslo universitetssykehus, Aker sykehus

Hun har bidratt med idé til artikkelen og utarbeiding, revisjon og godkjenning av manus.

Ingrid Norheim er dr.med., spesialist i endokrinologi og seksjonsoverlege.

Forfatteren har fylt ut ICMJE-skjemaet og oppgir ingen interessekonflikter.

---

**Knuter i tyreoida er vanlig. Ved økt bruk av bildediagnostikk påvises flere knuter som tilfeldige funn. De aller fleste er benigne og trenger ingen behandling. Systematisk ultralydundersøkelse utført av lege med god kompetanse, eventuelt kombinert med cytologisk prøvetaking, vil i stor grad kunne avklare hvilke knuter som krever oppfølging.**

Knuter i tyreoida er en vanlig klinisk problemstilling. Epidemiologiske studier har vist at prevalensen av palpable knuter hos voksne er omkring 5 % hos kvinner og 1 % hos menn (1). Undersøkelser med høyoppløselig ultralyd kan avdekke knuter i tyreoida hos 19–68 % av tilfeldig undersøkte personer (1).

For klinikere og radiologer uten erfaring innen tyreoidadiagnostikk kan det være utfordrende å utrede og vurdere knuter i tyreoida. Med bakgrunn i *Nasjonalt handlingsprogram med retningslinjer for utredning, behandling og oppfølging av kreft i skjoldbruskkjertelen* som ble utgitt i 2017 (2), nyere internasjonal litteratur og egne erfaringer vil vi anbefale en fremgangsmåte for målrettet utredning av knuter i tyreoida.

De fleste knuter i tyreoida er benigne (87–95 %) (3). Målet med utredningen er å identifisere den lille gruppen pasienter med kreft i tyreoida, og samtidig unngå unødvendige undersøkelser av pasienter med godartede knuter. God anamnese og palpasjon utført av undersøkende lege er avgjørende i den kliniske vurderingen.

Alle henvisninger til bildediagnostikk skal inneholde detaljer om sykehistorien og den kliniske undersøkelsen (ramme 1). I de sjeldne tilfellene der mistanken om kreft er stor, bør pasienten henvises direkte til pakkeforløp for kreft i spesialisthelsetjenesten (ramme 2).

---

## **Ramme 1 Kliniske opplysninger som grunnlag for henvisning til ultralydundersøkelse av hals.**

### **Anamnese og klinisk vurdering av kreftrisiko**

- Tidligere strålebehandling av hodet eller halsen
- Familiær disposisjon for tyreoidakreft
- Alder under 18 år og over 70 år (spesielt hos menn)
- Rask vekst av en knute

### **Klinisk undersøkelse med palpasjonsfunn**

- Hard konsistens, fiksert lesjon, palpable lymfeknuter (se alarmsymptomer i ramme 2)
- Persisterende dysfoni (hes stemme), dysfagi eller dyspnoe (se alarmsymptomer i ramme 2)

### **Blodprøver**

- TSH, fritt thyroksin (fT<sub>4</sub>), fritt trijodtyronin (fT<sub>3</sub>), antistoff mot tyreoideperoksidase (anti-TPO) og s-kalsium (ev. kalsitonin)
- 
- 

## **Ramme 2 Symptomer og funn som krever rask utredning og henvisning til pakkeforløp (2).**

### **Alarmsymptomer**

- Palpabel tumor og minst ett av følgende:
- Fiksert tumor
- Rask vekst av tumor
- Nyoppstått heshet
- Blodig hoste
- Nyoppståtte svelge- og pustevansker
- Nyoppståtte smerter

### **Barn (under 18 år) med knute i tyreoida**

### **Radiologiske funn, molekulære funn eller celleforandringer ved finnåls cytologi**

- Malignitetssuspekterte funn på CT- eller ultralydundersøkelse
  - Bethesda-gruppe 5 og 6
  - *BRAF*-mutasjon
- 

De fleste pasienter med klinisk eller radiologisk påvist knute i tyreoida blir henvist til målrettet ultralydundersøkelse på sykehus eller røntgeninstitutt. Avhengig av funnene ved denne undersøkelsen avgjøres det om pasienten er

ferdig utredet (benignt radiologisk funn), og pasienten trenger da ikke supplerende undersøkelser eller ultralydkontroll. Henvisning til ny kontroll med ultralyd anbefales kun dersom det tilkommer nye symptomer (ramme 1) eller funn som er alarmerende (ramme 2). Det bør fremkomme klart av ultralydbeskrivelsen hvorvidt det er behov for videre utredning med ultralydveiledet finnåls cytologi (FNC). Pasienten bør da henvises til et senter hvor dette kan utføres.

Det er stor variasjon i kompetansen til legene som utfører den initiale ultralydundersøkelsen. Om utredningen ikke er konklusiv, for eksempel ved suboptimal ultralydvurdering eller manglende mulighet til prøvetaking med finnål, må pasienten undersøkes på ny og eventuelt henvises til et kompetansesenter for tverrfaglig vurdering og behandling. Vi har de siste fem årene registrert en økning av henvisninger til tverrfaglig vurdering på rundt 50 % ved vårt kompetansesenter ved Oslo universitetssykehus.

De siste ti årene har antallet krefttilfeller i tyreoida økt i Norge, og i 2018 var det 408 nye tilfeller (294 kvinner og 114 menn) (4). Mortaliteten ved tyreoidakreft er stabil. Median alder ved diagnose var 54 år i perioden 2014–18, og har vært nærmest uendret fra 1984 (4). Økt bruk av bildediagnostikk har bidratt til at flere tilfeller av kreft i tyreoida oppdages. De fleste kreftknotene er karsinomer med god prognose (5). Metastaser utgjør kun 0,2 % av maligne tumorer i tyreoida i rutinediagnostikk (5), og blir i all hovedsak avdekket og håndtert i spesialisthelsetjenesten.

Moderne og adekvat ultralyddiagnostikk kan i stor grad skille malignitetssuspekterte knuter fra benigne. Sammen med et adekvat cytologisk materiale vil det som regel kunne stilles en diagnose som er så sikker at den kan gi grunnlag for beslutning om videre forløp. Det er viktig at den som utfører ultralydundersøkelsen, har god erfaring og kompetanse i vurdering av knuter i tyreoida. Økt fokus på opplæring i ultralyddiagnostikk av tyreoida og etablering av sentre med muligheter for ultralydveiledet finnåls punksjon og eventuelt tilstedeværelse av screener (bioingeniør) eller cytolog under prøvetakingen, vil kunne bidra til at flere pasienter får sine knuter avklart ved første ultralydvurdering. På noen institusjoner, der cytopatologene selv utfører ultralydundersøkelsen og eventuell medfølgende punksjon, oppnås høy treffsikkerhet (6). Dette krever imidlertid en tilstrekkelig bemanning av ultralydkompetente cytopatologer.

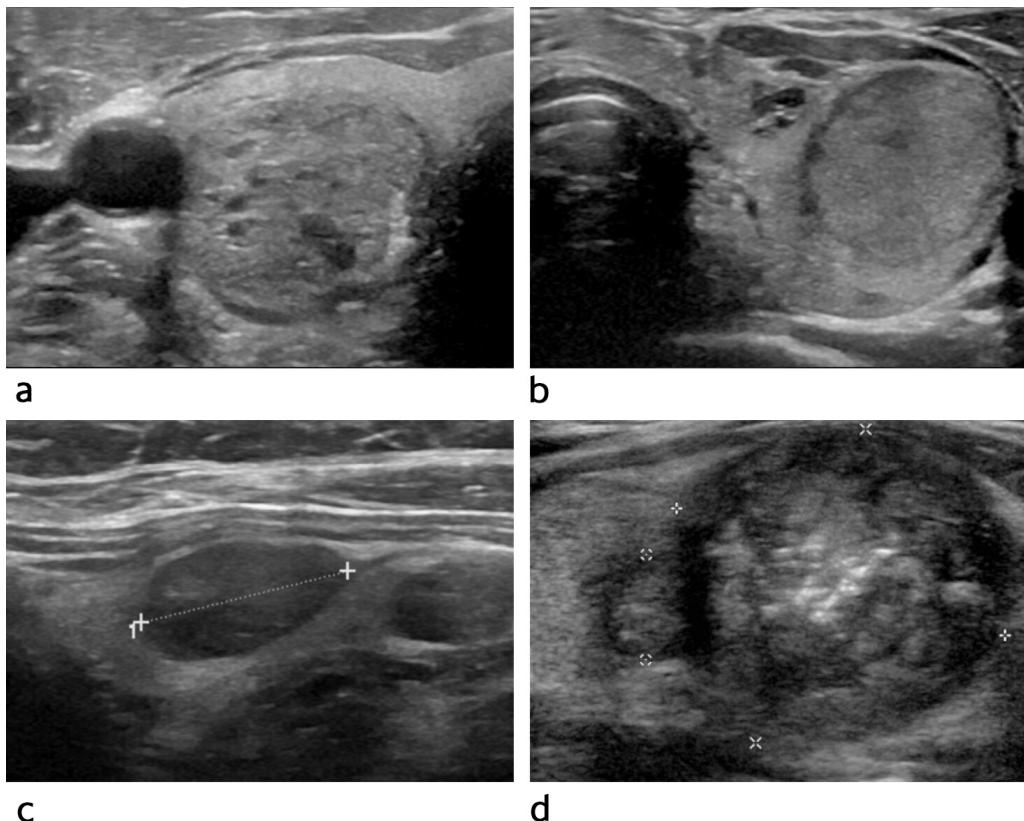
Rutinemessig anvendelse av standardiserte maler for besvarelse av ultralydundersøkelse og cytologisk vurdering vil kunne bidra til en sikrere diagnose (7). En samlet vurdering av kliniske funn, ultralydundersøkelser og cytologisk prøvetaking avgjør det videre forløpet for pasienten. Et godt tverrfaglig samarbeid mellom kliniker, radiolog og patolog er avgjørende for å oppnå en mest mulig sikker diagnose, og vil være til stor hjelp for å avklare tilfeller der det er diskrepans mellom kliniske funn og funn ved ultralydundersøkelse eller cytologisk vurdering.

## Bildedagnostikk

Ultralyd er den beste bildemodaliteten til å vurdere og karakterisere knuter i tyreoida og kan avklare om det er indikasjon for finnåls cytologi. Hos pasienter uten risikofaktorer for utvikling av kreft i tyreoida skal ultralydundersøkelse ikke utføres som screening. Ultralyd anbefales heller ikke rutinemessig ved hypo- eller hypertyreose. Dersom pasienten har palpable knuter, økende knutestroma, forstørrede lymfeknuter på halsen eller klinisk mistanke om malign lesjon, skal ultralydundersøkelse av halsen utføres. Ved plager og ubehag over kjertelen må klinikerens vurdere om pasienten skal henvises til ultralyd.

En normal tyreoidakjertel er velavgrenset med homogen ekkonstruktur ved ultralyd. Hos voksne er lengden av hver lapp vanligvis 4–6 cm og bredden/tykkelsen opptil 2 cm. Normalt tyreoidavolum hos kvinner er 10–15 ml og hos menn 12–18 ml (8). Ved vurdering av en tyreoidaknute skal størrelse og lokalisasjon beskrives. Knutens ekkogenisitet, form, avgrensning, forkalkninger og vaskularisering samt eventuelle tegn til vekst utenfor tyreoida bør nøye beskrives. Hvis pasienten har flere knuter, må hver av disse vurderes.

En typisk benign tyreoidaknute har et cystisk eller spongiøst (svampaktig) preg, er velavgrenset og har oval form (figur 1a). Hvis pasienten har flere ensartede og velavgrensede knuter i en forstørret kjertel, er disse som regel benigne og undersøkes ikke nærmere cytologisk. Kontroll med ultralydundersøkelse utføres kun dersom det tilkommer symptomer eller funn som er alarmerende (ramme 2).



**Figur 1** Typiske ultralydfunn ved ulike klassifiseringer av risiko for malignitet i tyreoida (TIRAD = *Thyroid Imaging Reporting and Data System*). a) Knuten er oval, velavgrenset og svampaktig. Den har et benignt preg (TIRAD 2). b) Knuten er oval, velavgrenset og isoeokkoisk. Det er lav risiko for kreft (TIRAD 3). c) Knuten er oval, velavgrenset og moderat hypoekkoisk. Det er moderat risiko for kreft (TIRAD 4). d) Knuten er uskarpt avgrenset, inneholder mikrokalk og er markert hypoekkoisk perifert. Det er høy risiko for kreft (TIRAD 5).

Malignitetssuspekta tyreoidaknuder er gjerne solide og lav-/hypoekkoogene, har uregelmessig avgrensning og irregulær form og kan inneholde mikroforkalkninger (figur 1d). Disse knutene må undersøkes videre med finnåls cytologi.

Ved mistanke om kreft i tyreoida skal hele halsen undersøkes med ultralyd for å se om det foreligger lymfeknutemetastaser. En patologisk lymfeknute på halsen kan være første tegn på kreft i tyreoida (9).

I USA og flere europeiske land brukes rapporteringssystemer (7), (10–12) med ultralydkriterier for å gradere risikoen for malignitet. Slike systemer sikrer standardiserte ultralydbeskrivelser og kan bedre kommunikasjonen mellom radiolog, cytolog og kliniker. American College of Radiology (ACR) bruker *Thyroid Imaging Reporting and Data System* (TIRAD) som klassifikasjonssystem etter inspirasjon fra *Breast Imaging and Reporting Data System* (BIRAD). Europeiske retningslinjer anbefaler en variant av dette: EU-TIRAD (12). EU-TIRAD klassifiserer hver knute i en bestemt risikogruppe ut fra ultralydkriterier. ACR-TIRAD samsvarer i hovedsak med EU-TIRAD (7, 10) men ACR-TIRAD beregner risiko ved å summere flere ultralydkriterier (10, 13). I hver risikogruppe blir behovet for finnåls cytologi angitt ut fra knutens størrelse (tabell 1).

## Tabell 1

Kriterier for klassifisering av risiko for malignitet i tyreoida basert på ultralydfunn. Tabellen viser klassifisering benyttet av American College of Radiology (ACR) og klassifisering benyttet av EU. Det amerikanske klassifiseringssystemet er basert på poeng ved ultralydfunn av knutenes sammensetning, ekkogenisitet, form, avgrensning og ekkogene foci. I det europeiske systemet klassifiseres funnene som angitt i tabellen (10, 12, 13). TIRAD = *Thyroid Imaging Reporting and Data System*. FNC = finnåls cytologi.

Kategori	Vurdering	ACR-TIRAD	ACR-TIRAD Ultralydpoeng	EU-TIRAD	EU-TIRAD Ultralydfunn
TIRAD 1	Normal, benign	Ingen FNC / ingen kontroll	0	Ingen FNC / ingen kontroll	Ingen knuter
TIRAD 2	Ikke suspekt	Ingen FNC / ingen kontroll	2	Ingen FNC / ingen kontroll	Cyste, spongios og svampaktig (blandet solid og cystisk)

Kategori	Vurdering	ACR-TIRAD	ACR-TIRAD Ultralydpoeng	EU-TIRAD	EU-TIRAD Ultralydfunn
TIRAD 3	Lav risiko	FNC av knute $\geq$ 2,5 cm Kontroll $\geq$ 1,5 cm	3	FNC av knute > 2 cm	Oval Velavgrenset Iso-/hypoekkoisk Ingen høyriskotegn
TIRAD 4	Moderat suspekt / intermediær risiko	FNC av knute $\geq$ 1,5 cm Kontroll $\geq$ 1 cm	4-5	FNC av knute > 1,5 cm	Oval Velavgrenset Middels hypoekkoisk Ingen høyriskotegn
TIRAD 5	Høy risiko	FNC av knute $\geq$ 1 cm Kontroll $\geq$ 0,5 cm	7 og flere	FNC av knute > 1 cm Kontroll/FNC < 1 cm	Minst ett av følgende høyriskotegn: Irregulær form Irregulær avgrensning Mikrokalk Markert hypoekkoisk og solid

Den enkelte knutes vaskularisering er ikke med i TIRAD-kriteriene, men kan gi viktig tilleggsinformasjon.

TIRAD er et oversiktlig rapporteringssystem som kan heve kvaliteten på ultralydundersøkelsene (tabell 1, figur 1). Systemet kan også bidra til å redusere overdiagnostikk. Vi vil foreslå at EU-TIRAD brukes som standard ved besvarelse av ultralydundersøkelse av tyreoida. ACR-TIRAD er imidlertid likeverdig, og finnes også som en enkel nettbasert kalkulator (15). Det bør komme frem i svaret hvilket system som er benyttet.

Scintigrafi har ingen plass i diagnostikk av knuter i tyreoida. Det utføres bare om konsentrasjonen av s-TSH (tyreoidastimulerende hormon) er lav, for å avdekke (eventuelt utelukke) et hyperfungerende adenom (2).

American College of Radiology har laget retningslinjer (såkalte *white paper guidelines*) (16) for knuter som blir påvist tilfeldig ved CT- og MR-undersøkelser. De anbefaler videre utredning med ultralyd av knuter større enn 15 mm hos pasienter over 35 år og knuter større enn 10 mm hos pasienter under 35 år (16). De norske retningslinjene følger disse anbefalingene (2).

PET-CT benyttes rutinemessig ved utredning av flere typer kreft. Et tilfeldig funn med økt opptak av FDG (fluor-18-merket deoksyglukose) i tyreoida er assosiert med malignitet hos rundt 30 % (16). Disse pasientene skal derfor henvises til ultralyd med finnåls cytologi (2, 16).

## Ultralydveiledet finnåls cytologisk prøvetaking

Det er påvist høyere prosentandel diagnostisk materiale ved ultralydveiledet cytologisk undersøkelse sammenliknet med palpasjonsveiledet cytologisk undersøkelse (17). Finnåls cytologi skal derfor utføres med ultralydveiledning. Det anbefales å bruke tynne nåler (25G eller 27G, hhv. 0,46 mm og 0,36 mm i diameter) uten aspirasjon. Unntaksvis kan en 23G-nål (0,60 mm i diameter) benyttes ved cystiske lesjoner. Ultralydveiledet finnåls cytologi sikrer at det blir stukket i «riktig» knute/lesjon, og i riktig område i knuten.

---

## Cytopatologisk vurdering av materiale fra tyreoida

Henvi sning til cytologisk undersøkelse bør inneholde informasjon om kliniske funn og funn ved ultralydundersøkelsen. Dette er avgjørende for at patologen skal kunne gi en god vurdering av preparatet, og for å unngå feiltolkning.

Cytologisk vurdering av finnålsutstryk fra tyreoidalesjoner følger den internasjonale Bethesda-klassifikasjonen (18). Innføringen av denne klassifikasjonen har bidratt til at diagnosene avgitt av patologene er mer enhetlige, konsekvente og enklere for klinikerne å forholde seg til.

Klassifikasjonssystemet ble introdusert internasjonalt i 2010, og ble oppdatert og revidert i 2017. Bethesda-klassifikasjonen på cytologiske preparater fra tyreoida ble implementert i Norge i 2013–14. Klassifikasjonen er inndelt i seks grupper. Hver gruppe har en betegnelse og er nummerert fra 1 til 6, der 1 er uegnet materiale, 2 er sikkert benignt materiale, 3 er uavklart materiale, 4 er neoplastisk materiale, 5 er malignitetssuspekt materiale, og 6 er sikkert malignt materiale. Det kan være små nyanser mellom ulike laboratorier med hensyn til klassifiseringen av cytologimaterialet i de seks gruppene, men klassifikasjonssystemet synes å være godt etablert i miljøene som utreder lesjoner i tyreoida. Bethesda-klassifikasjonen beskriver også risikoen for malignitet for hver av de seks gruppene og gir konkrete anbefalinger for videre håndtering. Dette er nyttig for legene som er involvert i utredningen. I Norge er det erfaringsmessig for mange ikke-vurderbare preparater (Bethesda-gruppe 1). Erfarne leger bør utføre den ultralydveilede te prøvetakingen for å øke andelen prøver med diagnostisk materiale (Bethesda-gruppe 2–6) (18). Uavhengig av hvem som punkterer, vil det være en fordel at en screener eller cytolog er til stede når finnåls punksjonen utføres, slik at kvaliteten på materialet kan vurderes umiddelbart, såkalt *rapid on-site evaluation* (ROSE) (19). Vår erfaring er at et nært samarbeid mellom legen som utfører undersøkelsen (radiolog/kliniker), og screener/cytolog hever kvaliteten på utredningen.

---

## Oppsummering

Knuter i tyreoida er vanlig, og de aller fleste er benigne. Ultralyd er den beste bildemodaliteten til å vurdere knuter i tyreoida. For å heve kvaliteten på ultralydundersøkelsene og for å unngå overdiagnostikk anbefaler vi målrettet opplæring av alle som utfører ultralyd av tyreoida. Legen som utfører

ultralydundersøkelsen, bør bruke et standardisert rapporteringssystem (TIRAD). Finnåls cytologi bør utføres med ultralydveiledning. Tilstedeværende screener eller cytolog vil kunne bidra til å sikre prøvekvaliteten. Moderne utredning og behandling av knuter i tyreoida er avhengig av tett samarbeid mellom kliniker, radiolog og patolog.

---

*Artikkelen er fagfellevurdert.*

---

## LITTERATUR

1. Cooper DS, Doherty GM, Haugen BR et al. Revised American Thyroid Association management guidelines for patients with thyroid nodules and differentiated thyroid cancer. *Thyroid* 2009; 19: 1167–214. [PubMed] [CrossRef]
2. Helsedirektoratet. Thyreoideakreft (skjoldbruskkjertelkreft) – handlingsprogram.  
<https://www.helsedirektoratet.no/retningslinjer/thyreoideakreft-skjoldbruskkjertelkreft-handlingsprogram> Lest 20.5.2020.
3. Russ G, Leboulleux S, Leenhardt L et al. Thyroid incidentalomas: epidemiology, risk stratification with ultrasound and workup. *Eur Thyroid J* 2014; 3: 154–63. [PubMed][CrossRef]
4. Cancer in Norway. 2018. Oslo: Kreftregisteret, 2019.  
<https://www.kreftregisteret.no/Generelt/Rapporter/Cancer-in-Norway/cancer-in-norway-2018/> Lest 20.5.2020.
5. Lloyd RV, Osamura RY, Klöppel G et al. WHO classification of tumours of endocrine organs. Lyon: International agency for research on cancer (IARC), 2017.
6. Sauer T, Doughty RW, Orzsagh V et al. The cytopathologist in the hospital – Based Fnac clinic: US image guidance is our new tool to an even better Fnac practice. *Mathews Journal of Cytology and Histology* 2018; 2: 1–10.
7. Tessler FN, Middleton WD, Grant EG et al. ACR thyroid imaging, reporting and data system (TI-RADS): white paper of the ACR TI-RADS committee. *J Am Coll Radiol* 2017; 14: 587–95. [PubMed][CrossRef]
8. Dighe M, Barr R, Bojunga J et al. Thyroid ultrasound: state of the art part 1–thyroid ultrasound reporting and diffuse thyroid diseases. *Med Ultrason* 2017; 19: 79–93. [PubMed][CrossRef]
9. Coleman SC, Smith JC, Burkey BB et al. Long-standing lateral neck mass as the initial manifestation of well-differentiated thyroid carcinoma. *Laryngoscope* 2000; 110: 204–9. [PubMed][CrossRef]
10. Grant EG, Tessler FN, Hoang JK et al. Thyroid ultrasound reporting lexicon: white paper of the ACR thyroid imaging, reporting and data system

(TIRADS) committee. *J Am Coll Radiol* 2015; 12: 1272–9. [PubMed]  
[CrossRef]

11. Middleton WD, Teefey SA, Reading CC et al. Multiinstitutional analysis of thyroid nodule risk stratification using the American College of Radiology Thyroid Imaging Reporting and Data System. *AJR Am J Roentgenol* 2017; 208: 1331–41. [PubMed][CrossRef]
12. Russ G, Bonnema SJ, Erdogan MF et al. European Thyroid Association guidelines for ultrasound malignancy risk stratification of thyroid nodules in adults: the EU-TIRADS. *Eur Thyroid J* 2017; 6: 225–37. [PubMed][CrossRef]
13. Diaz F, Garcia Duitama I, Radosevic A et al. ACR-TIRADS and EU-TIRADS, are they so different? European Congress of Radiology 2019. doi: 10.26044/ecr2019/C-2490.
14. Fish SA. ACR TIRADS is best to decrease the number of thyroid biopsies and maintain accuracy. *Clin Thyroidol* 2019; 31: 113–6. [CrossRef]
15. ACR TIRADS calculator. <http://tiradscalculator.com/> Lest 20.5.2015.
16. Hoang JK, Langer JE, Middleton WD et al. Managing incidental thyroid nodules detected on imaging: white paper of the ACR Incidental Thyroid Findings Committee. *J Am Coll Radiol* 2015; 12: 143–50. [PubMed]  
[CrossRef]
17. Can AS, Peker K. Comparison of palpation-versus ultrasound-guided fine-needle aspiration biopsies in the evaluation of thyroid nodules. *BMC Res Notes* 2008; 1: 12. [PubMed][CrossRef]
18. Cibas ES, Ali SZ. The 2017 Bethesda system for reporting thyroid cytopathology. *Thyroid* 2017; 27: 1341–6. [PubMed][CrossRef]
19. Jiang D, Zang Y, Jiang D et al. Value of rapid on-site evaluation for ultrasound-guided thyroid fine needle aspiration. *J Int Med Res* 2019; 47: 626–34. [PubMed][CrossRef]

---

Publisert: 3. september 2020. Tidsskr Nor Legeforen. DOI: 10.4045/tidsskr.20.0186  
Mottatt 2.3.2020, første revisjon innsendt 12.5.2020, godkjent 15.6.2020.  
Publisert under åpen tilgang CC BY-ND. Lastet ned fra tidsskriftet.no 24. juni 2026.