



# Tidsskriftet

DEN NORSKE LEGEFORENING

## Eksisjon av hudlesjoner

### KLINISK OVERSIKT

#### TUVA BERIT BERG-KNUDSEN

t.b.berg-knudsen@studmed.uio.no

Institutt for klinisk medisin

Universitetet i Oslo

Hun har bidratt med litteratursøk, utarbeiding og revisjon av manus og godkjenning av innsendte manusversjon.

Tuva Berit Berg-Knudsen er medisinstudent.

Forfatteren har fylt ut ICMJE-skjemaet og oppgir ingen interessekonflikter.

#### CHRISTOFFER AAM INGVALDSEN

Hudavdelingen

Stavanger universitetssjuehus

Han har bidratt med idé, litteratursøk, utarbeiding av manus og godkjenning av innsendte manusversjon.

Christoffer Aam Ingvaldsen er lege i spesialisering.

Forfatteren har fylt ut ICMJE-skjemaet og oppgir ingen interessekonflikter.

#### GRO MØRK

Seksjon for hudsykdommer

Oslo universitetssykehus, Rikshospitalet

Hun har bidratt med gjennomlesing og kommentering av manus og godkjenning av innsendte manusversjon.

Gro Mørk er spesialist i hudsykdommer og overlege.

Forfatteren har fylt ut ICMJE-skjemaet og oppgir ingen interessekonflikter.

#### KIM ALEXANDER TØNSETH

Institutt for klinisk medisin

Universitetet i Oslo

og

Avdeling for plastikk- og rekonstruktiv kirurgi

Oslo universitetssykehus, Rikshospitalet

Han har bidratt med gjennomlesing og kommentering av manus og godkjenning av innsendte manusversjon samt innspilling av video.

Kim Alexander Tønseth er spesialist i plastikkirurgi, professor og klinikkisjef.

Forfatteren har fylt ut ICMJE-skjemaet og oppgir ingen interessekonflikter.

## Eksisjon av hudlesjoner gjøres regelmessig i allmennpraksis. Prosedyren er enkel, men riktig utførelse forutsetter kunnskap om hudanatomi og basalkirurgiske prinsipper.

Denne artikkelen presenterer indikasjoner for eksisjon av hudlesjoner samt en anbefalt fremgangsmåte basert på klinisk erfaring og relevant litteratur. Fremgangsmåten kan brukes på både pigmenterte og ikke-pigmenterte lesjoner. Seboreiske keratoser omtales ikke (1). Artikkelen innhold er rettet mot primærhelsetjenesten.

### Indikasjon

Eksisjon av hudlesjoner gjøres med ønske om en histologisk diagnose. Pigmentnevi og benigne, ikke-pigmenterte lesjoner skiller således fra premaligne/maligne lesjoner (slik som malignt melanom, basalcellekarsinom og plateepitelkarsinom).

Indikasjonen for å eksidere en hudlesjon baserer seg på anamnesen og den kliniske undersøkelsen. ABCDE-regelen brukes for å vurdere pigmenterte lesjoner (1). Mistanke om malignitet, usikkerhet om dette og nyoppståtte, pigmenterte lesjoner hos voksne/eldre utgjør absolutte indikasjoner for eksisjon. Pigmentnevi, hvilket er benigne oppsamlinger av melanocytter i huden (2), skal ikke eksideres. Dersom en pigmentnevus

medfører vesentlige plager – enten funksjonelle (vanskeliggjør barbering, hekter i bukselinning/BH-stropp) eller psykiske (særlig skjemmende) – kan den derimot eksideres på en relativ indikasjon (3). Pasienten må informeres om at all kirurgi medfører arr.

Primærhelsetjenesten spiller en nøkkelrolle i pasientenes oppfatning av pigmenterte lesjoner. Ukritisk eksisjon av pigmentnevi opprettholder oppfatningen om at slike hudforandringer er farlige. I tillegg belastes patologitjenesten og mange pasienter får skjemmende arr. Pasienten må informeres om hvilke hudforandringer som skal, og ikke skal, eksideres.

## Aldersgrense

Det finnes ingen absolutt øvre/nedre aldersgrense. Ved pigmentnevus med relativ indikasjon for eksisjon er det fordelaktig å avvente til pasienten er ferdigvokst (16–18 år), da arr på en voksende kropp kan bli brede/hypertrofiske. Malignitetssuspekta hudforandringer eksideres uavhengig av alder.

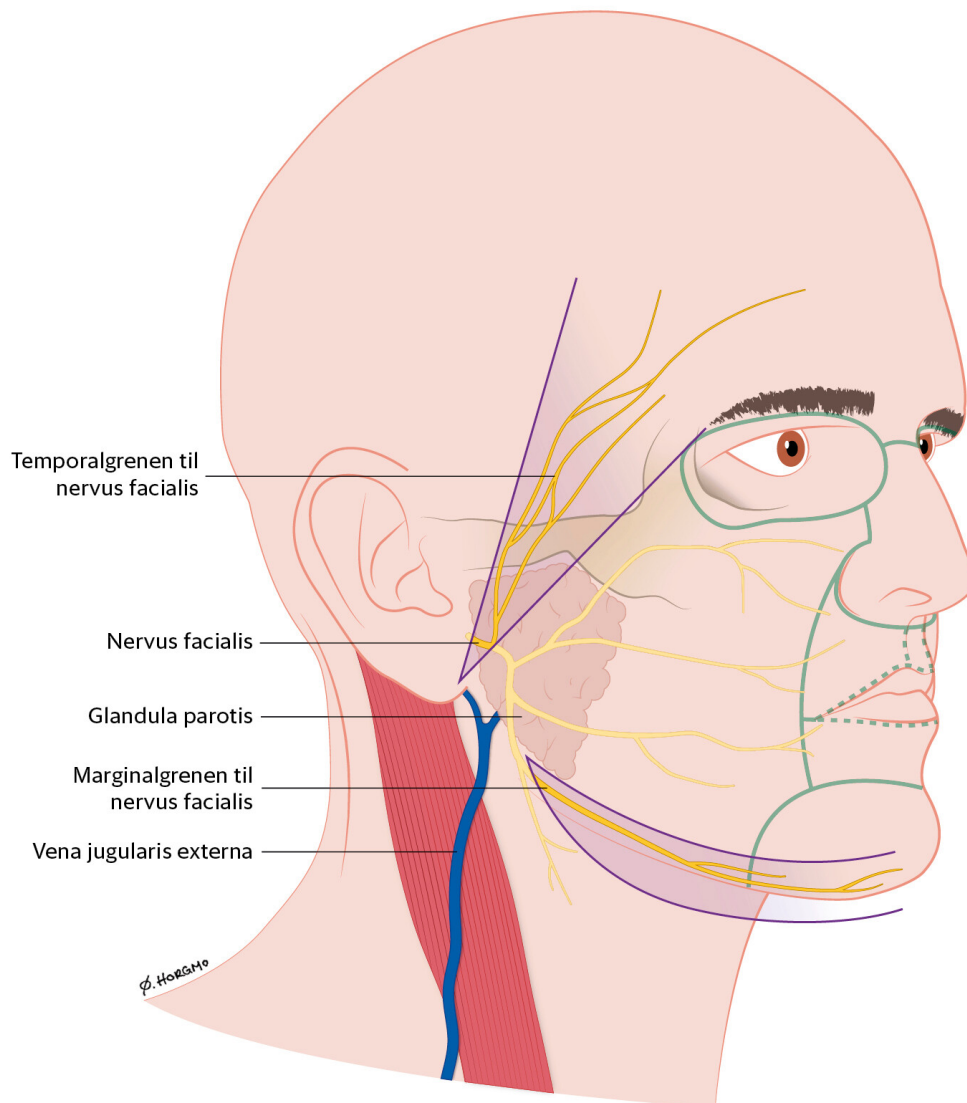
## Anatomiske prinsipper

### TENSIJONSLINJER

Hudens mikroskopiske struktur og tensjon avhenger av alder og lokalisasjon. Slike faktorer er med på å skape naturlige konturer og rynker i huden – ofte omtalt som *relaxed skin tension lines* (RSTL) (4). Eksisjonen legges i eller parallelt med slike rynker. På den måten oppnår man mindre tensjon i lukkingen, raskere tilheling og penere arr. I mer enn 30 retningslinjer er hudens tensjon kartlagt. Mest kjent av disse er Langers linjer (5), men det er ikke gitt at denne retningslinjen er den beste (4–6). Vi anbefaler at man selv forsøker å ta stilling til hudens tensjon – enten ved at pasienten beveger den aktuelle kroppsdelene og/eller bruk av klyptest (pinch test). Ved sistnevnte klypes huden sammen i ulike retninger. De naturlige rynkene er som regel vinkelrett på klyperetningen som er enklest å utføre. Vanligvis er dette på tvers av lengderetningen til underliggende muskulatur. Vi anbefaler å legge vertikale incisjoner på ekstremitetene, med unntak av rundt leddene der det enkelte steder er tydelige rynker.

### ANATOMISKE FARESONER

Ansikt og hals har anatomiske faresoner der det er risiko for å skade underliggende strukturer og/eller skape uheldig drag på øyelokk og munnvik/lepper. Eksisjon i ansiktet må i tillegg respektere de anatomiske enhetene, og incisjonen bør ikke krysse grensene mellom disse (figur 1).



**Figur 1** Temporalgrenen til nervus facialis, marginalgrenen til nervus facialis og vena jugularis externa. Grensene mellom viktige anatomiske enheter i ansiktet er markert med grønn linje. Illustrasjon: Øystein Horgmo, Universitetet i Oslo

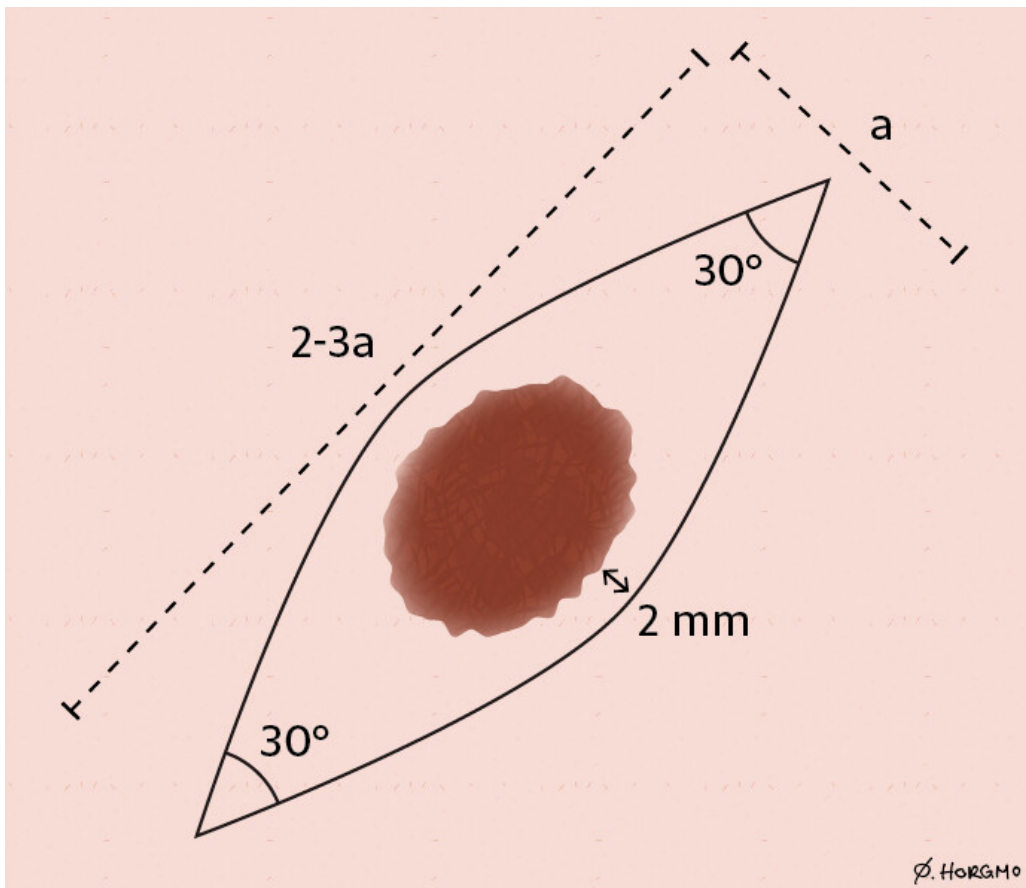
I ansiktet er det viktig å være klar over to av grenene til facialisnerven: den temporale og den marginale. Disse nervegrenene ligger mer overflatisk enn øvrige nervegrener og kan skades ved kirurgi i områdene angitt i figur 1 (7). På halsen ligger vena jugularis externa overflatisk.

Overkropp og ekstremiteter anses for å være trygge områder å eksidere hudlesjoner. Skuldre, rygg og ledd på ekstensorsiden er derimot risikoområder for skjemmende arrdannelse.

## Basalkirurgiske prinsipper

*Makroskopisk fri margin.* Hudlesjonen eksideres med en makroskopisk fri margin på 2 mm (8). Selv ved malignitetssuspekterte lesjoner trenger man ikke å legge til ekstra marginer ved primæreksisjonen. Dersom det påvises kreft(utvikling), vil pasienten uansett henvises til utvidet eksisjon (9).

*Fusifform opptegning.* Det er ønskelig med en fusiform opptegning, som illustrert i figur 2. En slik opptegning forhindrer hudoverskudd langs med eksisjonen, såkalte *dog ears*.



**Figur 2** Fusiform opptegning med makroskopisk fri margin (2 mm). Forhold 3: 1 og spisse vinkler på 30°. Forholdet 3: 1 er ikke absolutt og kan nedjusteres til 2: 1 dersom dette vurderes tilstrekkelig. Illustrasjon: Øystein Horgmo, Universitetet i Oslo

*Fullhudseksisjon ned til subkutan fett.* Eksisjonen bør gå ned til subkutan fett svarende til hele opptegningen (10). Det er mange grunner til det: Fullhudspreparater gir bedre histologiske vurderinger, reduserer risikoen for residiv, fjerner dermalt vev som potensielt vanskeliggjør lukkingen, presenterer overgangen mellom lærhuden (dermis) og underhuden (subcutis) – som er det anbefalte sjiktet for underminering (11) – og gir tilstrekkelig tykke sårkanter for suturering i to lag.

*Skalpellføring.* Skalpellen føres vinkelrett ned mot, eller 10° utover, i forhold til opptegningen. Unngå å lage et båtsnitt hvor man skjærer innover (som kjølen til en båt) (1). Skalpellen føres med jevn bevegelse fra start til slutt på hver av sidene. Benytt spissen av skalpellen i vinklene og «magen» av skalpellen midt på. Gjenta skjæringen på annenhver side helt til du har kommet ned til fettvevet. Løft den ene spissen forsiktig opp med pinsett/hudkrok og skjær under preparatet slik at det får en jevn tykkelse. Det er ønskelig med et tynt lag fettvev i bunnen av preparatet.

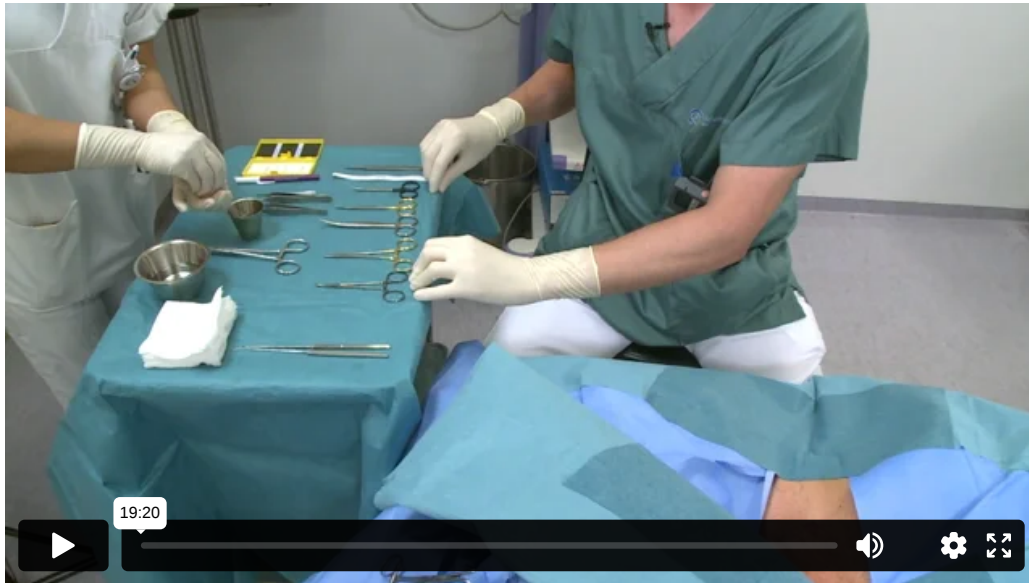*Underminering.* Underminering er en teknikk hvor man frigjør huden fra underliggende vev. Slik oppnår man mer mobile sårkanter og mindre tensjon ved lukkingen (11). Dette gjøres enten med butt (sprike med butt disseksjonssaks) og/eller skarp disseksjon. Undermineringen gjøres like under dermis for å bevare hudens blodforsyning. Normalt er det tilstrekkelig med ca. 5–10 mm fra kanten av eksisjonen (inkludert spissene) og ut i omliggende vev. Det er viktig å være klar over at dermis har forskjellig tykkelse ulike steder på kroppen. På ryggen er den typisk 4–5 mm.

*Suturering i to lag.* For et godt kosmetisk resultat er det av stor betydning å kunne suturere i to lag (11). Her fordeles tensjonen over to nivåer og flere suturer. I tillegg reduserer man dødrom i dypet og følgelig infeksjonsrisikoen. Jo større eksisjonen er, jo viktigere er suturering i to lag. Ved eksisjoner over 10–15 mm er det ofte helt nødvendig (1). Dersom man bare suturerer i ett lag, risikerer man et bredt arr med tverrgående arrstriper (forårsaket av en hardt strammet suturtråd som klemmer av hudens blodforsyning) (10). Ett lag med avbrutte hudsuturer er derimot tilstrekkelig ved eksisjon av hudlesjoner på 5 mm eller mindre.

*Suturvalg.* Vi anbefaler bruk av absorberbar polyfilamentsutur med liten nål (halvsirkel) for de dermale suturene og ikke-absorberbar monofilamentsutur for de epidermale suturene. En polyfilamentsutur er en flettet sutur som lager sterkere knuter. En monofilamentsutur kan fremstå noe stiv, men glir lett gjennom vevet og er mindre vevstraumatisk. I tillegg reduserer den glatte overflaten risikoen for infeksjon (12). Tykkelsen på suturene avhenger av lokalisasjon. 4.0 er mye brukt innen hudkirurgi. Normalt brukes lik tykkelse for de to suturlagene – alternativt kan man gå for en tykkere sutur for de dermale suturene (for eksempel 4.0 dermalt og 5.0 epidermalt).

## Fremgangsmåte

For fremgangsmåte se video:



**Utstyr.** Du trenger et par (u)sterile hansker (13), penn/tusj, klorheksidin, sterile kompresser/tupfere, en sprøyte (5 ml), to kanyler (blå/oransje), xylocain 0,5-1 % med adrenalin, sterile instrumenter (skalpellholder, skalpellblad nr. 15, nålholder, pinsett, butt/skarp disseksjonssaks, sutursaks og eventuelt hudkrok), absorberbar polyfilamentsutur, ikke-absorberbar monofilamentsutur, sterilt saltvann i steril beholder, brun hudteip, selvheftende bandasje, preparatglass med formalin og histologiremisse.

**Opptegning.** Avgjør tensjonsretningen og lag en fusiform opptegning (figur 2). Tilstreb makroskopisk fri margin på ca. 2 mm. Opptegningen kan gjøres med usteril penn/tusj. *Sterilitet.* Vask hendene. Ta på (u)sterile hansker. Fukt kompress/tupfer med klorhexidin og vask hele området. Klorhexidin/sprit skal lufttørke. Gjør klart alt utstyr på en steril duk/skiftesett. Legg på hullduk dersom dette er tilgjengelig.

**Lokalbedøvelse.** Trekk opp lokalbedøvelse og bytt så kanyle (en for opptrekk og en for injisering). Injiser lokalbedøvelsen i øvre lag av dermis slik at huden reiser seg og danner en kvaddel. Aspirering er som hovedregel ikke nødvendig, men bør gjøres i nærheten av større arterier og vener (for eksempel på hånd, albuegrop og hals). Maksimal effekt av adrenalin oppnås etter 6-8 minutter.

**Eksisjon.** Eksider hudlesjonen som angitt over. Blødninger kan komprimeres i 15-30 sekunder (eller diatermeres). Suturemerking av preparatet er ikke nødvendig.

**Underminering.** Underminerer sårkantene som angitt over. Forsøk å ikke variere nivå av undermineringen.

**Suturering.** De dermale suturene settes først. Suturene bør være inverterte (se video) slik at knutene kommer lengst mulig ned. Start fra en av sidene. Etter at de dermale suturene er satt, settes avbrutte hudsuturer i epidermis. Normalt settes færre suturer i dermis sammenlignet med epidermis (for eksempel to i dypet og tre overflatisk), og de ulike suturene plasseres gjerne vekselvis. De dermale suturene håndterer tensjonen, mens de epidermale suturene står for presisjonen.

**Bandasjering.** Vask over med sterilt saltvann og tørk forsiktig. Påfør brun papirteip over den lineære lukkingen. Dekk deretter med selvheftende bandasje.

**Histologi.** Alle eksiderte hudlesjoner sendes til histologisk undersøkelse.

## Pasientinformasjon

Operasjonsområdet skal holdes tørt i 2-3 døgn. Pasienten skal informeres om bandasjeskift, suturfjerning og årsaker til rekontakt. Standardiserte informasjonsskriv anbefales. Informer pasienten om antatt ventetid på histologisvar.

## Alternative prosedyrer

Stansebiopsi kan brukes på mindre hudlesjoner gitt at hele lesjonen fjernes i ett (1). Stansebiopsier på mer enn 5 mm er ikke hensiktsmessig, da runde eksisjoner av økende størrelse kan gi omliggende hudoverskudd.

## Henvisning

Hudkrefttallene stiger (14), og behandlingen av hudkreftpasientene krever mye av de polikliniske/dagkirurgiske ressursene på sykehusene. Diagnostikk av hudlesjoner i primærhelsetjenesten er således hensiktsmessig.

Malignitetssuspekterte, ikke-pigmenterte lesjoner eksideres/biopses av fastlegen eller henvises til hudlege/kirurg. Ved mistanke om malignt melanom eksideres hudforandringen eller henvises som pakkeforløp, jamfør retningslinjene til Helsedirektoratet (15). Dersom det foreligger en relativ indikasjon for eksisjon, kan hudlesjonen eksideres av fastlegen eller henvises til poliklinikk/avtalespesialist. Indikasjonen må fremkomme tydelig i henvisningen. Pigmentnevi uten indikasjon for eksisjon henvises ikke.

De aller fleste hudforandringer under 1 cm kan lukkes direkte og således eksideres i primærhelsetjenesten med den demonstrerte fremgangsmåten. Det anbefales en lavere terskel for henvisning av hudforandringer lokalisert til ansiktets risikoområder (figur 1).

---

Takk til Magnus Fritsvold, spesialist i allmenntidrett, Skårer legesenter, Lørenskog, for verdifulle kommentarer.

Artikkelen er fagfelleurdert.

---

#### LITTERATUR

1. Lützw-Holm C, Gjersvik P, Helsing P. Melanom, føflekk eller talgvorte? Tidsskr Nor Legeforen 2013; 133: 1167-8. [PubMed] [CrossRef]
2. Kumar VA, Abbas AK, Aster JC. Robbins Basic Pathology. 10. utg. Philadelphia, PA: Elsevier, 2018: 903.
3. Havill S. Excision biopsy of skin lesions. DermNet NZ. <https://dermnetnz.org/topics/excision-of-skin-lesions/> Lest 6.4.2020.
4. Carmichael SW. The tangled web of Langer's lines. Clin Anat 2014; 27: 162-8. [PubMed] [CrossRef]
5. Wilhelmi BJ, Blackwell SJ, Phillips LG. Langer's lines: to use or not to use. Plast Reconstr Surg 1999; 104: 208-14. [PubMed] [CrossRef]
6. Paul SP. Biodynamic excisional skin tension lines for surgical excisions: untangling the science. Ann R Coll Surg Engl 2018; 100: 330-7. [PubMed] [CrossRef]
7. Allen SM. Anatomic danger zones in cutaneous surgery of the head and neck. UpToDate. <https://www.uptodate.com/contents/anatomic-danger-zones-in-cutaneous-surgery-of-the-head-and-neck> Lest 1.5.2020.
8. Brown MD. Skin surgery: a practical guide. Arch Dermatol 1999; 135: 613-a-614. [PubMed] [CrossRef]
9. Zuber TJ. Fusiform excision. Am Fam Physician 2003; 67: 1539-44, 1547-8, 1550. [PubMed]
10. Saun TJ, Truong J, Dev SP et al. How to perform an elliptical excision of the skin. N Engl J Med 2019; 380: e34. [PubMed] [CrossRef]
11. Boyer JD, Zitelli JA, Brodland DG. Undermining in cutaneous surgery. Dermatol Surg 2001; 27: 75-8. [PubMed]
12. Gunson T. Suture materials. DermNet NZ. <https://www.dermnetnz.org/topics/suture-materials> Lest 1.5.2020.
13. Steen K. Sterile eller rene hansker ved småkirurgi i allmennpraksis. Tidsskr Nor Legeforen 2017; 137. doi: 10.4045/tidsskr.16.0599. [CrossRef]
14. Kreftregisteret. Cancer in Norway 2018 – Cancer incidence, mortality, survival and prevalence in Norway. Rapport ISSN: 0806-3621. Oslo: Kreftregisteret, 2019. <https://www.kreftregisteret.no/globalassets/cancer-in-norway/2018/cin2018.pdf> Lest 1.5.2020.
15. Helsedirektoratet. Pakkeforløp for føflekkreft. <https://www.helsedirektoratet.no/pakkeforlop/foflekkreft#!> Lest 1.5.2020

---

Publisert: 23. juni 2020. Tidsskr Nor Legeforen. DOI: 10.4045/tidsskr.20.0060

Mottatt 21.1.2020, første revisjon innsendt 2.5.2020, godkjent 11.5.2020.

Publisert under åpen tilgang CC BY-ND. Lastet ned fra tidsskriftet.no 31. mars 2023.