
Birt-Hogg-Dubé-syndrom

KLINISK OVERSIKT

INGVIL BERGER

uxinar@ous-hf.no

Lungemedisinsk avdeling

Oslo universitetssykehus

Hun har bidratt med idé, litteratursøk, tabell og foto, utarbeiding, revisjon og godkjenning av manus.

Ingvil Berger er spesialist i lungemedisin og overlege.

Forfatteren har fylt ut ICMJE-skjemaet og oppgir ingen interessekonflikter.

SIREN BERLAND

Avdeling for medisinsk genetikk

Haukeland universitetssjukehus

Hun har bidratt med tabell og røntgenbilder, utarbeiding, revisjon og godkjenning av manus.

Siren Berland er spesialist i medisinsk genetikk og seksjonsoverlege.

Forfatteren har fylt ut ICMJE-skjemaet og oppgir ingen interessekonflikter.

JEZABEL RIVERO RODRIGUEZ

Thoraxradiologisk avdeling

Oslo universitetssykehus

Hun har bidratt med tallmateriale, utarbeiding, revisjon og godkjenning av manus.

Jezabel Rivero Rodriguez er spesialist i thoraxradiologi og overlege.

Forfatteren har fylt ut ICMJE-skjemaet og oppgir ingen interessekonflikter.

HENRIK AAMODT

Thoraxkirurgisk avdeling

Oslo universitetssykehus

Han har bidratt med tallmateriale, utarbeiding, revisjon og godkjenning av manus.

Henrik Aamodt er spesialist i generell kirurgi og i thoraxkirurgi og er overlege.

Forfatteren har fylt ut ICMJE-skjemaet og oppgir ingen interessekonflikter.

JAN CEZARY SITEK

Seksjon for hudsykdommer

og

Barne- og ungdomsklinikken

Senter for sjeldne diagnoser

Oslo universitetssykehus

Han har bidratt med utarbeiding, revisjon og godkjenning av manus.

Jan Cezary Sitek er spesialist i hud- og veneriske sykdommer og er overlege.

Forfatteren har fylt ut ICMJE-skjemaet og oppgir ingen interessekonflikter.

KJERSTI JØRGENSEN

Seksjon for arvelig kreft

Oslo universitetssykehus

Hun har bidratt med utarbeiding, revisjon og godkjenning av manus.

Kjersti Jørgensen er genetisk veileder.

Forfatteren har fylt ut ICMJE-skjemaet og oppgir ingen interessekonflikter.

TRULS ERIK BJERKLUND JOHANSEN

Avdeling for urologi

Oslo universitetssykehus

og

Institutt for klinisk medisin

Universitetet i Oslo

Han har bidratt med å være hovedveileder ved utforming av manus og med revisjon og godkjenning av manus.

Truls Erik Bjerklund Johansen er spesialist i generell kirurgi og i urologi, overlege og professor.

Forfatteren har fylt ut ICMJE-skjemaet og oppgir ingen interessekonflikter.

Birt-Hogg-Dubé-syndrom er en dominant arvelig tilstand med lungecyster, hårfollikeltumorer og nyretumorer. Lungecystene kan føre til pneumothorax, og ved primær,

spontan pneumothorax bør syndromet utelukkes. Nyretumorene er ofte maligne, men langsomtvoksende. Med screening og familieutredning kan nyrekreft oppdages i et tidlig stadium. Syndromet er underdiagnostisert og lite kjent.

Ved Lungemedisinsk avdeling, Oslo universitetssykehus ble det i perioden 2015–18 diagnostisert 15 pasienter med Birt-Hogg-Dubé-syndrom (BHD) på bakgrunn av lungecyster eller pneumothorax. Vi er ikke kjent med at syndromet tidligere er beskrevet i Norge. Hensikten med denne artikkelen er å gi en kort oversikt over tilstanden basert på gjennomgang av relevant litteratur og egne erfaringer.

Genetikk

Birt-Hogg-Dubé-syndrom har fått navn etter tre kanadiske leger som i 1977 beskrev en triade av benigne hudlesjoner (fibrofollikulomer, trikodiskomer og akrokordoner) hos 15 personer i samme familie (1). Studier av familier med syndromet viste i 1993 sammenheng med nyrekreft og i 1999 med lungecyster (2, 3). Først i 2002 ble genet *FLCN* (*follikulin*) påvist som årsak (4).

Arvegangen er autosomt dominant. Dette innebærer 50 % risiko for at barn av affisert mor eller far arver tilstanden. De aller fleste med sykdomsgivende genfeil utvikler symptomer.

FLCN koder for follikulinproteinet, som i kompleks med andre proteiner hemmer 5'AMP-aktivert proteinkinase (AMPK), som er en energisensor i cellen. Sykdomsgivende feil i *FLCN* gir tap av follikulin og dermed konstitusjonell aktivering (dvs. målproteinet er slått på hele tiden) av AMPK, med oppregulering av signalveier i cellene som også ofte er involvert ved kreft. Blant disse er AKT-mTOR-signalveien, som er viktig for regulering av cellyklus, og HIF-1-signalveien (hypoxia-inducible factor-1), som er involvert i cellenes respons på lavt oksygennivå.

Sykdomsmekanismen er ikke helt klarlagt, men analyser av nyretumorer indikerer at *FLCN* er et tumorsuppressorgen (5). Kunnskap om sykdomsmekanismen er viktig med tanke på fremtidige behandlingsmuligheter, for eksempel i form av mTOR-hemmere.

Forekomst

Estimert punktprevalens av Birt-Hogg-Dubé-syndrom er ca. 1: 200 000 i Europa (6). Dette skulle tilsi at 25–30 personer i Norge har tilstanden, men det er mer enn 100 personer som har fått diagnosen her i landet. Det er uvisst om den høyere prevalensen i Norge skyldes høyere forekomst eller bedre diagnostikk.

Klinisk presentasjon og diagnostikk

Diagnostiske kriterier som ble foreslått av Menko og medarbeidere i 2009 (7), er anbefalt av BHD Foundation, som er en organisasjon av klinikere, forskere og pasienter. For å stille diagnosen Birt-Hogg-Dubé-syndrom må ett majorkriterium eller to minorkriterier oppfylles (ramme 1).

Ramme 1 Diagnostiske kriterier for Birt-Hogg-Dubé-syndrom (7). For å oppfylle diagnosekravet må pasienten ha ett majorkriterium eller to minorkriterier.

Majorkriterier

- Påvist sikker sykdomsgivende genfeil i *FLCN*-genet
- Minst 5 fibrofollikulomer, hvorav 1 histologisk verifisert, hos voksne

Minorkriterier

- Multiple, basale og bilaterale lungecyster uten annen klar årsak, med eller uten spontan primær pneumothorax
 - Nyrekreft: Tidlig debut (< 50 år) eller multifokal eller bilateral eller hybrid kromofob/onkocytær kreft
 - Førstegradsslektning med Birt-Hogg-Dubé-syndrom
-

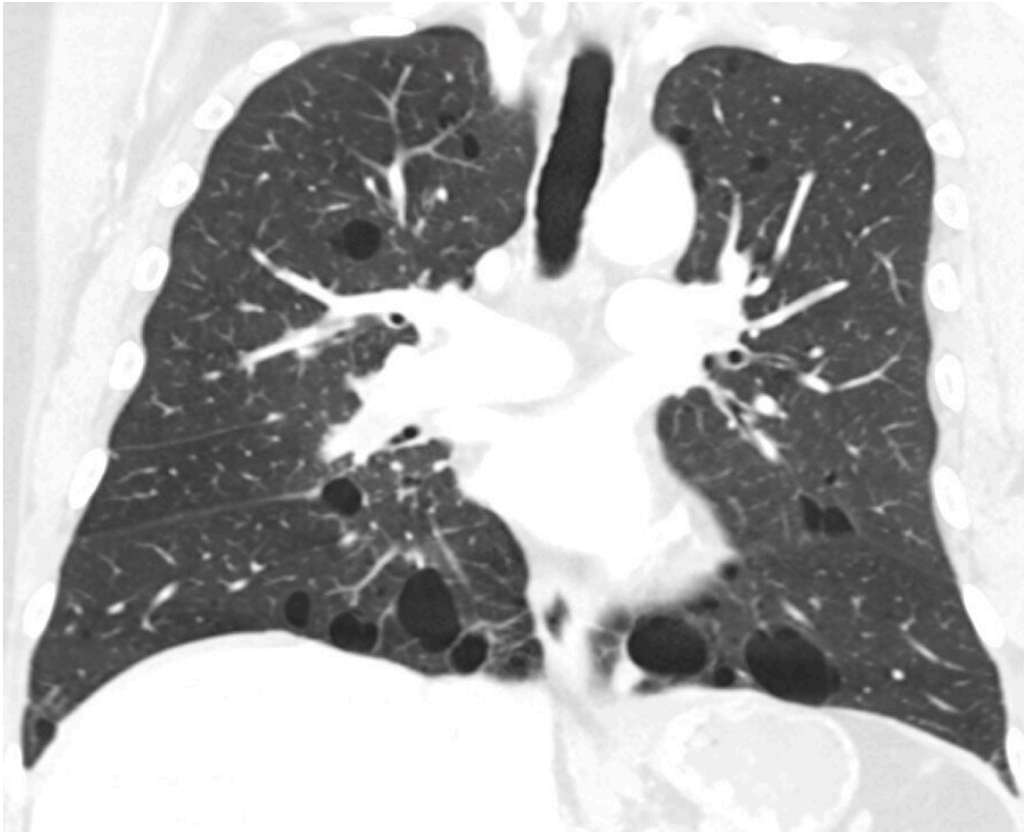
Noen pasienter har bare én organmanifestasjon, men alle kombinasjoner av organmanifestasjoner er mulig. For de som oppfyller diagnosekriteriene, bør gentest rekvireres. Positiv familieanamnese for pneumothorax, hudlesjoner og nyretumor støtter mistanken. Når diagnosen er bekreftet, bør førstegradsslektninger > 16 år henvises til genetisk veiledning. Feil i *FLCN* identifiseres hos nesten alle med sterk klinisk mistanke om Birt-Hogg-Dubé-syndrom, men enkelte genfeil kan være vanskelig å oppdage. Hudbiopsi er aktuelt ved sterk klinisk mistanke om Birt-Hogg-Dubé-syndrom og negativ gentest.

Alle pasienter skal vurderes på lunge-, urologi- og genetikkavdeling. Klinisk undersøkelse inkluderer inspeksjon av hud med vurdering av fibrofollikulomer, men det er ikke påkrevet å henvide pasienten til hudavdeling.

Lungecyster og pneumothorax

Lungemedisinsk utredning inkluderer CT thorax lavdose og vurdering av lungefunksjonen med spirometri, gassdiffusjonstest og oksymetri. Funn av typiske lungecyster, eventuelt med pneumothorax, er ofte det som leder til diagnosen. Lungecyster oppstår hos ca. 90 % av pasientene med Birt-Hogg-Dubé-syndrom, vanligvis etter 20 års alder. Lungecyster er hulrom med en definert vegg som er < 2 mm tykk (8). Pasientene har oftest bare noen få, men enkelte kan ha flere hundre cyster (9). De fleste cystene er < 2 cm i diameter,

men kan bli betydelig større og ha protruerende venuler og intracystiske septa. Cystene finnes oftest i midtre og nedre lungfelt og har subpleural og peribronkovaskulær beliggenhet (figur 1).



Figur 1 Birt-Hogg-Dubé-syndrom. CT thorax viser karakteristiske cyster. Cystene ligger hovedsakelig basalt, perivaskulært og pleuranært.

Det er fravær av fibrose, lungefortetninger, inflammasjon og glandelpatologi. Innsiden av cystene er kledd av pneumocytter (10), og histologisk kan de ligne emfysem. Patogenesen for cystedannelsen er ukjent. Tabell 1 viser thoraxradiologiske karakteristika ved Birt-Hogg-Dubé-syndrom og de viktigste differensialdiagnosene (11).

Tabell 1

Viktigste differensialdiagnoser ved multiple cyster i lungene, med thoraxradiologiske karakteristika (11)

Diagnose	Cystekontur	Distribusjon	Tilleggsfunn i thorax
Birt-Hogg-Dubé-syndrom (BHD)	Runde, ovale, Irregulære Varierer i størrelse	Midtre og nedre lungfelt Subpleuralt, peribronkovaskulært	Ingen
Lymfangioleiomyomatose (LAM)	Runde, små Irregulære ved langt kommet sykdom	Diffus, mer sentral	Ev. noduli Mattglassfortetninger Chylothorax
Pulmonal langerhanscelle-histiocytose (PLCH)	Runde, ovale Irregulære/bisarre	Øvre og midtre lungfelt Utsparing av costofreniske vinkel	Små, stjerneformede noduli Varierende tykkelse på cystevegger

Diagnose	Cystekontur	Distribusjon	Tilleggsfunn i thorax
Lymfoid interstitiell pneumoni (LIP)	Runde, ovale Irregulære Varierer i størrelse	Diffus Peribronkovaskulær, subpleural, basal	Mattglassfortetninger Noduli i det akutte stadiet Ev. Sjögrens syndrom
Nevrofibromatose-kompleks (NFC)	Runde, små	Diffus, få	Noduli

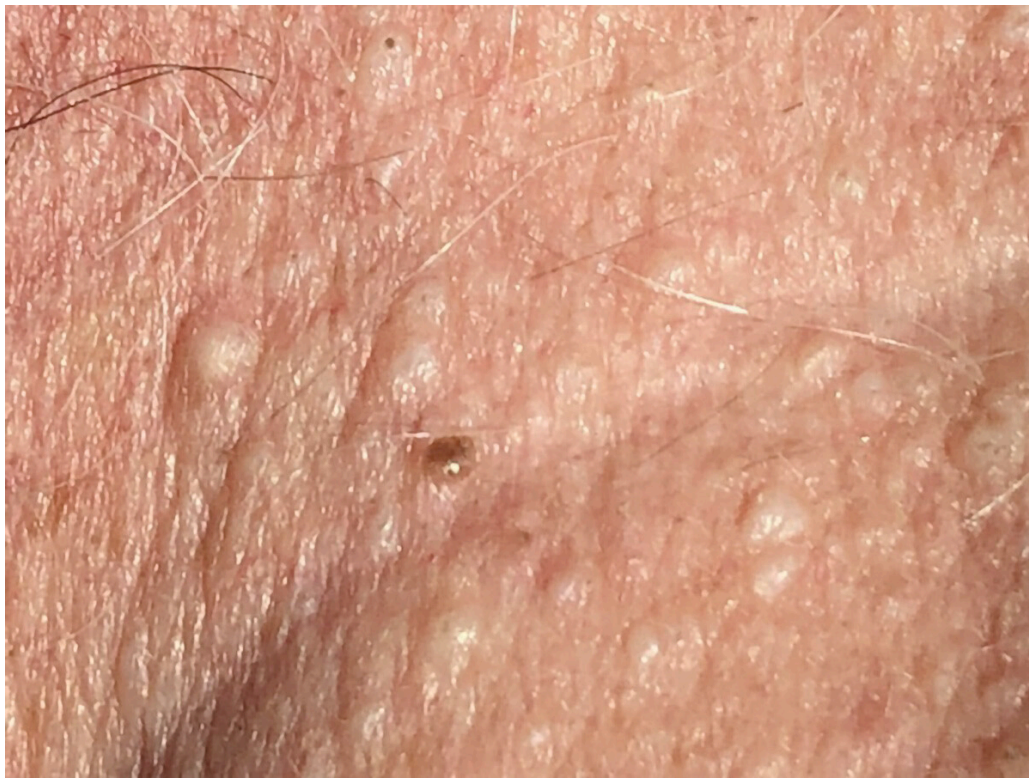Risikoen for pneumothorax øker med cystenes størrelse, antall og pleuranær beliggenhet [\(9\)](#). Pneumothorax oppstår oftest i 30–50 års alder, men er også rapportert hos barn [\(9, 12, 13\)](#). I en studie hadde 24 % (48/198) av pasientene med syndromet hatt spontan pneumothorax. Av disse hadde 75 % hatt residiverende pneumothorax [\(9\)](#). Pneumothorax behandles etter vanlige retningslinjer.

Risikoen for pneumothorax øker ved flyreiser og dykking [\(14\)](#), og pasientene skal informeres om risiko, symptomer og forholdsregler. To studier har vist at opp mot 10 % av pasienter med antatt primær spontan pneumothorax (PSP) har underliggende Birt-Hogg-Dubé-syndrom [\(15, 16\)](#).

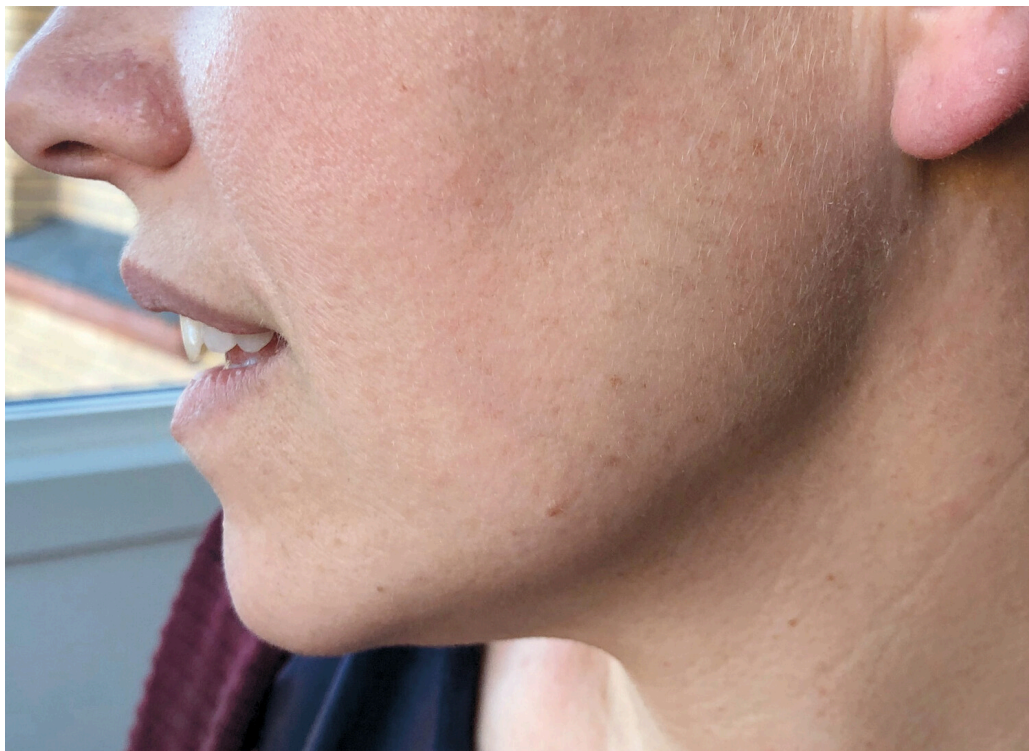Lungefunksjonen er vanligvis normal eller eventuelt lett redusert [\(9\)](#).

Hudlesjoner

Fibrofollikulomer er benigne hårfollikeltumorer som oppstår hos ca. 90 % av pasientene. Lesjonene består av diskrete, glatte, hudfargede eller bleke 2–5 mm store papler, særlig rundt nese, ører, panne, nakke, hode og på øvre del av truncus (figur 2, figur 3) [\(7\)](#). De debuterer oftest etter 20 års alder og er vanligvis den første kliniske manifestasjonen av syndromet. Lesjonene gir ingen plager, og pasientene oppsøker vanligvis ikke lege.



Figur 2 Fibrofollikulomer ved Birt-Hogg-Dubé-syndrom, nærbilde av nakke.



Figur 3 Diskrete fibrofollikulomer i ansikt.

Mens enkelte pasienter kun har noen få fibrofollikulomer, kan andre ha flere hundre lesjoner. Ablativ behandling kan vurderes hvis svulstene oppleves kosmetisk skjemmende, men de kan residivere.

Trikodiskomer representerer samme klinisk-patologiske entitet som fibrofollikulomer, og det er kun subtile histologiske forskjeller (17). De spesifikke hudlesjonene ved Birt-Hogg-Dubé-syndrom omtales derfor nå som

fibrofollikulomer. Akrokordoner, også kalt «skintags», er en vanlig hudlesjon som kan opptre i stort antall ved syndromet. De er ofte lokalisert i aksillene og andre hudfolder.

Nyretumorer

Ca. 30 % av pasienter med Birt-Hogg-Dubé-syndrom utvikler nyretumorer, og i urologisk avdeling blir pasientene informert om kreftrisiko og utredet med MR av nyrene. Dersom det påvises tumor, vil tidspunkt for biopsi og eventuell behandling avhenge av pasientens alder, om det er multiple tumorer, om pasienten har singel nyre, tumors veksthastighet og biopsisvar (18, 19). Pasientene skal fortrinnsvis opereres med nefronsparende kirurgi eller ablasjon.

Halvparten har multiple og bilaterale tumorer, og ca. 95 % av tumorene er maligne (20). Av disse er ca. 85 % av langsomtvoksende kromofob eller hybrid kromofob/onkocytær type, som er uvanlig ved sporadisk forekommende nyretumorer. Klarcellet nyrekarsinom utgjør kun ca. 9 % av nyretumorene hos disse pasientene, i motsetning til 75 % av sporadisk forekommende nyrecellekarsinomer. Denne typen vokser raskere og metastaserer tidligere enn de øvrige subtype. Benigne onkocytære tumorer utgjør 5 % (20).

Gjennomsnittsalder ved påvisning av nyretumor er ca. 50 år (20). Nyrekreft er sjelden før 30 års alder. Selv om *FLCN* sannsynligvis er et tumorsuppressorgen, er det ikke funnet økt sammenheng med andre kreftsykdommer.

Oppfølging

Det er ingen internasjonalt aksepterte retningslinjer for oppfølging og behandling av Birt-Hogg-Dubé-syndrom, men det finnes anbefalinger på nettsidene til UpToDate, GeneReviews og BHD foundation. Disse er i store trekk sammenfallende.

Det er publisert flere gode oversiktsartikler de siste årene (7, 18, 21, 22).

I samarbeid med Nasjonal kompetansetjeneste for sjeldne diagnoser ble det ved Oslo universitetssykehus nedsatt en tverrfaglig arbeidsgruppe som har utarbeidet retningslinjer for utredning, oppfølging og behandling av pasienter med Birt-Hogg-Dubé-syndrom (23). I retningslinjene er følgende anbefalt:

I lungeavdeling

Funn av lungecyster uten symptomer og med normal lungefunksjon krever ikke oppfølging på lungeavdeling ifølge internasjonale retningslinjer. Vi velger likevel å sette pasienten opp til kontroll etter 1–2 år, fordi det er vår erfaring at pasientene opplever mye utrygghet og har mange spørsmål i forhold til tilstanden. Ved redusert lungefunksjon settes pasienten opp til kontroll etter individuell vurdering. Ved nye symptomer velges CT thorax lavdose (HRCT) for å begrense den kumulative stråledosen.

I urologisk avdeling

Fra 18 års alder skal alle ha livslang oppfølging med MR av nyrer hvert annet år. Ultrasonografi anbefales ikke som kontrollundersøkelse, fordi kromofob/onkocytær tumor ofte fremstår isoekkoisk i forhold til omkringliggende nyrevev (20). CT-undersøkelser bør unngås for å begrense den kumulative stråledosen, ettersom pasienter med Birt-Hogg-Dubé-syndrom har økt kreftrisiko.

Erfaringer og anbefalinger

Flere av våre pasienter ble diagnostisert med Birt-Hogg-Dubé-syndrom fordi thoraxradiologer har gjort dem oppmerksom på syndromet etter tilfeldig funn av typiske, basale lungecyster, eventuelt i kombinasjon med pneumothorax. Ved gjennomgang av tidligere CT-besvarelser var cystene ikke nevnt, sannsynligvis fordi man anså at cyster ikke trenger å representere patologi, eller så var cystene beskrevet som emfysem eller bullae. For å oppdage pasienter med syndromet og annen multippel cystisk lungesykdom er det viktig å benytte korrekt terminologi (cyster-bullae-emfysem), og lungecyster må alltid karakteriseres (tabell 1). Ved funn av multiple cyster bør radiologer i sin besvarelse anbefale utredning i lungeavdeling. I thoraxkirurgisk avdeling på Ullevål og Rikshospitalet rekvireres nå CT thorax lavdose i forløpet hos alle som innlegges med antatt primær spontan pneumothorax. Dette er i henhold til anbefalinger fra BHD foundation.

Vår erfaring er at det sannsynligvis tas biopsi for sjelden hos pasienter med små, uspesifikke hudpapler. Selv om ikke hudlesjonene krever behandling, er det viktig å diagnostisere grunntilstanden.

Vi anbefaler at også andre sykehus etablerer tverrfaglige team for å ivareta pasienter med Birt-Hogg-Dubé-syndrom. Det er ønskelig å etablere nasjonale retningslinjer for å sikre enhetlig oppfølging av disse pasientene.

Pasientene på bildene har gitt samtykke til at artikkelen blir publisert.

Takk til pasientene for deres tillatelse til å benytte fotografiene i artikkelen.

LITTERATUR

1. Birt A, Hogg G, Dubé W. Hereditary multiple fibrofolliculomas with trichodiscomas and acrochordons. Arch Dermatol 1977; 113: 1674–7. [PubMed][CrossRef]
2. Roth J, Rabinowitz A, Benson M et al. Bilateral renal cell carcinoma in the Birt-Hogg-Dubé syndrome. J Am Acad Dermatol 1993; 29: 1055–6. [PubMed][CrossRef]
3. Toro J, Glenn G, Duray P et al. Birt-Hogg-Dubé syndrome (a novel marker of kidney neoplasia). Arch Dermatol 1999; 135: 1195–202. [PubMed][CrossRef]

4. Nickerson M, Warren M, Toro J et al. Mutations in a novel gene lead to kidney tumors, lung wall defects, and benign tumors of the hair follicle in patients with the Birt-Hogg-Dubé syndrome. *Cancer Cell* 2002; 2: 157–64. [PubMed][CrossRef]
5. Schmidt L, Linehan W. FLCN: The causative gene for Birt-Hogg-Dubé syndrome. *Gene* 2018; 640: 28–42. [PubMed][CrossRef]
6. Prevalence of rare diseases – bibliographic data. Orphanet Report Series nr. 1/2020.
https://www.orpha.net/orphacom/cahiers/docs/GB/Prevalence_of_rare_diseases_by_alphabetical_list.pdf Lest 18.3.2020.
7. Menko F, Giraud S, Friis-Hansen L et al. Birt-Hogg-Dubé syndrome: diagnosis and management. *Lancet Oncol* 2009; 10: 1199–206. [PubMed][CrossRef]
8. Hansell D, Bankier A, MacMahon H et al. Fleischner Society: glossary of terms for thoracic imaging. *Radiology* 2008; 246: 697–722. [PubMed][CrossRef]
9. Toro J, Pautler S, Stewart L et al. Lung cysts, spontaneous pneumothorax, and genetic associations in 89 families with Birt-Hogg-Dubé syndrome. *Am J Respir Crit Care Med* 2007; 175: 1044–53. [PubMed][CrossRef]
10. Furuya M, Nakatani Y. Birt-Hogg-Dube syndrome: clinicopathological features of the lung. *J Clin Pathol* 2013; 66: 178–86. [PubMed][CrossRef]
11. Agarwal P, Gross B, Holloway B et al. Thoracic CT findings in Birt-Hogg-Dube syndrome. *AJR Am J Roentgenol* 2011; 196: 349–52. [PubMed][CrossRef]
12. Zbar B, Alvord W, Glenn G et al. Risk of renal and colonic neoplasms and spontaneous pneumothorax in the Birt-Hogg-Dubé syndrome. *Cancer Epidemiol Biomarkers Prev* 2002; 11: 393–400. [PubMed]
13. Geilswijk M, Bendstrup E, Madsen M et al. Childhood pneumothorax in Birt-Hogg-Dubé syndrome: A cohort study and review of the literature. *Mol Genet Genomic Med* 2018; 6: 332–8. [PubMed][CrossRef]
14. Johannesma P, van de Beek I, van der Wel J et al. Risk of spontaneous pneumothorax due to air travel and diving in patients with Birt-Hogg-Dubé syndrome. *Springerplus* 2016; 5: 1506. [PubMed][CrossRef]
15. Johannesma P, Reinhard R, Kon Y et al. Prevalence of Birt-Hogg-Dubé syndrome in patients with apparently primary spontaneous pneumothorax. *Eur Respir J* 2015; 45: 1191–4. [PubMed][CrossRef]
16. Ren H, Zhu C, Yang C et al. Mutation analysis of the FLCN gene in Chinese patients with sporadic and familial isolated primary spontaneous pneumothorax. *Clin Genet* 2008; 74: 178–83. [PubMed][CrossRef]

17. Collins G, Somach S, Morgan M. Histomorphologic and immunophenotypic analysis of fibrofolliculomas and trichodiscomas in Birt-Hogg-Dube syndrome and sporadic disease. *Cutan Pathol* 2002; 29: 529–33. [PubMed][CrossRef]
 18. Stamatakis L, Metwalli A, Middleton L et al. Diagnosis and management of Birt-Hogg-Dubé kidney cancer. *Fam Cancer* 2013; 12: 397–402. [PubMed][CrossRef]
 19. Pautler S, Reaume M et al. Structured assessment and followup for patients with hereditary kidney tumour syndromes. *Can Urol Assoc J* 2016; 10: 214–22. [PubMed][CrossRef]
 20. Pavlovich C, Walther M, Eyler R et al. Renal tumors in the Birt-Hogg-Dubé syndrome. *Am J Surg Pathol* 2002; 26: 1542–52. [PubMed][CrossRef]
 21. BHD foundation. What is Birt-Hogg-Dubé syndrome. <https://www.bhdsyndrome.org/for-families/what-is-bhd/> Lest 18.3.2020.
 22. Kejlberg DJ, Villumsen A, Skytte A et al. Birt-Hogg-Dubé syndrome: a case report and a review of the literature. *Eur Clin Respir J* 2017; 4: 1292378. [PubMed][CrossRef]
 23. Oslo universitetssykehus. E-håndbok. Nivå 1 prosedyren Birt-Hogg-Dubé syndrom. <http://ehandbok.ous-hf.no/document/126318> Lest 18.3.2020.
-

Publisert: 21. april 2020. Tidsskr Nor Legeforen. DOI: 10.4045/tidsskr.18.0848

Mottatt 30.10.2018, første revisjon innsendt 14.2.2019, godkjent 18.3.2020.

© Tidsskrift for Den norske legeforening 2026. Lastet ned fra tidsskriftet.no 6. juni 2026.