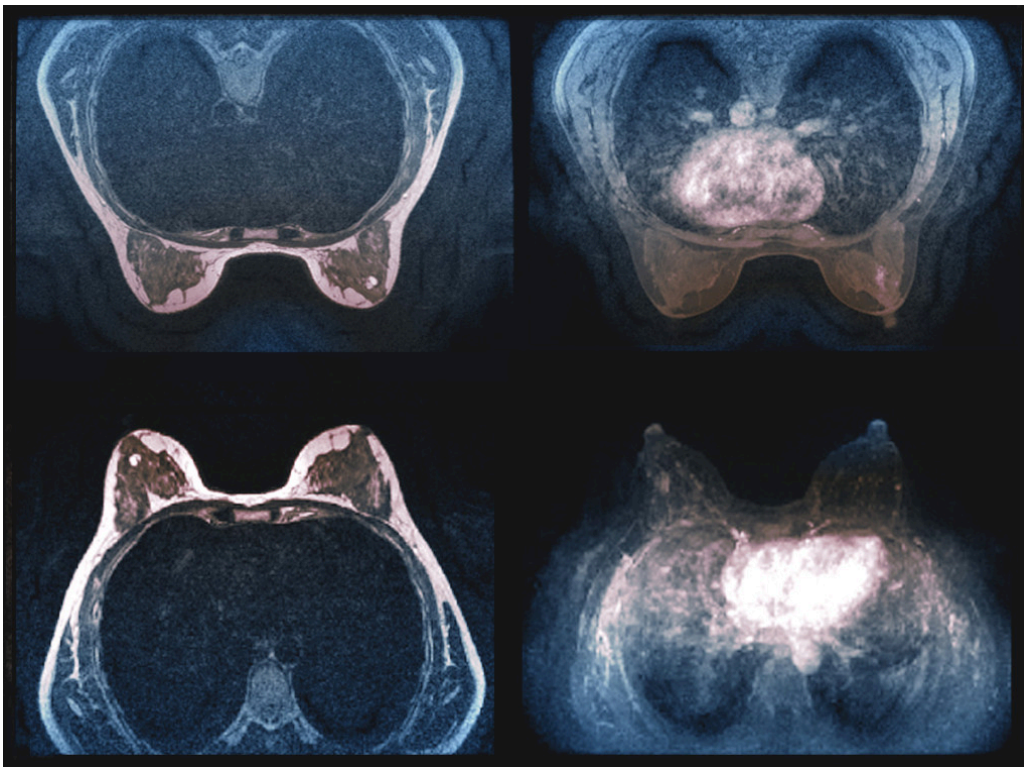

Brystkreftscreening med MR

FRA ANDRE TIDSSKRIFTER

TORBJØRN ØYGARD SKODVIN

Tidsskriftet

Ved bruk av MR i tillegg til mammografi ble flere svulster påvist, men mange av dem var ikke maligne.



Illustrasjon: Science photo library / NTB Scanpix

Kvinner med tett brystvev har økt risiko for brystkreft, men slikt vev gjør det samtidig vanskeligere å oppdage kreft ved bruk av mammografi.

I en studie fra mammografiprogrammet i Nederland, nylig publisert i *New England Journal of Medicine*, ble 40 000 kvinner med svært tett brystvev randomisert til enten mammografi og MR eller kun mammografi (1). Blant dem som takket ja til MR-undersøkelse, fikk kun 0,8 % påvist intervallkreft, dvs. kreft som oppdages mellom to screeningundersøkelser, mot 5 % i

kontrollgruppen. 300 kvinner med mistenkelige MR-funn ble kalt inn til biopsi, og av disse fikk 79 kvinner påvist kreft, dvs. at andel falskt positive MR-undersøkelser var hele 74 %.

- Denne studien er et viktig bidrag til kunnskapsgrunnlaget for brystkreftscreening, sier Solveig Hofvind, som er leder av Mammografiprogrammet i Norge og professor ved Fakultet for helsevitenskap ved OsloMet.
- Svulstene som ble påvist ved MR-screening, var små og lite aggressive. Dette viser at det er nødvendig med oppfølgende analyser, sier hun.
- Det er avgjørende å vite om slike funn er uttrykk for overdiagnostikk av saktevoksende svulster eller om det å oppdage dem reduserer brystkreftdødeligheten.

LITTERATUR

1. Bakker MF, de Lange SV, Pijnappel RM et al. Supplemental MRI screening for women with extremely dense breast tissue. *N Engl J Med* 2019; 381: 2091–102. [PubMed][CrossRef]

Publisert: 6. februar 2020. Tidsskr Nor Legeforen. DOI: 10.4045/tidsskr.20.0012
Opphavsrett: © Tidsskriftet 2026 Lastet ned fra tidsskriftet.no 24. juni 2026.