
Kikuchis sykdom

KORT KASUISTIKK

MARIE ALNÆS

mariealnaes1@gmail.com

Seksjon for klinisk spesialallergologi

Yrkesmedisinsk avdeling

Haukeland universitetssjukehus

Marie Alnæs er spesialist i øre-nese-halssykdommer og overlege.

Forfatteren har fylt ut ICMJE-skjemaet og oppgir ingen interessekonflikter.

KARIN MJELLE

Øre-nese-halsavdelingen

Haukeland universitetssjukehus

Karin Mjelle er lege i spesialisering.

Forfatteren har fylt ut ICMJE-skjemaet og oppgir ingen interessekonflikter.

OLAV VINTERMYR

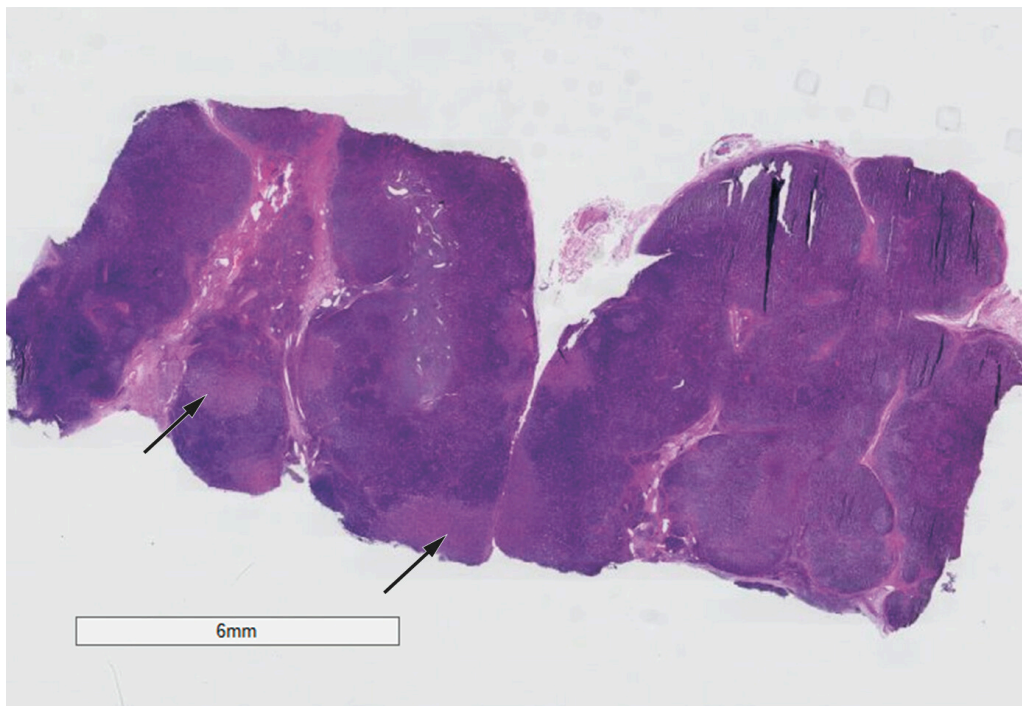
Avdeling for patologi

Haukeland universitetssjukehus

Olav Vintermyr er overlege.

Forfatteren har fylt ut ICMJE-skjemaet og oppgir ingen interessekonflikter.

Kikuchis sykdom kjennetegnes av halsglandelsvulst og feber. Vi beskriver her det første rapporterte tilfellet i Norge.



Figur 1 Hematoksylin-eosin-farget snitt. Pilene peker på områder i lymfeknuten med nekrose.

En kvinne i 30-årene kom til øre-nese-halsavdelingen på grunn av halsglandelsvulst, nedsatt allmenntilstand og nattesvette. Symptomene startet en måned før undersøkelsen. Pasienten var tonsillektomert som barn, ellers tidligere frisk. Hun hadde ikke vært eksponert for tuberkulose, hadde ikke vært i utlandet i senere tid og var i et fast parforhold. Hun hadde kun drukket vann fra offentlig vannverk og hadde ingen nylig kontakt med dyr.

Ved klinisk undersøkelse fant man flere patologisk forstørrede lymfeknuter på venstre side av halsen, disse strakk seg fra skallebasis til clavícula. Lymfeknutene var avrundede, harde og forstørret til ca. 1,5 cm i diameter. Pasienten hadde en ellers normal øre-nese-halsstatus, og ved klinisk helkroppundersøkelse fant man ingen annen patologi. Det ble utført finnålspunksjon av en patologisk lymfeknute, og man aspirerte materiale til cytologisk og flowcytometrisk undersøkelse.

Det ble tatt blodprøver med tanke på generell organstatus, malignitet og autoimmune tilstander som sarkoidose og revmatiske lidelser og infeksjonsprøver for hiv, hepatitt B og C, cytomegalovirus, herpes simplex-virus, borreliose, tuberkulose (Quantiferon) og Epstein-Barr-virus.

Resultater fra cytologisk prøve og flowcytometri viste lymfevev uten unormale celler og med normal immunprofil. CT av skallebasis til og med abdomen og MR collum viste begge generelt forstørrede lymfeknuter på halsen, og funnet ble beskrevet som vel forenlig med lymfom.

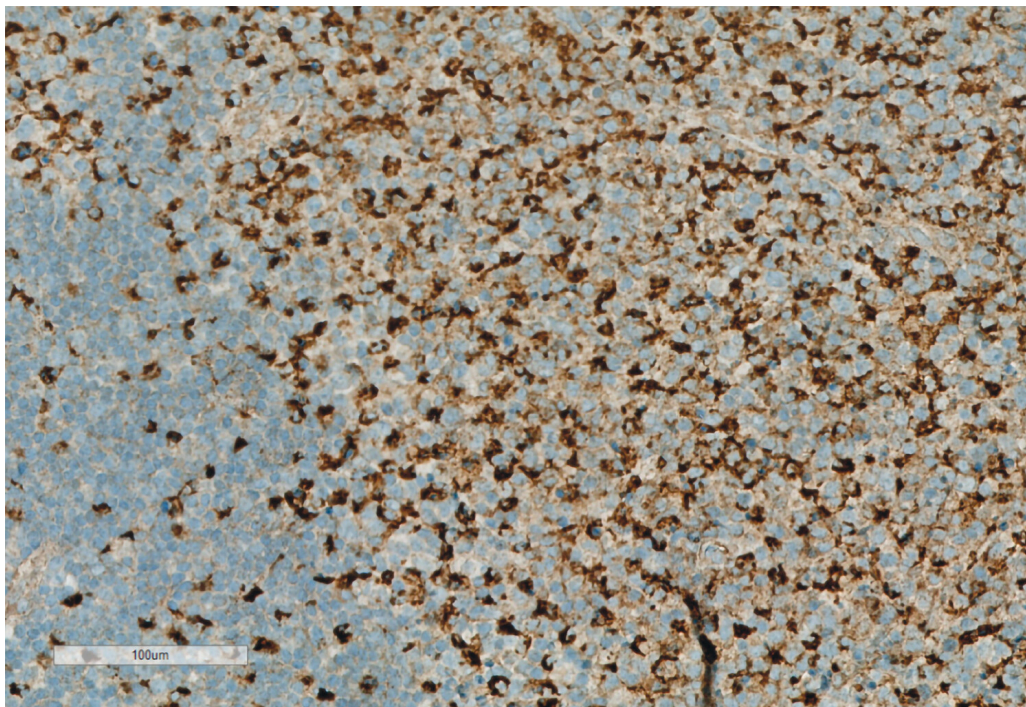
Da svaret på den cytologiske prøven kom, hadde pasienten fortsatt symptomer, og det ble besluttet å utføre åpen biopsi. Etter ukomplisert fjerning av en lymfeknute på halsen ble denne sendt til undersøkelse for tularemi, bartonellabakterier og tuberkulose og ikke-tuberkuløse mykobakterier samt vanlig bakteriell dyrkning. Deler av knuten ble lagt på saltvann og formalin for patologisk vurdering.

Alle bakteriologiske og virologiske undersøkelser var negative for aktuell infeksjon. Serum-ferritin var 269 µg/l (referanseområde 18–240 µg/l), CRP 7 mg/l (< 5 mg/l), ASAT 40 U/l (15–35 U/l), fibrinogen 4,1 g/l (2–4 g/l) og D-dimer 0,61 mg/l FEU (< 0,5 mg/l FEU). Øvrige blodprøver var normale.

Patologen beskrev nekrotiserende lymfadenitt i biopsien. Lymfeknuten var forstørret med nekroser i kortikalsonen. I den intrafollikulære sonen ble det sett økt mengde blastceller, og disse hadde følgende immunprofil ved spesialfarginger: Positive for CD30, negative for CC15 og dominant positive for CD3. Noen av blastcellene var også positive for CR20/PAX5. Det var normale polyklonale funn for B-celler både ved flowcytometri og PCR-undersøkelse. Ved farging med CD68 immunmarkør så man et betydelig økt antall makrofager, altså histiocytære celler. Patologen mistenkte dermed Kikuchis sykdom, også kalt histiocytær nekrotiserende lymfadenitt.

Diskusjon

Kikuchis sykdom er en godartet tilstand uten kjent årsak som kjennetegnes av halsglandelsvulst og feber. De hyppigste symptomene er lymfeglandelsvulst (100 %), feber (35 %), utslett (10 %), artritt (7 %), utmattelse (7 %) og hepatosplenomegali (3 %) [\(1\)](#). Sykdommen imiterer flere alvorlige tilstander og diagnostiseres ved typisk histopatologisk mønster i lymfeknutebiopsi og utelukkning av andre årsaker til glandelsvulst, spesielt lymfom og systemisk lupus erythematosus [\(2\)](#). En studie fant ved regramking av lymfeknutebiopsier at 30 % av tilfellene av Kikuchis sykdom var feildiagnostisert som lymfom [\(3\)](#). Histologisk bilde domineres av store mengder CD68-positive lymfocytter som typisk uttrykker myeloperoksidase [\(4\)](#). De fleste pasientene blir friske av Kikuchis sykdom innen seks måneder uten behandling. Enkelttilfeller med alvorlige og vedvarende eller tilbakevendende symptomer har blitt behandlet med glukokortikoider og har da vist rask remisjon [\(5\)](#).



Figur 2 Detalj av CD68-immunfarging. Man ser tydelig et økt antall histiocytaire celler.

Kikuchis sykdom er sett hos pasienter i alle aldre, men de fleste er under 40 år. Sykdommen er rapportert over hele verden, med flest tilfeller i Asia. I en koreansk studie av 147 pasienter var Kikuchis sykdom (34,7 %) den hyppigste årsaken til lymfadenitt (6). En saudiarabisk studie av 920 lymfeknutebiopsier tatt på grunnlag av forstørrede lymfeknuter viste imidlertid 0,5 % forekomst (7). Sykdommen er assosiert med utvikling av systemisk lupus erythematosus, og pasienter med Kikuchis sykdom bør kontrolleres i flere år med tanke på dette. En koreansk studie fra perioden 2001–06 fant at av 102 tilfeller av Kikuchis sykdom utviklet 3 systemisk lupus erythematosus (8). Dette er betydelig flere enn den beskrevne prevalensen for å utvikle systemisk lupus erythematosus totalt i befolkningen (1–25 tilfeller per 100 000) (9). En studie fra 2016 fant tre mønstre hos pasienter med både Kikuchis sykdom og systemisk lupus erythematosus: 30 % av pasientene hadde hatt Kikuchis sykdom før de fikk systemisk lupus erythematosus, 47 % hadde simultan debut og diagnose av begge tilstandene, og 23 % hadde systemisk lupus erythematosus og gjennomgikk senere også Kikuchis sykdom (10).

Vi har ikke funnet andre publiserte tilfeller av Kikuchis sykdom i Norge. Patologer og klinikere bør vite om tilstanden for å forhindre feil diagnose og for å gi korrekt oppfølging med tanke på risiko for utvikling av systemisk lupus erythematosus. Vi oppmuntrer klinikere til å undersøke alle lymfeglandelsvulster med usikker etiologi med biopsi for å muliggjøre korrekt diagnose og behandling.

Pasienten har gitt samtykke til at artikkelen publiseres.

Artikkelen er fagfellevurdert.

LITTERATUR

1. Kucukardali Y, Solmazgul E, Kunter E et al. Kikuchi-Fujimoto Disease: analysis of 244 cases. *Clin Rheumatol* 2007; 26: 50–4. [PubMed][CrossRef]
2. Singh JM, Shermetaro CB. Kikuchi-Fujimoto disease in Michigan: A rare case report and review of the literature. *Clin Med Insights Ear Nose Throat* 2019; 12: 1179550619828680. [PubMed][CrossRef]
3. Dorfman RF, Berry GJ. Kikuchi's histiocytic necrotizing lymphadenitis: an analysis of 108 cases with emphasis on differential diagnosis. *Semin Diagn Pathol* 1988; 5: 329–45. [PubMed]
4. Deaver D, Naghashpour M, Sokol L. Kikuchi-fujimoto disease in the United States: three case reports and review of the literature [corrected]. *Mediterr J Hematol Infect Dis* 2014; 6: e2014001. [PubMed][CrossRef]
5. Jang YJ, Park KH, Seok HJ. Management of Kikuchi's disease using glucocorticoid. *J Laryngol Otol* 2000; 114: 709–11. [PubMed][CrossRef]

6. Song JY, Cheong HJ, Kee SY et al. Disease spectrum of cervical lymphadenitis: analysis based on ultrasound-guided core-needle gun biopsy. *J Infect* 2007; 55: 310–6. [PubMed][CrossRef]
 7. Kutty MK, Anim JT, Sawayan S. Histiocytic necrotising lymphadenitis (Kikuchi-Fujimoto disease) in Saudi Arabia. *Trop Geogr Med* 1991; 43: 68–75. [PubMed]
 8. Song JY, Lee J, Park DW et al. Clinical outcome and predictive factors of recurrence among patients with Kikuchi's disease. *Int J Infect Dis* 2009; 13: 322–6. [PubMed][CrossRef]
 9. Pons-Estel GJ, Alarcón GS, Scofield L et al. Understanding the epidemiology and progression of systemic lupus erythematosus. *Semin Arthritis Rheum* 2010; 39: 257–68. [PubMed][CrossRef]
 10. Baenas DF, Diehl FA, Haye Salinas MJ et al. Kikuchi-Fujimoto disease and systemic lupus erythematosus. *Int Med Case Rep J* 2016; 9: 163–7. [PubMed][CrossRef]
-

Publisert: 6. januar 2020. Tidsskr Nor Legeforen. DOI: 10.4045/tidsskr.19.0500

Mottatt 5.8.2019, første revisjon innsendt 7.10.2019, godkjent 22.10.2019.

© Tidsskrift for Den norske legeforening 2026. Lastet ned fra tidsskriftet.no 4. juni 2026.