

---

# En gravid kvinne med pancytopeni

---

NOE Å LÆRE AV

HILDE JENSVOLL

[hilde.jensvoll@unn.no](mailto:hilde.jensvoll@unn.no)

Seksjon for blodsykdommer

Universitetssykehuset Nord-Norge

Hilde Jensvoll er ph.d., spesialist i blodsykdommer og overlege.

Forfatteren har fylt ut ICMJE-skjemaet og oppgir ingen interessekonflikter.

MARIE FALKENBERG SMELAND

Avdeling for medisinsk genetikk

Universitetssykehuset Nord-Norge

Marie Falkenberg Smeland er spesialist i barnesykdommer og i medisinsk genetikk og overlege.

Forfatteren har fylt ut ICMJE-skjemaet og oppgir ingen interessekonflikter.

HEIDI TILLER

Kvinneklinikken

Universitetssykehuset Nord-Norge

og

Institutt for medisinsk biologi

UiT – Norges arktiske universitet

Heidi Tiller er ph.d., spesialist i fødselshjelp og kvinnesykdommer, overlege og førsteamanuensis.

Forfatteren har fylt ut ICMJE-skjemaet og oppgir ingen interessekonflikter.

ØYSTEIN LUNDE HOLLA

Seksjon for medisinsk genetikk

Sykehuset Telemark

Øystein Lunde Holla er ph.d., klinisk laboratoriegenetiker, overingeniør og fagansvarlig for dypsekvensering.

Forfatteren har fylt ut ICMJE-skjemaet og oppgir ingen interessekonflikter.

TRINE E. PRESCOTT

Seksjon for medisinsk genetikk

Sykehuset Telemark

Trine E. Prescott er spesialist i barnesykdommer og i medisinsk genetikk og overlege.

Forfatteren har fylt ut ICMJE-skjemaet og oppgir ingen interessekonflikter.

ANDERS VIK

Seksjon for blodsykdommer

Universitetssykehuset Nord-Norge

og

Institutt for klinisk medisin

UiT – Norges arktiske universitet

Anders Vik er ph.d., spesialist blodsykdommer, seksjonsoverlege og førsteamanuensis II.

Forfatteren har fylt ut ICMJE-skjemaet og oppgir ingen interessekonflikter.

---

## **En førstegangsgavid kvinne fikk påvist anemi, leukopeni og trombocytopeni. Bred innledende utredning ga ikke diagnostisk avklaring. Utover i svangerskapet trengte hun hyppige transfusjoner av erytrocytter og trombocytter, inntil tre ganger ukentlig. Endelig diagnose forelå først etter fødselen.**

*En kvinne i midten av 20-årene ble henvist fra lokalsykehuset til hematolog for utredning av pancytopeni. Hun hadde to år tidligere vært utredet for tilfeldig påvist trombocytopeni uten at årsaken ble funnet. Hun var nå førstegangsgavid i uke 12. Verdiene av hemoglobin var 8,4 g/dl (11,5–16,0 g/dl), trombocytter  $24 \cdot 10^9/l$  ( $150–450 \cdot 10^9/l$ ) og leukocytter  $3,7 \cdot 10^9/l$  ( $4,0–11,0 \cdot 10^9/l$ ) med nøytrofile granulocytter  $1,5 \cdot 10^9/l$  ( $1,6–8,3 \cdot 10^9/l$ ). Retikulocyt-tallet var normalt ( $47 \cdot 10^9/l$  ( $28–99 \cdot 10^9/l$ )). Anemien var makrocytær (MCV 111 fl (29,7–36,6 fl)).*

Mange differensialdiagnoser er aktuelle ved pancytopeni (1, 2). Enkelte er livstruende, som akutt leukemi eller annen malign infiltrasjon i benmargen. Kombinasjonen av makrocytær anemi og pancytopeni kan blant annet sees ved vitamin B<sub>12</sub>- eller folatmangel, medikamentbruk, alkoholmisbruk, leversykdom, myelodysplastisk syndrom og aplastisk anemi. Ved myelodysplastisk syndrom foreligger en ineffektiv, dysplastisk hematopoese og

som regel cellerik benmarg, mens aplastisk anemi kjennetegnes av en cellefattig benmarg. Splenomegali med hypersplenisme, virale infeksjoner og autoimmune sykdommer kan også gi pancytopeni.

*Pasienten anga plagsomme blødninger fra tannkjøttet under svangerskapet samt at hun alltid lett fikk blåflekker. Hun hadde ikke feber, nattesvette, vekttap eller nylige gjennomgåtte infeksjoner. Hun brukte ingen faste medisiner, tok folsyretilskudd på 0,4 mg og drakk ikke alkohol. Ved klinisk undersøkelse fremstod hun i god allmenntilstand, med høyde 153 cm og i over middels hold. Hun hadde lett gingivitt i underkjeven og flere hyperpigmenterte flekker i huden. Det forelå ikke petekkier eller forstørrede lymfeknuter. Lever og milt var ikke palpable.*

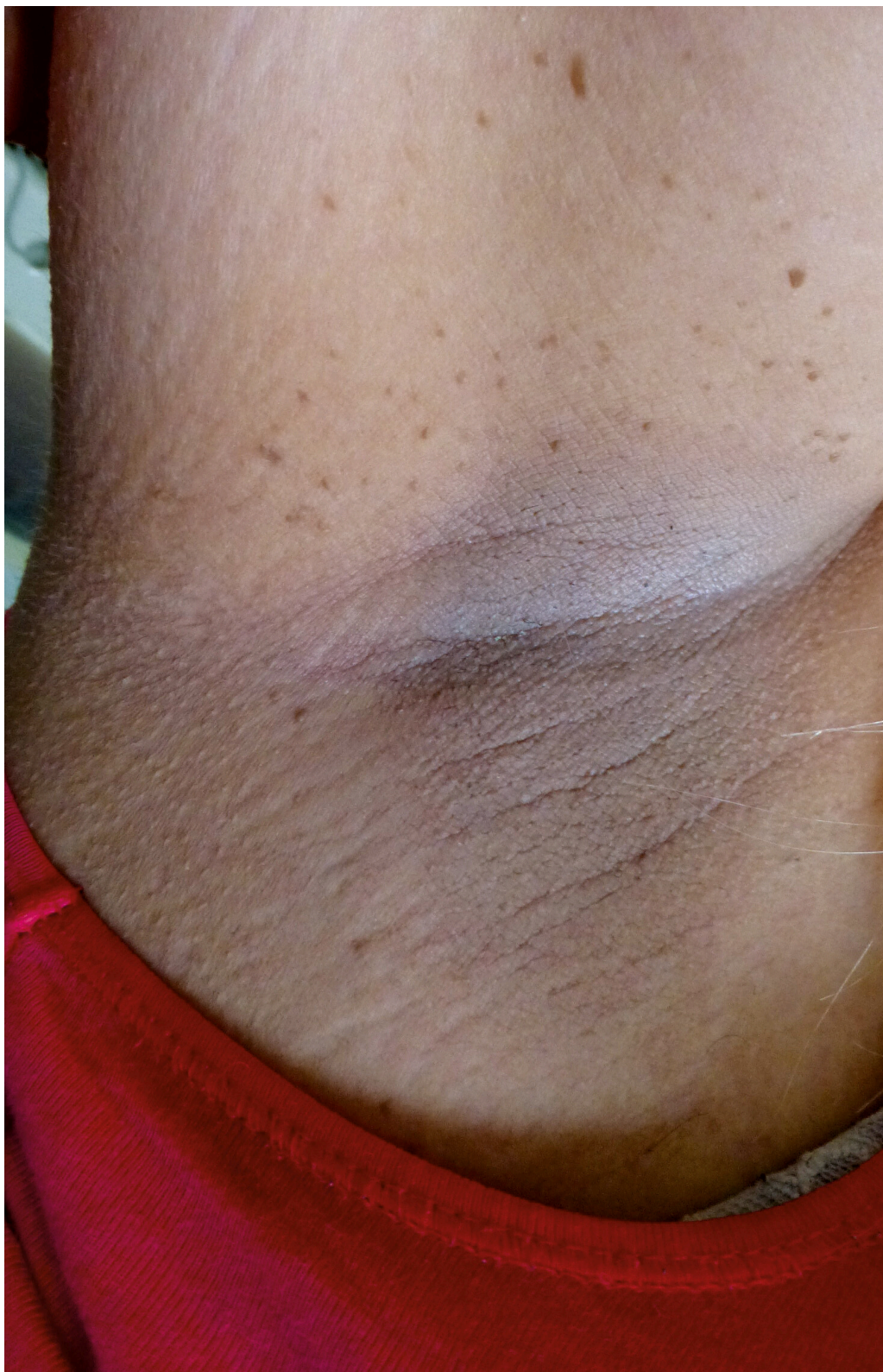*Blodprøver viste ikke mangel på folsyre eller vitamin B<sub>12</sub>. Leverprøver og immunoglobulinnivå var normale. Virusserologi for cytomegalovirus, Epstein-Barr-virus, hiv og hepatitt C var negative. Hepatitt B-antistoffer i serum var forhøyet etter tidligere vaksinasjon. Nukleære- eller blodplateantistoffer ble ikke påvist. Perifert blodutstryk inneholdt ikke blaster, noe som talte imot, men ikke utelukket, akutt leukemi. Det ble tatt cristabiopsi og benmargsaspirat til utstryk, immunfenotyping og cytogenetisk undersøkelse. Morfologisk vurdering og immunfenotyping av benmargen ga ikke holdepunkter for akutt leukemi, annen malignitet eller myelodysplastisk syndrom. Benmargsutstryket viste redusert andel megakaryocytter og var mer cellefattig enn forventet for alderen. Dette kunne skyldes blodtilblending eller en reelt cellefattig benmarg forenlig med aplastisk anemi. Imidlertid viste cristabiopsien cellerik benmarg (cellularitet 80 %). Gjennomgang av tidligere blodprøvesvar fra flere sykehus viste at hun hadde hatt asymptomatisk trombocytopeni ( $50-80 \cdot 10^9/l$ ) siden 17-årsalderen. To tidligere cristabiopsier var beskrevet som normale.*

*Pasienten ble utskrevet med anbefaling om ukentlige blodprøver samt trombocyttransfusjoner for å holde trombocyttnivået på  $>25-30 \cdot 10^9/l$  på grunn av økt blødningstendens ved lavere nivå. I tillegg ble det anbefalt å gi blodtransfusjoner ved hemoglobin  $< 8 g/l$ . Hun trengte ukentlige trombocyttransfusjoner fra hun ble skrevet ut. På grunn av lang reisevei til sykehus ble transfusjonene hovedsakelig gjennomført ved hjemkommunens sykehjem i samråd med fastlege og hematolog. Hun fikk sentralt venekateter for å lette blodprøvetaking og transfusjoner.*

Den kliniske situasjonen var utfordrende med en alvorlig transfusjonskrevende pancytopeni uten kjent årsak under graviditet. Vi mistenkte aplastisk anemi, men diagnosen forutsetter hypocellulær benmarg ved cristabiopsi, mens pasienten hadde hypercellulær benmarg. Ved aplastisk anemi kan områder med livlig hematopoese ligge innimellom cellefattige områder. Flere biopsier kan dermed være avklarende, men vi ønsket ikke å gjenta biopsitaking under graviditeten. Ved cytogenetisk undersøkelse av benmargen kan det påvises avvik som taler i retning av for eksempel myelodysplastisk syndrom, mens slike avvik er sjeldnere ved aplastisk anemi. Pasienten hadde normal karyotype (46,XX) i benmargen. Ved aplastisk anemi (20 %), men også i noen tilfeller av myelodysplastisk syndrom (1–2 %) og andre benmargssviktsyndromer kan det påvises cellekloner assosiert med paroksyttisk nattlig hemoglobinuri (3). Slike

cellekloner ble ikke påvist hos vår pasient. Kombinasjonen av trombocytopeni fra tenårene, kortvoksthet og flere kutane hyperpigmenterte flekker vekket mistanke om et arvelig benmargssviktsyndrom.

*Det ble sendt blodprøve til sekvensering av et genpanel for arvelig benmargssvikt. Hos medisinsk genetiker kom det fram at pasientens foreldre var fjernt i slekt og at pasienten og samboeren var tremenninger. Det var ingen tilfeller av benmargssvikt i familien. Hun hadde upåfallende ansiktstrekk og normal kognitiv funksjon. Hun var kortvokst (1-prosentilen) og hadde en viss makrokefali (90-prosentilen). Hun hadde mange fregner i ansiktet, 4–5 café-au-lait-flekker >1,5 cm på kroppen og fregner og hyperpigmentering i armhulene (figur 1). Hendene, spesielt tomlene, og neglene var upåfallende.*



**Figur 1** Pasienten hadde hyperpigmentering og fregner i armhulen.

En diagnose vi overveide var Fanconis anemi. Denne sykdommen opptrer klassisk med benmargssvikt i barnealder kombinert med typiske kliniske funn, spesielt skjelettanomalier i tommel eller radius og mikrokefali (4). Dette passet ikke hos vår pasient. Kortvoksthet, café-au-lait-flekker og fregner i armhulene kan sees ved Fanconis anemi, men er også typisk for neurofibromatose type 1, i likhet med relativ makrokefali. Neurofibromatose type 1 kunne imidlertid ikke forklare benmargssvikten, og sekvensering (cDNA-basert) av *NF1*-genet tilknyttet denne tilstanden var normal. Vi avventet svar på genpanelet for

arvelig benmargssvikt, spesielt med tanke på recessive tilstander grunnet slektskapet mellom kvinnens foreldre. Begge foreldrene avga blodprøve for å lette tolkningen av eventuelle funn av genvarianter av usikker betydning samt for å avklare arvegang.

*Ut over i graviditeten økte transfusjonsbehovet for trombocytter og erytrocytter. Mot slutten av svangerskapet trengte hun trombocyttransfusjoner tre ganger ukentlig. Vi fryktet utvikling av trombocytantistoffer med dårligere effekt av transfusjonene, men hun hadde adekvat trombocytstigning etter transfusjonene under hele svangerskapet. Antallet nøytrofile granulocytter sank gradvis til  $1,0 \cdot 10^9/l$  ( $1,6-8,3 \cdot 10^9/l$ ) uten infeksjonstendens. Svangerskapsdiabetes påvist i uke 25 ble velregulert med kostholdsendringer. Regelmessige ultralydundersøkelser viste normal fostervekst (øvre prosentil) og utvikling.*

*Det var planlagt innleggelse fra svangerskapsuke 37 for overvåkning og induksjon av fødsel på grunn av høy pregravid BMI på  $34 \text{ kg/m}^2$ , mors høyde på 153 cm og et relativt stort barn. Etter pasientens ønske ble innleggelsen utsatt. I uke 38 ble hun akutt innlagt på fødeavdelingen på grunn av mistanke om alvorlig preeklampsi med forhøyet blodtrykk, proteinuri, hodepine og synsforstyrrelser. Abdominal ultralyd og føtal CTG var upåfallende. Før induksjonen fikk hun et illebefinnende med akutt hodepine, skjelvinger og stigende blodtrykk, tolket som truende eklampsi. Hun ble derfor forløst med akutt keisersnitt med magnesiumsulfat som krampeprofylakse. To enheter trombocytter ble gitt preoperativt for å sikre trombocytter  $>50 \cdot 10^9/l$ . I tillegg ble det gitt cyklokapron intravenøst. Barnet var sprekt og normalvektig. Peroperativt tilkom alvorlig uterusatoni med total blødningsmengde 2 500 ml. Hun fikk derfor seks enheter plasma, fem SAG og én enhet trombocyttkonsentrat. Det ble også innlagt Bakri-ballong intrauterint for å tamponere blødningen. Bortsett fra en urinveisinfeksjon var det ellers et ukomplisert postoperativt forløp.*

*En uke etter fødselen mottok vi svar på genpanelet, som talte for Fanconis anemi. To tidligere publiserte og antatt sykdomsgivende varianter ble påvist i FANCA-genet (5, 6). Den ene varianten var en tilsynelatende synonym («silent») variant (NM\_000135.3:c.3624C>T p. (Ser1208=) nedarvet fra far. Den andre FANCA-varianten (NM\_000135.3:c.3829-9G>A) kunne potensielt påvirke spleising, men dokumentasjon som bekreftet feilspleising forelå ikke i litteraturen. Større gendeleasjoner oppdages vanligvis ikke ved sekvensering, og for ordens skyld ble det derfor gjort en manuell gjennomgang av sekvensdataene med tanke på dette. Det viste seg da at FANCA-genkopien nedarvet fra mor inneholdt både c.3829-9G>A og en delesjon av ekson 1-12. Sistnevnte er patogen, mens c.3829-9G>A ble vurdert som trolig ikke sykdomsgivende i seg selv.*

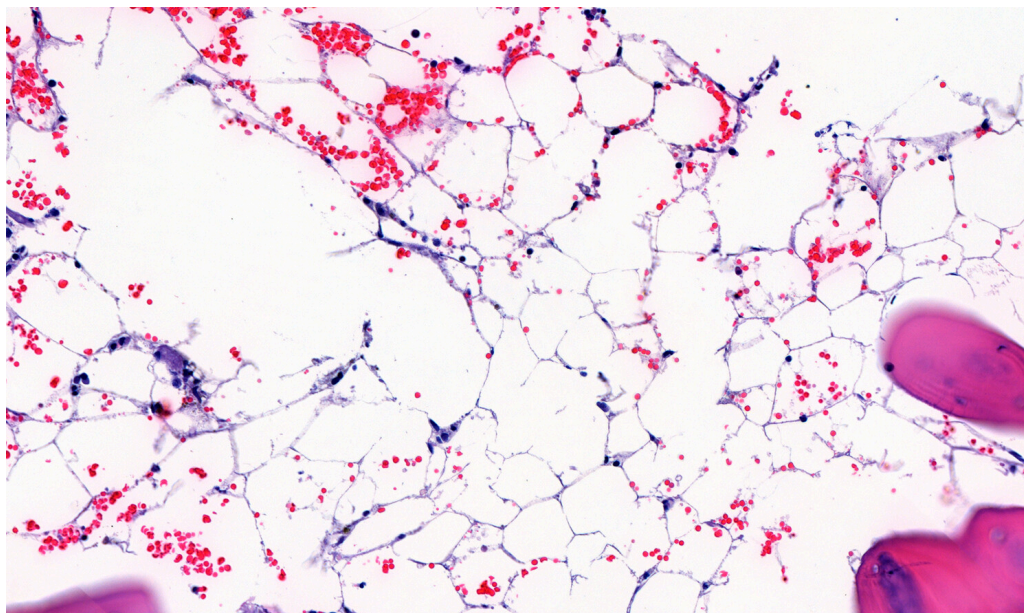
*Delesjonen, sammen med den paternelt nedarvete, sykdomsgivende varianten resulterte i «sammensatt heterozygositet» og bekreftet den kliniske mistanken om autosomt recessiv Fanconis anemi. Foreldrene var uaffiserte bærere av ulike sykdomsgivende genvarianter, og slektskapet mellom dem var derfor irrelevant.*

*Undersøkelse av mRNA bekreftet at genkopien med c.3829-9G>A samt delesjonen av ekson 1-12 ikke kunne produsere protein. Varianten nedarvet fra far resulterte delvis i normalt mRNA og delvis i feilspleiset mRNA med et prematurt stoppkodon (p.Ser1208Ilefs\*28). Produksjon av noe normalt mRNA fra genkopien med den «mildere» synonyme varianten kan bidra til å forklare den sene sykdomsdebuten hos pasienten.*

*Utredningen ble supplert med kromosombruddundersøkelse, som måler evne til DNA-reparasjon i lymfocytter etter eksponering av DNA-kryssbindende stoffer. Testen har høy sensitivitet og spesifisitet for Fanconis anemi ved funn av høyt antall kromosombrudd. Vår pasient hadde et høyt antall kromosombrudd, men noen færre enn ved klassisk Fanconis anemi. Det passet med at vår pasient hadde en mildere variant av sykdommen.*

Fanconis anemi er en sjelden genetisk tilstand med prevalens tidligere estimert til 1-9/1 000 000 (7). Det er påvist sykdomsgivende mutasjoner i 21 forskjellige gener, oftest i *FANCA*-genet. Arvegangen er oftest autosomt recessiv. Sykdommen skyldes redusert evne til å reparere DNA-skade, som kan medføre varierende grad av benmargssvikt. I tillegg innebærer Fanconis anemi betydelig økt kreftrisiko, både for hematologisk kreft, som akutt myelogen leukemi og myelodysplastisk syndrom, og for solide svulster, spesielt plateepitelkarsinomer (4). Typisk foreligger også en kombinasjon av skjelettanomalier, café-au-lait-flekker, veksthemning, medfødte misdannelser og mikrokefali (4). Sykdommen diagnostiseres vanligvis i barnealder. Kun 10 % er over 16 år ved diagnostetidspunktet (8).

*Ny cristabiopsi etter fødselen (figur 2) bekreftet en hypocellulær benmarg (cellularitet 15-20 %), forenlig med aplastisk anemi, en kjent komplikasjon ved Fanconis anemi.*



**Figur 2** Detaljbilde av cristabiopsi viser acellulært område erstattet av fettmarg.

For å stille diagnosen aplastisk anemi kreves funn av hypocellulær benmarg (< 25 % cellularitet i cristabiopsi). I tillegg kreves minst to av følgende kriterier: hemoglobin < 10 g/dl, platetall <  $50 \cdot 10^9/l$  og nøytrofile granulocytter <  $1,5 \cdot$

$10^9/l$  (9). 70–80 % av aplastisk anemi-tilfellene er idiopatiske, mens de resterende primært er arvelige benmargssviktsyndromer (9). Av disse er Fanconis anemi den vanligste (8).

*Pasienten ble forespeilet at allogen benmargstransplantasjon kunne bli aktuelt. Pancytopenien bedret seg gradvis. To måneder etter fødselen ble hun vurdert for allogen benmargstransplantasjon med ubeslektet giver, men det ble valgt å avvende dette, da benmargssvikten var stabil uten transfusjonsbehov.*

Allogen benmargstransplantasjon er eneste kurative behandling for alvorlig benmargssvikt ved Fanconis anemi, men er forbundet med høy mortalitet og morbiditet. Behandlingen reduserer ikke den generelle krefttrisikoen ut over hematologisk malignitet, og gir i tillegg økt risiko for solide svulster i denne pasientgruppen (10).

*Ett år etter fødselen var pasienten fortsatt transfusjonsuavhengig og ble fulgt tett opp i et tverrfaglig team. Hemoglobinnivået var stabilt på 8–9 g/dl, nøytrofile granulocytter på  $0,5-1,5 \cdot 10^9/l$  og blodplatetallet  $20-35 \cdot 10^9/l$ . Fordi vår pasient var i slekt med samboeren sin, utførte vi genetisk bærertesting av FANCA-genet hos ham. Normale funn hos samboer gjorde at vi ikke trengte å undersøke det friske barnet.*

---

## Diskusjon

Kasuistikken illustrerer at Fanconis anemi er en aktuell diagnose også i voksen alder ved isolert cytopeni eller pancytopeni. Vår pasient hadde foruten benmargssvikt kun beskjedne kliniske tegn som talte i retning av Fanconis anemi, i form av lett kortvoksthet og café-au-lait-flekker. Fregner i armhulene er et sjeldent og karakteristisk funn, men ikke patognomonisk for tilstanden. Det er beskrevet at 25 % av pasientene ikke har fysiske anomalier (4). 90 % har varierende grad av benmargspåvirkning innen 40-årsalderen (10). Trombocytopeni opptrer gjerne først, og over 90 % av pasientene har forhøyet gjennomsnittlig cellevolum i de røde blodcellene (MCV) (11), slik som hos vår pasient. Diagnosen kan også i noen få tilfeller stilles hos voksne som får påvist kreftformer assosiert med Fanconis anemi. Med større oppmerksomhet på mildere/senere debuterende former og mer tilgjengelig genetisk diagnostikk er det sannsynlig at prevalens estimatet vil øke. Studier av bærerefrekvenser støtter også dette (12).

Det er viktig å diagnostisere Fanconis anemi i ung alder, fordi kreftscreening og råd om kreftforebyggende tiltak er indisert. Pasientene bør kontrolleres jevnlig med tanke på utvikling av myelodysplastisk syndrom, akutt myelogen leukemi og plateepitelkarsinomer i hode-hals-regionen, vulva, vagina og cervix (4). Radiologiske undersøkelser skal unngås i størst mulig grad, da stråling øker krefttrisikoen. Ved en eventuell kreftdiagnose har Fanconis anemi betydning for valg av behandling, ettersom pasientene har dårligere toleranse for cellegift og stråling (4). Gravide med Fanconis anemi krever tett oppfølging. Forbigående alvorlig benmargssvikt under graviditet er tidligere beskrevet (13, 14). Dette

tilskrives økt hematopoetisk behov på grunn av svangerskapet kombinert med redusert benmargsrespons (13). Økt risiko for preeklampsi, eklampsi og keisersnitt er også tidligere rapportert (13, 14).

Fanconis anemi er en aktuell diagnose hos yngre voksne < 40–50 år som har aplastisk anemi (9) eller myelodysplastisk syndrom (15). Kasuistikken illustrerer at diagnosen også bør overveies hos unge med uavklart benmargssvikt, siden vår pasient hadde gjentatte cristabiopsier med normal cellularitet før den siste biopsien viste aplastisk anemi. Når Fanconis anemi mistenkes, anbefaler vi at pasienten henvises til hematolog og at det utføres både kromosombruddundersøkelse og sekvensering av genpanel for arvelig benmargssvikt. Hvis kromosombruddundersøkelsen er normal, vil større genpaneler potensielt kunne påvise annen arvelig årsak til benmargssvikten. Når kromosombruddundersøkelsen er unormal, men det ikke påvises sikre patogene varianter ved sekvensering av genpanelet, er undersøkelse for delesjoner i *FANCA*-genet viktig.

---

*Pasienten og pasientens foreldre har gitt samtykke til at artikkelen blir publisert.*

*Vi takker og minnes overlege Silje Fismen<sup>†</sup> ved Patologisk avdeling, Universitetssykehuset Nord-Norge, Tromsø, som har tatt bildet av cristabiopsien.*

*Artikkelen er fagfellevurdert.*

---

## LITTERATUR

1. Weinzierl EP, Arber DA. The differential diagnosis and bone marrow evaluation of new-onset pancytopenia. *Am J Clin Pathol* 2013; 139: 9–29. [PubMed][CrossRef]
2. Jain A, Naniwadekar M. An etiological reappraisal of pancytopenia - largest series reported to date from a single tertiary care teaching hospital. *BMC Hematol* 2013; 13: 10. [PubMed][CrossRef]
3. Raza A, Ravandi F, Rastogi A et al. A prospective multicenter study of paroxysmal nocturnal hemoglobinuria cells in patients with bone marrow failure. *Cytometry B Clin Cytom* 2013; n/a. [PubMed][CrossRef]
4. Mehta PA, Tolar J. Fanconi Anemia. GeneReviews® [Internet]. Seattle, WA: University of Washington, 1993–2018. <https://www.ncbi.nlm.nih.gov/books/NBK1401/> Lest 2.9.2019.
5. Alter BP, Giri N, Hogan W et al. Diagnosis of fanconi anemia in an asymptomatic adult with mosaicism and a molecular explanation. *Blood* 2009; 114: 4213. [CrossRef]
6. De Rocco D, Bottega R, Cappelli E et al. Molecular analysis of Fanconi anemia: the experience of the Bone Marrow Failure Study Group of the Italian Association of Pediatric Onco-Hematology. *Haematologica* 2014; 99: 1022–31. [PubMed][CrossRef]

7. Auerbach A. Fanconi anemia. Orphanet. [https://www.orpha.net/consor/cgi-bin/OC\\_Exp.php?Expert=84](https://www.orpha.net/consor/cgi-bin/OC_Exp.php?Expert=84) Lest 2.9.2019.
8. Alter BP. Diagnosis, genetics, and management of inherited bone marrow failure syndromes. Hematology (Am Soc Hematol Educ Program) 2007; 2007: 29–39. [PubMed][CrossRef]
9. Killick SB, Bown N, Cavenagh J et al. Guidelines for the diagnosis and management of adult aplastic anaemia. Br J Haematol 2016; 172: 187–207. [PubMed][CrossRef]
10. Kutler DI, Singh B, Satagopan J et al. A 20-year perspective on the International Fanconi Anemia Registry (IFAR). Blood 2003; 101: 1249–56. [PubMed][CrossRef]
11. Anemia F. Guidelines for Diagnosis and Management. 4. utg. Falconi Anemia Research Fund, 2014. [https://www.fanconi.org/images/uploads/other/Front\\_Matter\\_Guidelines\\_4th\\_Edition.pdf](https://www.fanconi.org/images/uploads/other/Front_Matter_Guidelines_4th_Edition.pdf) Lest 2.9.2019.
12. Rosenberg PS, Tamary H, Alter BP. How high are carrier frequencies of rare recessive syndromes? Contemporary estimates for Fanconi Anemia in the United States and Israel. Am J Med Genet A 2011; 155A: 1877–83. [PubMed][CrossRef]
13. Giri N, Stratton P, Savage SA et al. Pregnancies in patients with inherited bone marrow failure syndromes in the NCI cohort. Blood 2017; 130: 1674–6. [PubMed][CrossRef]
14. Gansner JM, Achebe MM, Gray KJ et al. Pregnancy outcomes in inherited bone marrow failure syndromes. Blood 2017; 130: 1671–4. [PubMed][CrossRef]
15. NMDS group. Guidelines for the diagnosis and treatment of Myelodysplastic Syndrome and Chronic Myelomonocytic Leukemia. 8th update. <https://nmds.org/index.php/guidelines/92-guidelines-to-patient-management-of-myelodysplastic-syndromes-and-chronic-myelomonocytic-leukemia-8th-update> Lest 2.9.2019.

---

Publisert: 18. november 2019. Tidsskr Nor Legeforen. DOI: 10.4045/tidsskr.19.0022  
Mottatt 5.1.2019, første revisjon innsendt 19.6.2019, godkjent 2.9.2019.  
© Tidsskrift for Den norske legeforening 2026. Lastet ned fra tidsskriftet.no 9. juni 2026.