
En kvinne i 50-årene med kjevesperre og muskelrykninger

NOE Å LÆRE AV

BJØRN CHRISTIAN OLSEN

olsenb@sthf.no

Medisinsk klinikk

Sykehuset Telemark, Skien

Bjørn Christian Olsen er lege i spesialisering i indremedisin.

Forfatteren har fylt ut ICMJE-skjemaet og oppgir ingen interessekonflikter.

TORE TAKSDAL STUBHAUG

Mikrobiologisk avdeling

Sykehuset i Vestfold, Tønsberg

Tore Taksdal Stubhaug er overlege.

Forfatteren har fylt ut ICMJE-skjemaet og oppgir ingen interessekonflikter.

JACOB DAG BERILD

Avdeling for vaksineforebyggbare sykdommer

Folkehelseinstituttet

Jacob Dag Berild er lege i spesialisering i samfunnsmedisin.

Forfatteren har fylt ut ICMJE-skjemaet og oppgir ingen interessekonflikter.

En kvinne oppsøkte legevakten med kjevesperre og muskelrykninger i ansiktet, og man mistenkte en alvorlig tilstand som sjelden forekommer i Norge.

En kvinne i 50-årene oppsøkte legevakt grunnet kjevesperre og muskelrykninger i ansiktet, og ble henvist akutt til medisinsk infeksjonsavdeling. Hun var tonsillektomert som barn og hadde fått påvist ikke-toksisk struma flere år tidligere. Hun var ellers hovedsakelig frisk og

brukte ingen faste medisiner. Tre til fire dager før innleggelsen hadde hun utviklet gradvis stivhet og smerter i kjevemuskulaturen bilateralt, og to dager senere muskelrykninger i ansiktet som ble forverret av aktivitet. Hun hadde følt seg uvel med frostrier, slapphet og dårlig matlyst. Ved innleggelsen hadde hun blodtrykk 154/91 mm Hg, puls 81 slag per minutt, respirasjonsfrekvens 18 pust per minutt og temperatur 37,7 °C rektalt. Ved anamneseopptak anga hun diffus hodepine og leamuslignende følelse i halsen, nedre venstre kvadrant av abdomen og høyre legg og fot samt murrende og brennende brystmerter bilateralt uten utstråling. Hun benektet diare, oppkast, dyspne, hjertebank og ødemer i bena. Ved klinisk undersøkelse var det normale auskultasjonsfunn over hjertet og lungene. Det ble funnet ømhet over temporalismuskulatur og kjeven bilateralt ved dyp palpasjon. Hun hadde bleke, fuktige slimhinner i munnen og klinisk kjevesperre med munnåpning på 2 cm. På dorsalsiden av venstre hånd hadde hun to merker med diameter 1 mm etter dyrebitt uten kliniske tegn på infeksjon. Det ble bedt om tilsyn fra nevrolog som fant økt tonus over musculus masseter bilateralt og muskelrykninger i pannen etter bruk av ansiktsmuskulatur. Resultatene av den neurologiske undersøkelsen for øvrig var normale.

Blodprøver viste leukocytter på $6,3 \cdot 10^9/l$ (referanseområde $3,5-10 \cdot 10^9/l$) og C-reaktivt protein under 5 mg/l (< 5 mg/l). Elektrolytter, kreatinkinase, stoffskifte og nyre- og leverfunksjon var alle normale. Troponin I var 1 ng/l (0–47 ng/l), og elektrokardiografi viste sinusrytme uten tegn til akutt iskemi.

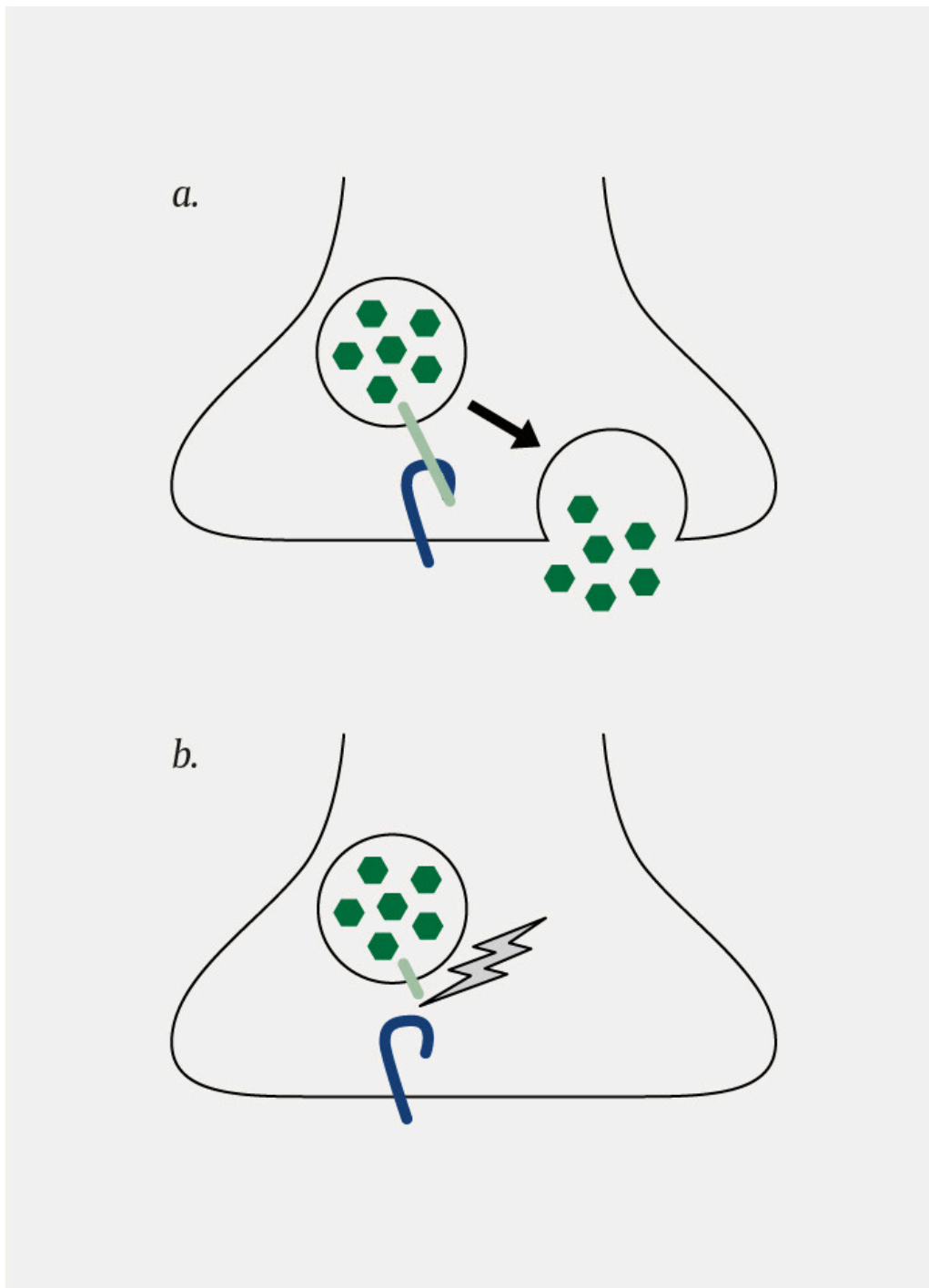
Ved funn av kjevesperre og muskelrykninger eller kramper er det flere differensialdiagnostiske overveielser. Hypokalsemi kan føre til muskulære kramper og spasmer, men vår pasient hadde normale elektrolyttnivåer, inkludert kalsium. Odontogene infeksjoner kan gi kjevesperre, men vår pasient hadde normale slimhinner i munnen og normale infeksjonsprøver. Tilsyn av øre-nese-hals-lege kunne bidratt til å utelukke en dypere odontogen infeksjon, men ble ikke vurdert som nødvendig ved innkomst. Meningitt eller encefalitt kan være assosiert med kjevesperre og muskelspasmer, men ofte med tilleggssymptomer som hodepine, feber og endret mental status (1). Man konfererte med nevrologisk overlege angående indikasjon for CT eller MR caput, men ettersom pasienten ikke hadde nevrologiske funn som tydet på cerebral årsak, ble dette ikke foretatt. Intoksikasjoner med nevroleptika eller rottegift som inneholder stryknin, kan gi lignende symptomer (2), men vår pasient benektet å ha vært i kontakt med slike preparater. Autoimmunt stivhetssyndrom (eng. *stiff person syndrome*) med gradvis økende muskulær rigiditet og spasmer var også en aktuell differensialdiagnose, men denne tilstanden begynner ofte med stivhet i rygg og nakke, og pasientene mangler ofte kjevesperre og symptomer fra ansiktet (2).

Ifølge henvisende legevaktslege hadde pasienten blitt bitt i venstre hånd av en rabiesvaksinert katt i USA tre uker før symptomutvikling. Pasienten bemerket at bittsåret hadde vært rødt, ømt og smertefullt noen dager, men grodd pent uten synlig infeksjon. Hun hadde derfor ikke oppsøkt lege i USA. Grunnet dyrebitt og påfølgende utvikling av de aktuelle symptomene hadde både pasienten og legevaktslegen fattet mistanke om tetanus. Pasienten hadde fulgt

vaksinasjonsprogrammet som barn og blitt revaksinert for tetanus ni år tidligere. Noen timer før innleggelsen var hun blitt revaksinert med en tetanusholdig vaksine i venstre deltamuskel på et kommunalt vaksinekontor.

Diagnosen tetanus stilles hovedsakelig basert på anamnese og typiske kliniske funn (2). Tetanus skyldes den toksiske effekten av tetanusnevrotoksin, et protein som produseres av den anaerobe bakterien *Clostridium tetani*. Denne lar seg sjelden påvise ved dyrkning ettersom det ofte er få bakterier i såret og bakterien har svært lav toleranse for oksygen under transport til laboratoriet. Påvisning av *C. tetani* i vev ved PCR eller tetanustoksin i serum kan bekrefte diagnosen, men disse analysene er ikke tilgjengelige i Norge, og sensitiviteten er dårlig dokumentert. Et lavt titer av tetanusimmunglobuliner i serum kan styrke den kliniske mistanken. Ingen av de nevnte undersøkelsene kan brukes til å utelukke tetanus (2–4). Elektromyografi viser ofte normale funn eller uspesifikke forandringer. Noen studier har vist at deteksjon av det som på engelsk kalles *silent periods* – perioder av inhiberende spinalnervereflekser under normal muskelkontraksjon som registreres av elektromyografi – er fraværende ved tetanus (5). I motsetning til andre nevrologiske tilstander viser elektroencefalografi (EEG) normale funn ved tetanus (2).

Tetanusnevrotoksin fungerer som en protease, og spalter irreversibelt vesikkelassosiert membranprotein (VAMP), et SNARE-protein (*soluble N-ethylmaleimide-sensitive factor attachment protein receptor*) som er essensielt for frigjøring av neurotransmittere fra synapseender (figur 1). Toksinet transporteres retrograd via motornevroner til inhibitoriske internevroner i ryggmargen, hvor det hindrer frigjøring av den inhiberende neurotransmitteren gammaaminosmørsyre (GABA). Dette medfører økt eksitabilitet i det postsynaptiske nevrontet (6). Tetanusbakterien er sporedannende, og sporene finnes i rikelig mengde i naturen, blant annet i jord og i fordøyelseskanalen til dyr og insekter (2, 7). Dersom sporene inokuleres i forbindelse med sårskader, kan de spire i nekrotisk vev, der forholdene er anaerobe, og produsere toksin. Inkubasjonstiden varierer fra 3 til 21 dager (8).



Figur 1 a) Frisetting av neurotransmitter skjer normalt gjennom binding av vesikkelassosiert membranprotein (VAMP, lysegrønt) med SNARE-proteiner (*soluble N-ethylmaleimide-sensitive factor attachment protein receptor*, blått), noe som bringer den synaptiske vesikkelen i kontakt med cellemembranen. b) Tetanusnevrotoksin spalter VAMP og hindrer frigjøring av neurotransmitter.

På grunn av et relativt nytt dyrebitt og klinisk mistanke bestemte man i akuttmottaket å behandle pasienten for tetanus.

Behandling av tetanus består av å nøytralisere sirkulerende toksin med aktiv og passiv immunisering, eliminere toksinproduserende bakterier med sårrevisjon og antibiotika, redusere muskelkramper og gi støttebehandling.

Tetanus toksinet nøytraliseres med humant tetanusimmunglobulin (HTIg).

HTIg er kun virksomt mot fritt toksin og har ingen effekt mot toksin som allerede er bundet til nervesynapsene. HTIg injiseres fortrinnsvis

intramuskulært og bør ikke administreres i det samme området som en eventuell tetanusvaksine pga. risiko for interaksjoner (3, 9). Metronidazol anbefales fremfor penicillin for å eliminere de toksinproduserende bakteriene ettersom penicillin er en GABA-antagonist og derfor kan forverre muskelspasmer (2, 9). Anbefalt behandlingstid for metronidazol er syv til ti dager (9). Kirurgisk revisjon av antatt infeksjonsfokus skal alltid vurderes, men hos vår pasient var bittsåret nesten fullstendig tilhelet tre uker etter antatt smittetidspunkt, og revisjon ble derfor ikke foretatt.

I samråd med smittevernoverlege på Folkehelseinstituttet besluttet man å sette 3000 IE HTIg. I akuttmottaket hadde man tilgjengelig syv ampuller à 250 IE. Preparatet som er tilgjengelig i Norge, er Tetagam 250 IE/ml. Ytterligere tolv ampuller ble hastebestilt fra Vitusapotek Jernbanetorget, som i samarbeid med Folkehelseinstituttet ivaretar døgnberedskap for utlevering av sjelden benyttede immunglobuliner. I påvente av levering fra apoteket ble alt tilgjengelig HTIg, totalt 1750 IE, gitt fem timer etter innkomst, hvorav fem ampuller intramuskulært: én i setemuskel bilateralt, én i hvert lår og én i høyre deltamuskel. Produsenten anbefaler at dosemengder over 5 ml injiseres på forskjellige steder. I tillegg ble én ampulle injisert subkutan på hver side av kjeven. Injeksjonene var ukompliserte.

Pasienten ble innlagt på intensivavdelingen for overvåking. Da ampullene fra apoteket kom senere samme dag, satte man ytterligere 1250 IE HTIg, slik at pasienten fikk totalt 3000 IE innkomstdagen. Ettersom HTIg har en halveringstid på tre til fire uker, avventet man ytterligere injeksjoner. Vår pasient fikk 500 mg metronidazol intravenøst tre ganger daglig i ti dager.

Letaliteten ved tetanus rapporteres å være så høy som 60 %, og skyldes ofte generelle muskelkramper og autonom dysfunksjon som respirasjonsbesvær, takykardi, hypotensjon og hypertermi (2, 10). Benzodiazepiner, spesielt diazepam, er førstevalg som muskelrelaksantium, og det er beskrevet at pasienter med tetanus kan tolerere og ha behov for høye doser grunnet generell myokloni (10). Magnesiumsulfatinfusjon er i en randomisert studie vist å redusere behovet for andre muskelrelaksantia og redusere effektene av autonom dysfunksjon (2). Hos pasienter med uttalte muskelkramper kan det i tillegg være nødvendig med propofol eller nevrologisk blokade, hvor pankuronium, vekuronium og doksakurium omtales som de mest brukte midlene (2).

Muskelkrampe ble dempet med diazepamtabletter. Kvinnen hadde ubesværet respirasjon, stabil sirkulasjon og subjektiv bedring av kjevesperren. Hun ble derfor flyttet til sengepost dagen etter innkomst. Under oppholdet opplevde hun prikking og ubehag i abdomen, rygg og lår som utviklet seg til muskulære kramper ved fysisk aktivitet, høye lyder og lys. Krampe var enten fokale eller generelle og varte fra flere minutter til en halvtime. I tillegg til diazepam ble muskelsymptomene redusert ved bruk av lystetting foran vinduer, dobbelt hørselvern og mørke solbriller. I perioder kunne pasienten få generelle, smertefulle muskelkramper, og hun hadde effekt av paracetamol og tapentadol. Hun var afebril og sirkulatorisk og respiratorisk stabil under oppholdet. Hun hadde behov for å ligge i ro store deler av dagen og fikk derfor tromboseprofylakse under innleggelsen.

To uker etter innleggelsen ble krampene mildere og sjeldnere. Kvinnen tolererte noe mer lys og lyd, og vitalia var fortsatt stabile. Hun hadde ikke behov for flere injeksjoner med HTIg. Etter fire uker kunne hun lette på blendingen foran vinduene, og krampene kom fortsatt sjeldnere. Pasienten ble utskrevet til hjemmet med nedtrappingsplan for benzodiazepiner. Da gjennomgått sykdom ikke gir immunitet, anbefalte Folkehelseinstituttet full revaksinasjon én og seks måneder etter første dose.

Kvinnen kom til kontroll ved neurologisk poliklinikk fire måneder etter utskrivelsen. Hun opplevde fortsatt tidvis smertefulle kramper i fingre og underekstremiteter. Hun var ikke plaget av kjevesperre. Neurografi viste tilnærmet normale motoriske og sensoriske funn i tykke nervefibre.

Elektromyografi viste ingen patologisk spontanaktivitet. To måneder senere rapporterte hun gradvis bedring med færre og mindre intense muskelspenninger, men benyttet fortsatt solbriller og lystetting foran vinduene innendørs. Kraftig tygging førte til stivhet i kjeven, og hun opplevde økt søvnbehov og slitenhet. Ett år etter utskrivelsen var pasienten fortsatt i gradvis bedring. Hun tolererte lyd og lys i økende grad, men opplevde at vedvarende stimuli førte til ufrivillige muskelrykninger.

Diskusjon

Vår pasient utviklet kjevesperre og muskelrykninger i ansiktet tre uker etter et kattebitt. Man fattet raskt klinisk mistanke om tetanus, og på grunn av diagnosens alvorlighet og fravær av mer sannsynlige differensialdiagnoser ble hun på klinisk mistanke behandlet med humant tetanusimmunglobulin, antibiotika og muskelrelaksantia.

Generalisert tetanus er den vanligste formen for klinisk tetanus og kan forårsakes av små, tilsynelatende uskyldige skader. Hos ca. 10 % finner man aldri inngangsporten for infeksjon i hud eller slimhinner, noe som kan føre til at diagnosen overses (2, 10). Tilstanden involverer flere muskelgrupper, men debuterer ofte med intermitterende muskelspaser og rigiditet i hode, hals, thorax og abdomen. Forekomsten av kjevesperre rapporteres til 50–96 % (2, 9), men dette, sammen med muskelkramper i rygg og nakke (opistotonus), anses ofte som et klassisk symptom på tetanus. Persisterende kjevesperre fører til risus sardonius (det sardoniske smilet) (11).

Sammenlignet med tidligere publiserte tilfeller av tetanus hadde vår pasient et mildere symptomforløp. Bidragende faktorer til dette kan være at hun tidligere var vaksinert mot tetanus, og at det var forholdsvis liten penetrasjon av hud på bittstedet. I en oversiktsartikkel beskrives symptomutviklingen av tetanus, hvor muskelkramper ofte dominerer den første uken, mens autonom dysfunksjon med hypotensjon, takykardi, respiratorisk besvær og hypertermi dominerer i uke to. Etersom tetanustoksinets virkning på synapsene er irreversibel, kan man først forvente klinisk bedring når nye nerveender dannes etter seks–syv uker (12). Tetanisk myokloni i diafragma, larynx og/eller farynx kan utvikle seg raskt og føre til truede luftveier. Flere studier anbefaler derfor tidlig vurdering av intubasjon og overvåkning på intensivavdeling (2, 10, 12).

Stivkrampevaksine ble innført i det norske barnevaksinasjonsprogrammet i 1952. Folkehelseinstituttet anbefaler at tidligere grunnvaksinerte, immunfriske personer får en forsterkningsdose med tetanusholdig vaksine ved sårskader dersom det er mer enn ti år siden siste vaksinasjon ved et rent sår, eller mer enn fem år ved et urent sår (3). Personer som ikke er grunnvaksinert med tre doser, bør starte eller fullføre grunnvaksinasjonen. Urene sår defineres som sår som er synlig forurensede eller som ikke renses eller revideres innenfor seks timer etter skade. Dype stikkskader vurderes også som urene. I tillegg til vaksinerings anbefaler Folkehelseinstituttet injeksjon av 250 IE HTIg som forebyggende behandling ved urene sår som ikke revideres fullstendig innen seks timer hos personer som ikke er grunnvaksinert (3).

Vår pasient var grunnvaksinert og revaksinert ni år før symptomdebut. En tverrsnittsstudie av 546 voksne fra 2016 fant at anti-tetanustoksoid-titer hadde en halveringstid på 14 år etter vaksinasjon, og forutser at 95 % av befolkningen vil være beskyttet i over 30 år etter basisvaksinasjon (13). Imidlertid er kattebitt ofte dype, og tarmen til dyr, inkludert katter, inneholder ofte *C. tetani* (2, 7). Dette taler for at dyrebitt, og spesielt kattebitt, også bør klassifiseres som urene sår uavhengig av sårets utseende, med mindre såret blir tilstrekkelig revidert innen seks timer etter skade.

Pasienten har gitt samtykke til at artikkelen blir publisert.

Forfatterne takker pasienten for hennes positive samarbeidsvilje under arbeidet med manuskriptet.

Artikkelen er fagfellevurdert.

LITTERATUR

1. Weinstein L. Tetanus. N Engl J Med 1973; 289: 1293–6. [PubMed] [CrossRef]
2. Brook I. Current concepts in the management of Clostridium tetani infection. Expert Rev Anti Infect Ther 2008; 6: 327–36. [PubMed][CrossRef]
3. Folkehelseinstituttet. Tetanusvaksine (stivkrampe) og tetanusimmunglobulin – veileder for helsepersonell. <https://www.fhi.no/nettpub/vaksinasjonsveilederen-for-helsepersonell/vaksiner-mot-de-enkelte-sykdommene/tetanusvaksinasjon-stivkrampe-og-te/> Lest 2.2.2019.
4. Crone NE, Reder AT. Severe tetanus in immunized patients with high anti-tetanus titers. Neurology 1992; 42: 761–4. [PubMed][CrossRef]
5. Srinivasan J, Sabin TD. Tetanus. I: Katirji B, Kaminski HJ, Ruff RL, red. Neuromuscular disorders in clinical practice. New York, NY: Springer Science and Business Media, 2014: 1444.
6. Montecucco C, Rossetto O, Popoff MR. Neurotoxigenic Clostridia. I: Dworkin M, Falkow S, Rosenberg E et al., red. Bacteria: Firmicutes, Cyanobacteria. New York, NY: Springer US; 2006: 679–97. (Bd. 4 i serien:

Dworkin M, Falkow S, Rosenberg E et al., red. The Prokaryotes: a handbook on the biology of bacteria. 4. utg.)

7. Wiegel J, Tanner R, Rainey FA. An Introduction to the Family Clostridiaceae. I: Dworkin M, Falkow S, Rosenberg E, et al., red. Bacteria: Firmicutes, Cyanobacteria. New York, NY: Springer US; 2006: 679–97. (Bd. 4 i serien: Dworkin M, Falkow S, Rosenberg E, et al., red. The Prokaryotes: a handbook on the biology of bacteria, 4. utg.)

8. Folkehelseinstituttet. Tetanus (stivkrampe) – veileder for helsepersonell. <https://www.fhi.no/nettpub/smittevernveilederen/sykdommer-a-a/tetanus-stivkrampe---veileder-for-h/> Lest 2.2.2019.

9. Farrar JJ, Yen LM, Cook T et al. Tetanus. *J Neurol Neurosurg Psychiatry* 2000; 69: 292–301. [PubMed][CrossRef]

10. Ergonul O, Egeli D, Kahyaoglu B et al. An unexpected tetanus case. *Lancet Infect Dis* 2016; 16: 746–52. [PubMed][CrossRef]

11. Pihlstrøm L. Det sardoniske smil. *Tidsskr Nor Legeforen* 2011; 131: 2500–3. [PubMed][CrossRef]

12. Gibson K, Bonaventure Uwineza J, Kiviri W et al. Tetanus in developing countries: a case series and review. *Can J Anaesth* 2009; 56: 307–15. [PubMed][CrossRef]

13. Hammarlund E, Thomas A, Poore EA et al. Durability of vaccine-induced immunity against tetanus and diphtheria toxins: A cross-sectional analysis. *Clin Infect Dis* 2016; 62: 1111–8. [PubMed][CrossRef]

Publisert: 30. oktober 2019. *Tidsskr Nor Legeforen*. DOI: 10.4045/tidsskr.18.0987

Mottatt 29.12.2018, første revisjon innsendt 18.4.2019, godkjent 16.9.2019.

© Tidsskrift for Den norske legeforening 2026. Lastet ned fra tidsskriftet.no 25. juni 2026.