



Suturtråd i luftveiene

MEDISINEN I BILDER

OLE H. MYRDAL

omyrda@ous-hf.no
Lungeavdelingen
Oslo universitetssykehus, Rikshospitalet
Ole H. Myrdal er spesialist i indremedisin og i lungesykdommer.
Forfatteren har fylt ut ICMJE-skjemaet og oppgir ingen interessekonflikter.

ARVE SUNDSET

Lungeavdelingen
Oslo universitetssykehus, Rikshospitalet
Arve Sundset er spesialist i indremedisin og i lungesykdommer og er overlege.
Forfatteren har fylt ut ICMJE-skjemaet og oppgir ingen interessekonflikter.

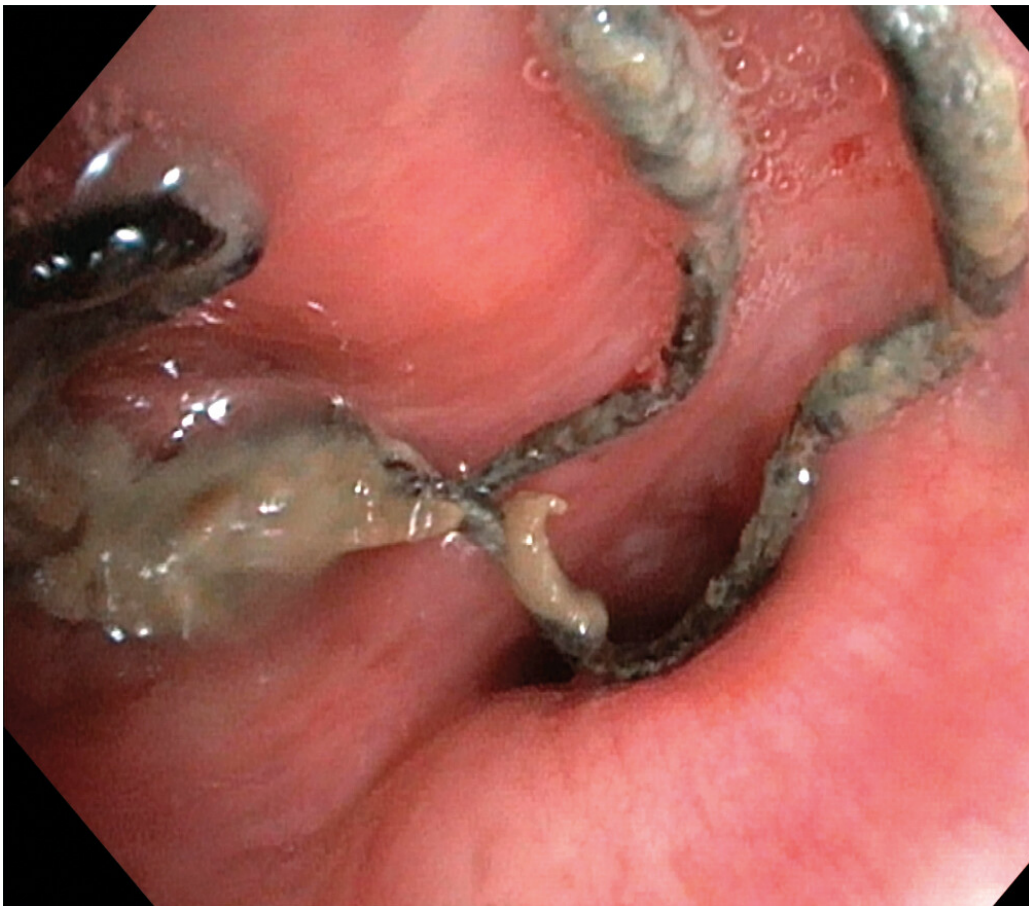TROND MOGENS AALØKKEN

Radiologisk avdeling
Oslo universitetssykehus, Rikshospitalet
Trond Mogens Aaløkken er spesialist i radiologi og er overlege.
Forfatteren har fylt ut ICMJE-skjemaet og oppgir ingen interessekonflikter.

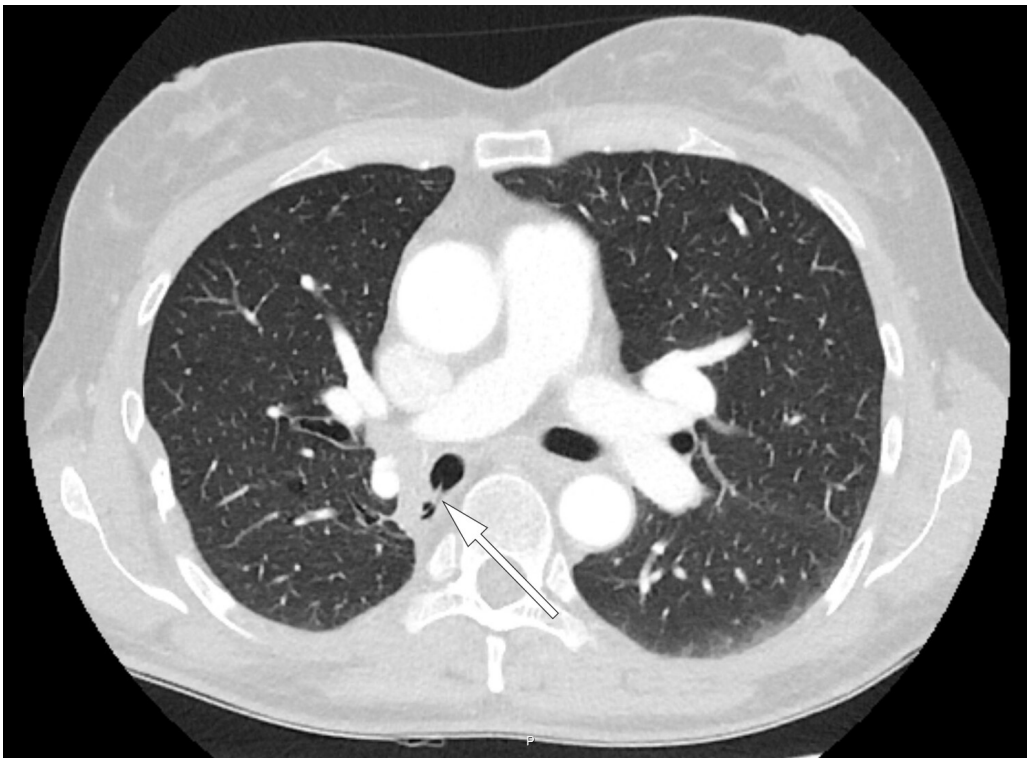
AUDHILD HJALMARSEN

Lungemedisinsk avdeling
Universitetssykehuset Nord-Norge
og
Institutt for klinisk medisin
Norges arktiske universitet – Universitetet i Tromsø
Audhild Hjalmarsen er spesialist i indremedisin og i lungesykdommer, overlege og
førstemanuensis.
Forfatteren har fylt ut ICMJE-skjemaet og oppgir ingen interessekonflikter.

På bildet, tatt ved bronkoskopi, ses suturmateriale og purulent slim som ligger endobronkialt, nær ostiet for det apikale underlappssegment på høyre side.



Pasienten er en kvinne i 50-årene. Som barn ble hun operert med partiell høyresidig underlappsektomi. Man lot det apikale underlappssegmentet stå igjen, og det ble brukt ikke-resorberbar tråd. Etter operasjonen har hun hatt tilbakevendende nedre luftveisinfeksjoner, alt fra bronkitt til pneumoni. Forut for den aktuelle bronkoskopian ble det gjort CT thorax som avdekket abscessutvikling (CT-bilde). Ved utredning fant man ingen underliggende immunsvikt eller andre forklaringer på infeksjonstendensen. Hun røyker daglig, men har ingen obstruktiv lungesykdom. Suturmaterialet som ble avdekket ved bronkoskopi var i retrospekt synlig på CT thorax-bildet, men kunne muligens mistolkes som sekret i luftveiene.



Suturmateriale er som et fremmedlegeme og fremmer dannelse av en biofilm og bakteriekolonisering. Dette er høyst sannsynlig årsaken til gjentatte pneumonier og utviklingen av lungeabscess (1). De synlige suturene lot seg fjerne med tang bronkoskopisk. Prosedyren ble gjort først etter at pasienten hadde gjennomført langvarig antibiotikabehandling. Selv om det hadde gått mer enn 40 år siden operasjonen fant sted, var ikke suturmaterialet brutt ned. I litteraturen har vi funnet bare få rapporter om fjerning av aspirert fremmedlegeme med tilsvarende tidsspenn fra aspirasjon til fjerning (2). I disse tilfellene har indikasjonen for utredningen vært tilbakevendende pneumonier, slik som hos vår pasient. Det vi kan lære av kasuistikken, er at hos pasienter med gjentatte nedre luftveisinfeksjoner av ukjent årsak bør man vurdere CT thorax og bronkoskopi.

Artikkelen er fagfellevurdert.

Pasienten har samtykket til at artikkelen blir publisert.

LITTERATUR

1. al-Majed SA, Ashour M, al-Mobeireek AF et al. Overlooked inhaled foreign bodies: late sequelae and the likelihood of recovery. *Respir Med* 1997; 91: 293–6. [PubMed][CrossRef]
 2. Kogure Y, Oki M, Saka H. Endobronchial foreign body removed by rigid bronchoscopy after 39 years. *Interact Cardiovasc Thorac Surg* 2010; 11: 866–8. [PubMed][CrossRef]
-

Publisert: 8. august 2019. Tidsskr Nor Legeforen. DOI: 10.4045/tidsskr.19.0089

Mottatt 29.1.2019, første revisjon innsendt 22.4.2019, godkjent 3.5.2019.

© Tidsskrift for Den norske legeforening 2023. Lastet ned fra tidsskriftet.no 1. desember 2023.