

---

# Postoperativt lungeødem forårsaket av øvre luftveisobstruksjon

---

## KORT KASUISTIKK

INGVILD HARAM STIGE

ingvild@stige.net

Anestesiavdelingen

Molde sjukehus

Ingvild Haram Stige er lege i spesialisering.

Forfatteren har fylt ut ICMJE-skjemaet og oppgir ingen interessekonflikter.

SIGURD TORVIK HEIAN

Anestesiavdelingen

Molde sjukehus

Sigurd Torvik Heian er spesialist i anesthesiologi og overlege.

Forfatteren har fylt ut ICMJE-skjemaet og oppgir ingen interessekonflikter.

THOMAS ALEXANDER BREMNES

Radiologisk avdeling

Molde sjukehus

Thomas Alexander Bremnes er lege i spesialisering.

Forfatteren har fylt ut ICMJE-skjemaet og oppgir ingen interessekonflikter.

---

**Lungeødem generert av negativt trykk er en sjelden tilstand, men kan være svært alvorlig. Det kan oppstå under tilsynelatende ukompliserte forhold.**

En tidligere hjerte- og lungefrisk mann i 30-årene ble innlagt med magesmerter. Videre undersøkelser ga mistanke om akutt appendisitt, og pasienten ble satt på operasjonsprogrammet for appendektomi. Som barn

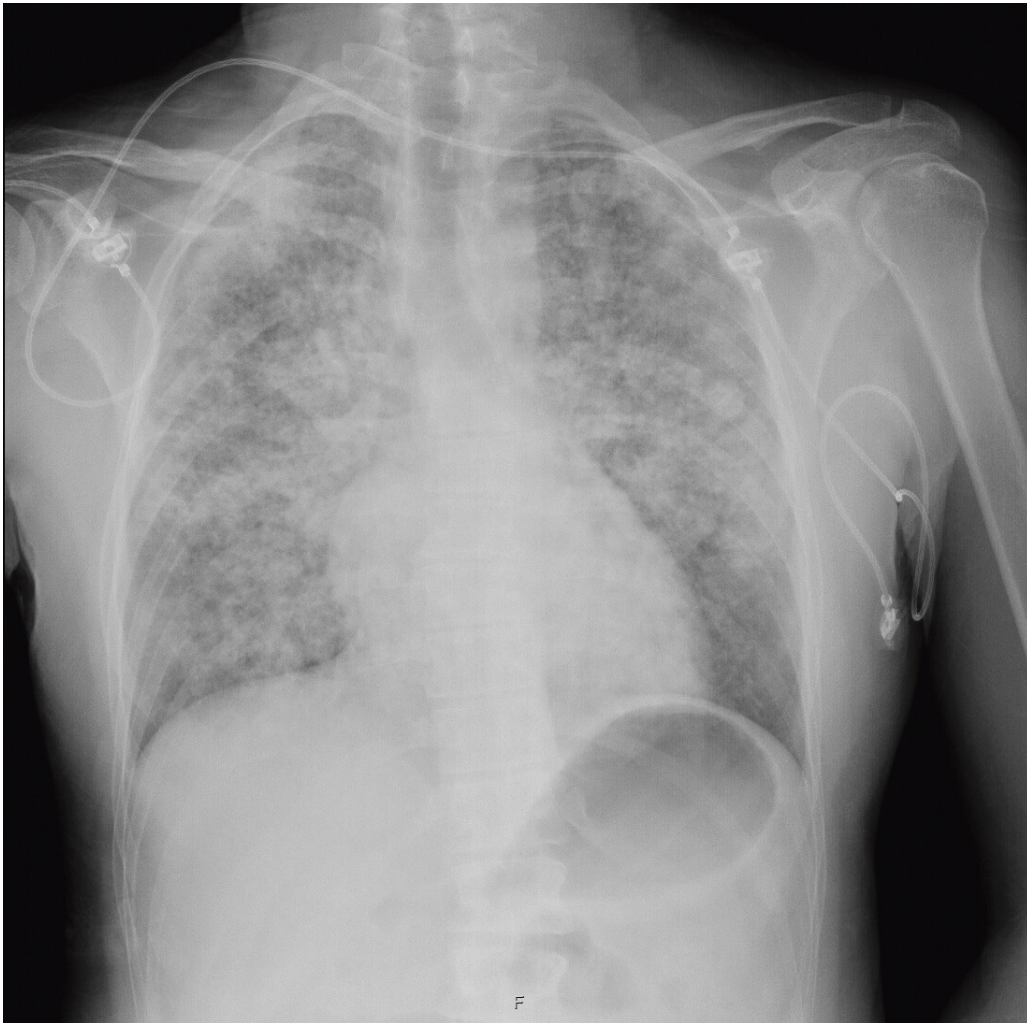
hadde han hatt flere narkoser uten komplikasjoner, men hans mor anførte at han brukte lang tid på å våkne.

Narkosen ble gjennomført på vanlig måte, og appendektomien foregikk ukomplisert. Etter avsluttet operasjon våknet pasienten brått og hostet som tegn på at endotrakealtuben irriterte. Han pustet svært anstrengt, men trakk pusten dypt på kommando flere ganger og strakk hånden mot tuben. Pasienten hadde imidlertid ikke åpnet øynene og heller ikke gitt adekvat kontakt foruten å trekke pusten på kommando. Han ble likevel vurdert som tilstrekkelig våken og ble derfor ekstubert.

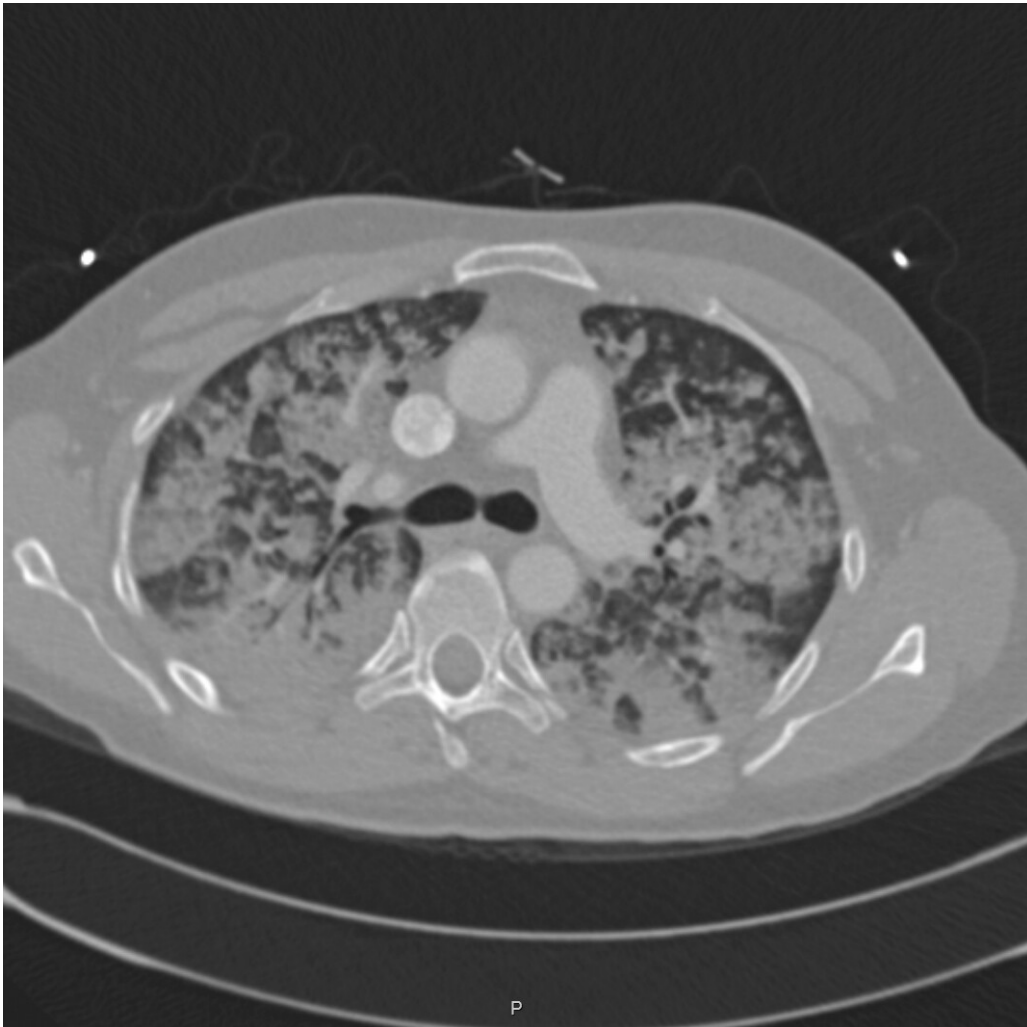
Etter ekstubasjonen sluttet pasienten å puste og trakk heller ikke pusten på kommando. Pasienten ble oksygenert via maske med svelgtube, men til tross for tohåndsgrep lyktes det ikke å etablere fri luftvei og ventilere pasienten. Han fikk gradvis fallende oksygenmetning, og det ble besluttet at han måtte intuberes på nytt. Reintubasjonen var ukomplisert, men ved auskultasjon hørtes rikelig med grove knatrelyder over begge lunger samt ekspiratorisk piping.

Før neste ekstubasjonsforsøk hadde pasienten pustet selv i 20 minutter ved hjelp av gassanestesi med 100 % oksygen. Han våknet sakte til, klemte i hendene på kommando, men åpnet ikke øynene. Blodtilblandet skum i tuben og blankt sekret fra svelget ble sugd opp før ekstubasjon. I etterkant av ekstubasjonen brukte pasienten aksessorisk hjelpemuskulatur og pustet langsomt. Han fikk derfor 0,2 mg nalokson, som hjalp noe på respirasjonsfrekvensen. Det var fremdeles mye knatring og slimlyder bilateralt ved auskultasjon, men pasienten hadde akseptabel oksygenmetning og ble sendt til overvåkningsavdelingen.

To timer postoperativt ble vakthavende anestesilege varslet fordi pasienten hadde fallende oksygensaturasjon til tross for at han hadde våknet mer til. Ved undersøkelse var han påfallende blek, hadde overflatisk langsom respirasjon og økende grad av knatrelyder over hele lungeflatene bilateralt. Han var afebril og tørr i huden, sirkulatorisk stabil, og det var ikke mistanke om overvæsking. Pasienten selv følte seg ikke tung i pusten og benektet å ha smerter. Blodgass viste hypoksi med  $pO_2$  8,7 kPa (11,0–14,0 kPa), til tross for 10 l/min oksygen via maske og respiratorisk acidose med pH 7,29 (7,35–7,45) og  $pCO_2$  7,1 kPa (4,5–6,0 kPa). Laktatverdien var normal. Røntgen thorax viste funn forenlig med akutt lungeødem (figur 1). Med bakgrunn i at pasienten var hjerte- og lungefrisk i utgangspunktet, ble det likevel tatt CT thorax for å utelukke andre årsaker til akutt respirasjonssvikt. Denne bekreftet diagnosen, med uttalt lungeødem (figur 2).



**Figur 1** Røntgen thorax tatt postoperativt viser utbredte fortetninger i begge lunger, forenlig med akutt lungeødem.



**Figur 2** CT thorax viser uttalte mattglassfortetninger i alle lungelapper som delvis konfluerer som ved akutt lungeødem.

Det ble startet opp behandling med kontinuerlig luftveisovertrykk (CPAP). Denne behandlingen ble videreført intermitterende gjennom de to påfølgende døgn. Det ble også gitt små doser furosemid.

Pasienten responderte godt på behandlingen, men hadde behov for oksygentilførsel også neste dag. Røntgen thorax viste fremdeles fortetninger på lungene ved utskrivning fjerde postoperative dag, men han var da fullt mobilisert og uten respiratorisk besvær. Han kom tilbake til kontroll etter en måned, og var da i fin form. Røntgen thorax viste fullstendig tilbakegang av lungefortetningene. Ut fra den noe kompliserte oppvåkningen med en periode med ufri luftvei ble det konkludert med at pasienten hadde pådratt seg lungeødem generert av negativt trykk (NPPE).

---

## Diskusjon

Dette er en sjelden, men alvorlig komplikasjon etter øvre luftveisobstruksjon (1). Insidensen angis å være 0,05–0,1 % av alle anestesier (2, 3), men betraktelig hyppigere i etterkant av larynxspasme (4).

Hovedmekanismen antas å være at kraftig inspiratorisk anstrengelse mot øvre luftveisobstruksjon vil kunne generere et svært negativt intrapleuralt trykk. Dette negative trykket øker fylningen til hjertet (preload), samtidig som den motstanden hjertet pumper mot (afterload) øker. Den store trykkgradienten vil dermed trekke væske fra lungekapillærene og over i lungeinterstitiet og videre til alveolene og dermed kunne gi lungeødem (5–7).

Lungeødem generert av negativt trykk har vært beskrevet helt tilbake til 1927, da det ble utført eksperimentelle forsøk på hunder som ble påført økt luftveismotstand (8). Siden forekomsten er lav, vil man som kliniker likevel sjelden oppleve tilstanden. Behandlingen er primært å gjenopprette frie luftveier, overtrykksventilasjon, eventuelt diuretika og betaagonister (5–7). I ekstreme tilfeller må behandlingen intensiveres med nervromuskulær blokade, bukleie og ekstrakorporal membranoksygenering (ECMO) (7).

Pasienten i denne kasuistikken hadde et moderat forløp, hvor det ikke ble nødvendig med uttalt intensivbehandling. De postoperative komplikasjonene ble etter alt å dømme utløst av en situasjon med ufrie luftveier etter oppvåkning, og vi har ikke funnet forhold eller sykdomstilstander hos pasienten som direkte har bidratt til lungeødemet. Det er ikke evidens for at bestemte intervensjoner forebygger denne typen lungeødem, men det å unngå larynxspasme skal kunne redusere risikoen. Slik sett kan man vurdere å gi topisk bedøvelse med for eksempel lidokain i stemmespalten før oppvåkning ved neste anestesi (5). I tillegg bør man igjen vektlegge skånsom oppvåkning og god smertelindring samt ekstubasjon i våken fase.

---

## LITTERATUR

1. Lindenskov PH, Hanem S, Sponheim S. Etter inspiratorisk stridor følger lungeødem—nok en fallgrube for en anestesilog. Tidsskr Nor Lægeforen 2002; 122: 2184 - 6. [PubMed]
2. McConkey PP. Postobstructive pulmonary oedema—a case series and review. Anaesth Intensive Care 2000; 28: 72 - 6. [PubMed]
3. Deepika K, Kenaan CA, Barrocas AM et al. Negative pressure pulmonary edema after acute upper airway obstruction. J Clin Anesth 1997; 9: 403 - 8. [PubMed][CrossRef]
4. Visvanathan T, Kluger MT, Webb RK et al. Crisis management during anaesthesia: laryngospasm. Qual Saf Health Care 2005; 14: e3. [PubMed][CrossRef]
5. Bhaskar B, Fraser JF. Negative pressure pulmonary edema revisited: Pathophysiology and review of management. Saudi J Anaesth 2011; 5: 308 - 13. [PubMed][CrossRef]
6. Lemyze M, Mallat J. Understanding negative pressure pulmonary edema. Intensive Care Med 2014; 40: 1140 - 3. [PubMed][CrossRef]
7. Bhattacharya M, Kallet RH, Ware LB et al. Negative-pressure pulmonary edema. Chest 2016; 150: 927 - 33. [PubMed][CrossRef]

8. Moore RL, Binger CA. The response to respiratory resistance: A comparison of the effects produced by partial obstruction in the inspiratory and expiratory phases of respiration. *J Exp Med* 1927; 45: 1065 - 80.  
[PubMed][CrossRef]

---

Publisert: 16. november 2018. Tidsskr Nor Legeforen. DOI: 10.4045/tidsskr.18.0139

Mottatt 9.2.2018, første revisjon innsendt 19.6.2018, godkjent 8.10.2018.

© Tidsskrift for Den norske legeforening 2026. Lastet ned fra tidsskriftet.no 17. juni 2026.