



Et spedbarn med kul på halsen

MEDISINEN I BILDER

SVERRE MORTEN ZAHL

sverre.morten.zahl@helse-mr.no

Sverre Morten Zahl (f. 1980) er lege i spesialisering ved Øre-nese-halsavdelinga, Ålesund sjukehus. Forfatter har fylt ut ICMJE-skjemaet og oppgir ingen interessekonflikter.

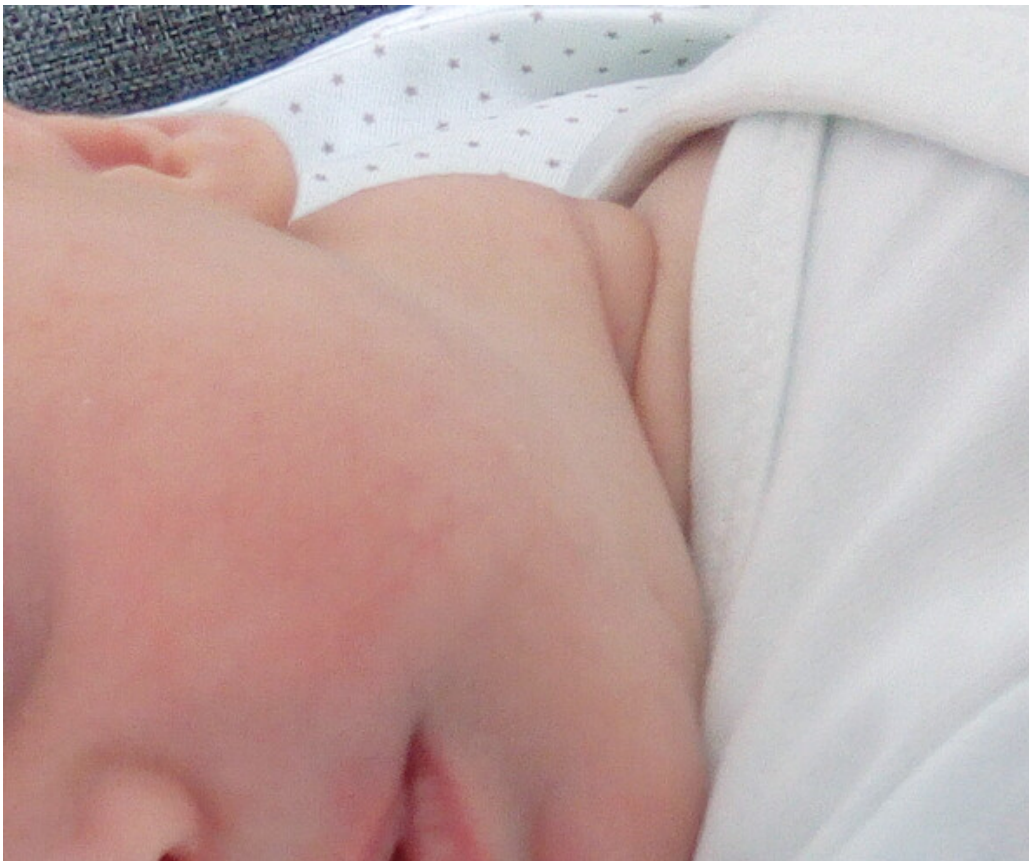CAMILLA JØSOK NYBØ

Camilla Jøsok Nybø (f. 1984) er lege i spesialisering ved Avdeling for patologi, Ålesund sjukehus. Forfatter har fylt ut ICMJE-skjemaet og oppgir ingen interessekonflikter.

KAREN REISTAD SALBERG

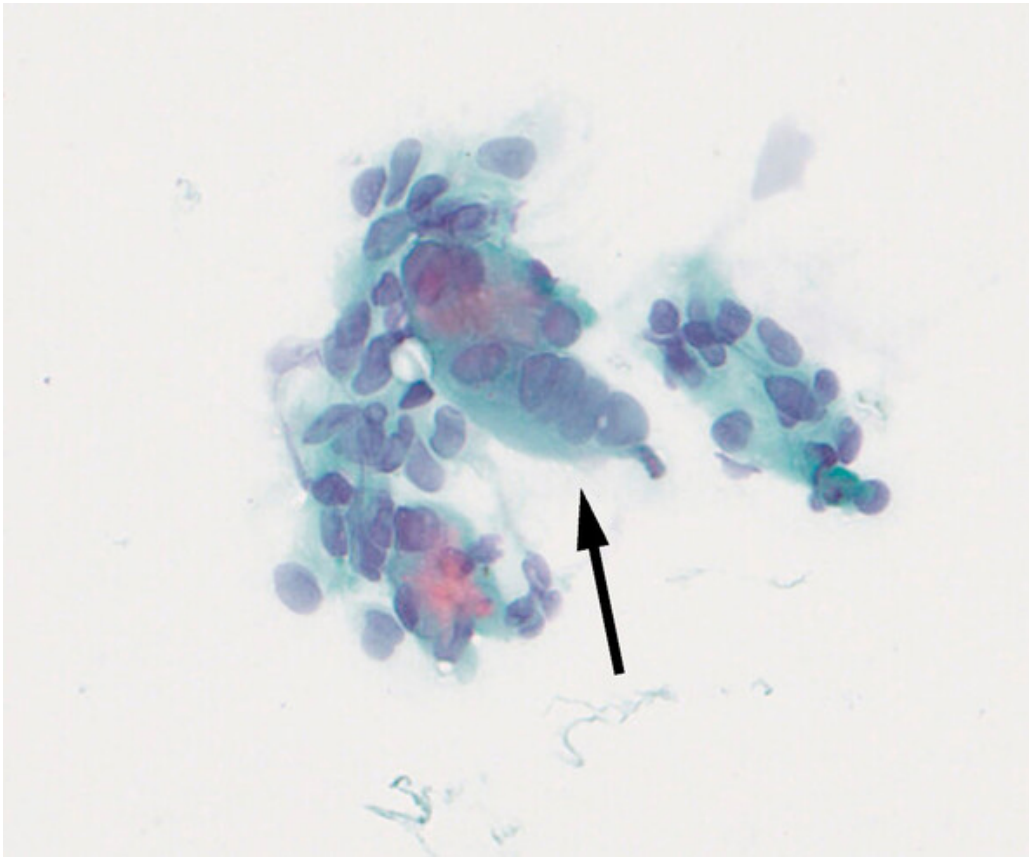
Karen Reistad Salberg (f. 1967) er spesialist i radiologi og overlege ved Avdeling for radiologi, Ålesund sjukehus. Forfatter har fylt ut ICMJE-skjemaet og oppgir ingen interessekonflikter.

Knute i halsmuskulaturen hos nyfødte (fibromatosis colli) er en relativt sjelden tilstand som oftest oppdages før seks ukers alder. Tumoren forekommer hyppigst hos gutter (1). Etiologien er ukjent, men traume (muskelruptur, blødning, iskemi) i forbindelse med fødselen er foreslått som årsak. Differensialdiagnoser kan være halscyster, lymfadenitt (f.eks. tuberkuløs) og andre benigne og maligne tumorer. Kombinasjonen av den typiske sykehistorien, ultralydfunn (2) og cytologi (3) gir den endelige diagnosen. Prognosen er god. Kulen forsvinner som regel spontant i løpet av første leveår. Noen anbefaler fysioterapi for å hindre en varig kontraktur av m. sternocleidomastoideus (1).



I den aktuelle sykehistorien oppsøkte foreldrene til en knapt to uker gammel gutt legevakten etter å ha oppdaget en stor kul på halsen. Fødselen var induisert nesten to uker over termin, og han måtte forløses med vakuume ekstraktor grunnet protraisert forløp. Han ble henvist til ultralyd av halsen og til øre-nese-hals-poliklinikk.

Ti dager senere ble han undersøkt ved øre-nese-hals-poliklinikk. Det ble funnet en drøyt 3 cm stor, avlang oppfylning på venstre side av halsen, beliggende lateralt for øvre del av m. sternocleidomastoideus. Den virket fast, velavgrenset og ikke øm. Han hadde tilsynelatende god bevegelighet i nakken og ingen torticollis. Det var ellers normale funn, og han var i god allmenntilstand.



Ultral lyd av halsen viste en venstresidig tumor på 1,6 × 3,2 cm, velavgrenset og lavekkoisk. Finnålsaspirasjonscytologi viste spolfornede celler med ovale kjerner med et finfordelt nukleokromatin og med en cytoplasmaende på én eller begge sider av kjernen. På histologibildet ser vi multinukleære celler med et rikelig, lyst cytoplasma som kan representere multinukleære muskelceller (svart pil).

Pasientens pårørende har gitt samtykke til at artikkelen blir publisert.

LITTERATUR

1. Wei JL, Schwartz KM, Weaver AL et al. Pseudotumor of infancy and congenital muscular torticollis: 170 cases. *Laryngoscope* 2001; 111: 688 - 95. [PubMed][CrossRef]
2. Crawford SC, Harnsberger HR, Johnson L et al. Fibromatosis colli of infancy: CT and sonographic findings. *AJR Am J Roentgenol* 1988; 151: 1183 - 4. [PubMed][CrossRef]
3. Pereira S, Tani E, Skoog L. Diagnosis of fibromatosis colli by fine needle aspiration (FNA) cytology. *Cytopathology* 1999; 10: 25 - 9. [PubMed][CrossRef]

Publisert: 17. april 2018. Tidsskr Nor Legeforen. DOI: 10.4045/tidsskr.17.0939

Mottatt 30.10.2017, første revisjon innsendt 25.1.2018, godkjent 12.2.2018.

© Tidsskrift for Den norske legeforening 2023. Lastet ned fra tidsskriftet.no 4. juni 2023.