
Perikarditt hos et nyfødt barn

MEDISINEN I BILDER

SUCCORA OLIVIA NORDIN

Barne- og ungdomsklinikken

Akershus universitetssykehus

Succora Olivia Nordin (f. 1981) er lege i spesialisering.

Forfatter har fylt ut ICMJE-skjemaet og oppgir ingen interessekonflikter.

HILDE MJELL DONKOR

Barne- og ungdomsklinikken

Akershus universitetssykehus

Hilde Mjell Donkor (f. 1981) er lege i spesialisering.

Forfatter har fylt ut ICMJE-skjemaet og oppgir ingen interessekonflikter.

VEGARD BRUUN WYLLER

Barne- og ungdomsklinikken

Akershus universitetssykehus

Institutt for klinisk medisin

Universitetet i Oslo

Vegard Bruun Wyller (f. 1972) er spesialist i barnesykdommer, overlege og professor.

Forfatter har fylt ut ICMJE-skjemaet og oppgir ingen interessekonflikter.

TERESA FARSTAD

Barne- og ungdomsklinikken

Akershus universitetssykehus

Teresa Farstad (f. 1953) er spesialist i barnesykdommer og overlege.

Forfatter har fylt ut ICMJE-skjemaet og oppgir ingen interessekonflikter.

ARNE BORTHNE

Avdeling for bildediagnostikk
Akershus universitetssykehus
Institutt for klinisk medisin
Universitetet i Oslo

Arne Borthne (f. 1950) er spesialist i radiologi, overlege og professor.
Forfatter har fylt ut ICMJE-skjemaet og oppgir ingen
interessekonflikter.

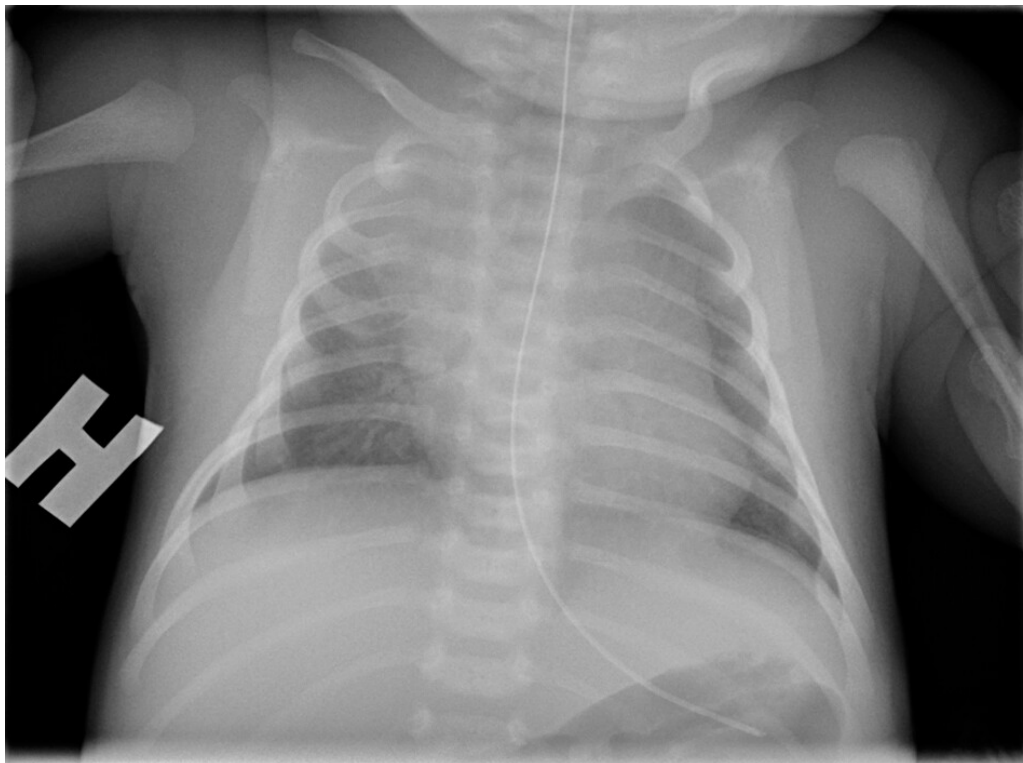
ATLE MOEN

Nyfødtintensiv avdeling
Oslo universitetssykehus, Rikshospitalet
Atle Moen (f. 1962) er spesialist i barnesykdommer og overlege.
Forfatter har fylt ut ICMJE-skjemaet og oppgir ingen
interessekonflikter.

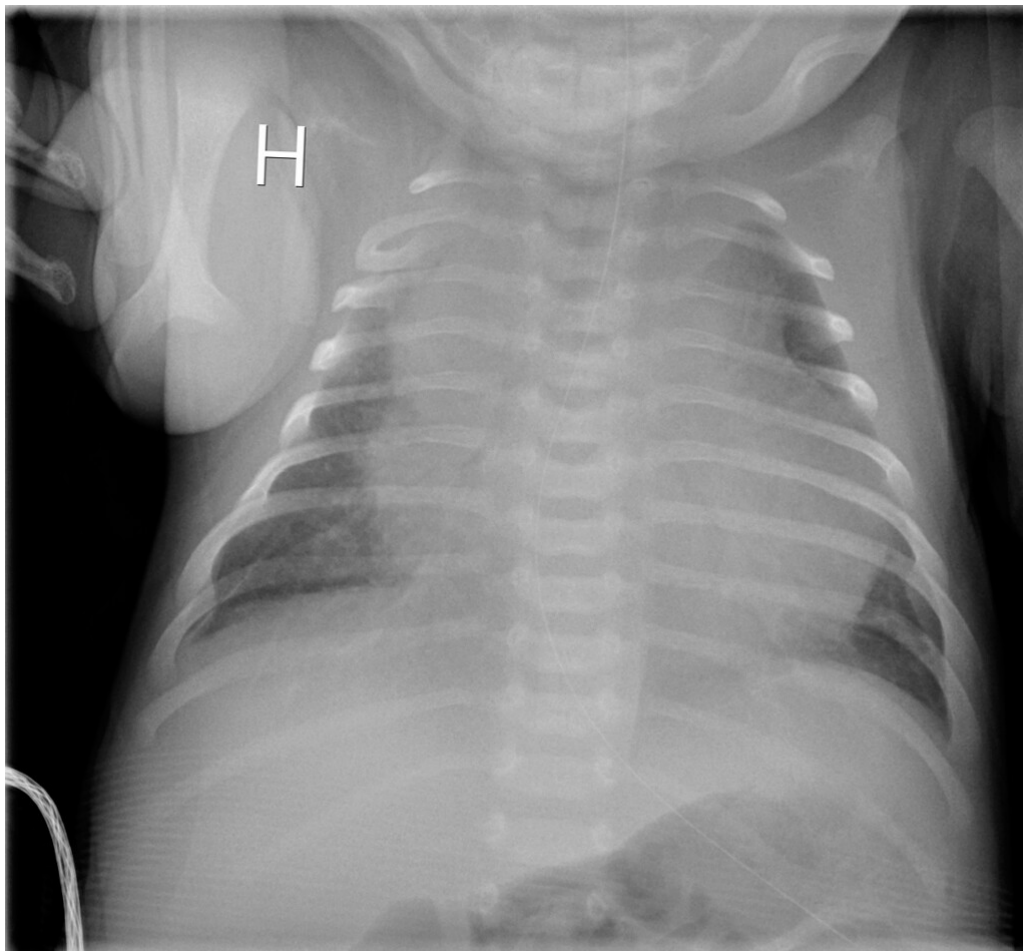
ANNE LEE SOLEVÅG

a.l.solevag@medisin.uio.no
Barne- og ungdomsklinikken
Akershus universitetssykehus
Anne Lee Solevåg (f. 1977) er spesialist i barnesykdommer og
seksjonsoverlege.
Forfatter har fylt ut ICMJE-skjemaet og oppgir ingen
interessekonflikter.

Perikarditt med gule stafylokokker er beskrevet hos voksne (1) og barn (2).
Kardiale manifestasjoner av bakteriemi med gule stafylokokker er imidlertid
sjelden blant friske immunkompetente barn uten sentrale katetre (2).



En 14-dager gammel lett prematur gutt ble innlagt grunnet redusert matinntak og mindre spontanbevegelse av høyre arm. Klinisk undersøkelse ga upåfallende funn, bortsett fra asymmetrisk spontanbevegelse av armene. C-reaktivt protein (CRP) var 29 mg/l (< 5 mg/l), og det var normale b-leukocytter. Røntgen thorax var upåfallende (bilde 1). Dagen etter innleggelsen ga MR mistanke om bløtvevsinfeksjon langs høyre thoraxvegg, og man startet med ampicillin og gentamycin intravenøst. Barnet hadde ikke feber. Senere på dagen steg CRP til 60 mg/l, og ultralyd av brystveggen viste høyresidig subkutan inflammasjon. Det var ingen synlige inflammasjonstegn i overliggende hud, men gutten var uttalt irritabel og smertepåvirket. Klindamycin ble da lagt til opprinnelig antibiotikaregime for å dekke for nekrotiserende fasciitt.



Dag 3 brukte barnet armene sidelikt, og allmenntilstanden var god. CRP steg til 170 mg/l og det vokste gule stafylokokker i blodkultur. Dag 6 ble det observert lett påskyndet respirasjon med normal SpO₂. Røntgen thorax viste betydelig breddeforøket hjerteskygge (bilde 2). CRP var da 90 mg/l. Ekkokardiografi viste perikardvæske med preg av pretamponade. Han hadde imidlertid normalt middelblodtrykk på 60 mm Hg og normal hjerterefrekvens på 150–160/min. Kapillærfyllningstid ble ikke målt, men barnet var klinisk velsirkulert ved overflytning til regionssykehuset, hvor det ble utført ultralydveiledet tapping av perikardvæske. Det var oppvekst av gule stafylokokker i perikardvæsken.

Pasienten vår hadde fått seks dagers antibiotikabehandling ved forverring av tilstanden, og symptomene på kardial gjennombruddsinfeksjon var beskjedne.

Det var ingen holdepunkter for immunsvikt. I dag, ett år etter, er gutten helt frisk.

Pasientens foresatte har gitt samtykke til at artikkelen med røntgenbilder blir publisert.

LITTERATUR

1. Browatzki M, Borst MM, Katus HA et al. Purulent pericarditis and pleural empyema due to *Staphylococcus aureus* septicemia. *Int J Cardiol* 2006; 107: 117 - 8. [PubMed][CrossRef]

2. Onyema CO, Okomo U, Garba D et al. Staphylococcal purulent pericarditis in a malnourished Gambian child: a case report. *Int J Cardiol* 2007; 119: 392 - 4. [PubMed][CrossRef]

Publisert: 5. mars 2018. Tidsskr Nor Legeforen. DOI: 10.4045/tidsskr.17.0555

Mottatt 23.6.2017, første revisjon innsendt 8.12.2017, godkjent 18.1.2018.

Opphavsrett: © Tidsskriftet 2026 Lastet ned fra tidsskriftet.no 19. juni 2026.