

Les mer om ...

I DETTE NUMMERET

Fastlegereformen



Proessen frem mot fastlegeordningen har vært lang og kronglete, men nå går startskuddet. Skaper ordningen et nytt og unødvendig byråkrati? Gjør fastlegereformen noe med allmenmedisinens faglige innhold?

Nølende inn i fastlegeordningen

Populasjonsansvaret i fastlegeordningen – blir vi annerledes leger etter 1.6.?

Nær 4000 fastleger på startstreken

Fastlegereformen er etablert

Tobakk ...

– Arbeidet mot røyking stopper opp fordi det skorter på politisk vilje til å ta virkemidlene i bruk, sier Karl Erik Lund. At røyking øker risikoen for koronar hjertesykdom er velkjent, men verdt å minne om i anledning Verdens røykfrie dag.

Røyking og koronar hjertesykdom

Røykekutter på politikerjakt

... og alkohol

Mens arbeidet mot røyking er blitt en naturlig del av legers hverdag, er pasientenes alkoholbruk langt sjeldnere diskutert.

Og verdens alkoholfrie dag, hvor ble det av den?

Legevakt

Evalueringen av en interkommunal legevakt i Arendal viser at to av tre pasienter er godt fornøyd med ordningen som omfatter 80 % av befolkningen i Aust-Agder.

Legevakten i Arendal – en ny modell for interkommunal legevakt

Medisinstudenter i utlandet

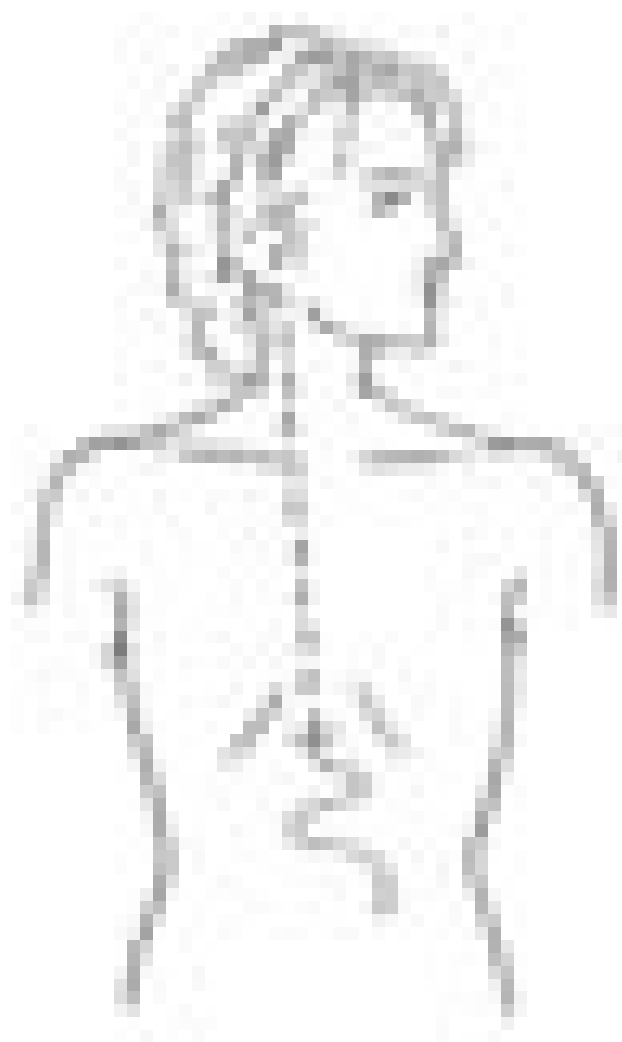
Antall norske medisinstudenter i utlandet er femdoblet i løpet av 1990-årene, og de fleste planlegger å vende hjem. Personlighetsmessig virker utenlandsstudentene mer robuste enn de som studerer medisin i Norge, men de røyker vesentlig mer og har en høyere alkoholrisiko.

Norske medisinstudenter i utlandet

Norske medisinstudenter i utlandet – bakgrunn, studieinnsats og tilfredshet

Norske medisinstudenter i utlandet – karriereplaner, personlighet, røyking og alkoholbruk

Normaltrykks- hydrocephalus



Kombinasjonen demens, gangvansker og urininkontinens kan skyldes økt mengde cerebrospinalvæske intracerebralt med normalt intrakranielt trykk. Slik normaltrykkshydrocephalus kan behandles med shuntoperasjon.

Normaltrykkshydrocephalus

Operativ behandling av normaltrykkshydrocephalus

Osteomyelitt hos barn

Hos små barn med mistenkt osteomyelitt vil vanligvis magnetisk resonanstomografi supplert med scintigrafi gi en sikker diagnose. Før behandling bør det om mulig gjøres nålebiopsi.

Akutt osteomyelitt hos små barn – en diagnostisk utfordring

Publisert: 30. mai 2001. Tidsskr Nor Legeforen.

© Tidsskrift for Den norske legeforening 2026. Lastet ned fra tidsskriftet.no 24. juni 2026.