

---

# Clusterhodepine – klinikk, patofysiologi og behandling

---

## DIAGNOSTIKK OG BEHANDLING

ROLF SALVESEN

Email: [rolf.salvesen@c2i.net](mailto:rolf.salvesen@c2i.net)

Nordland Sentralsykehus

8092 Bodø

Nevrologisk avdeling

---

Clusterhodepine rammer i underkant av en promille av befolkningen, i alt vesentlig menn.

Tilstanden kjennetegnes ved hyppige anfall med meget sterke smerter lokalisert i og rundt ett øye, ledsaget av konjunktival injeksjon og tåreflod på dette øyet samt tetthet i neseboret på samme side, ofte også av et Horners syndrom. Alle symptomer er strikt unilaterale og opptrer i anfall som varer mellom 15 minutter og tre timer og opptrer fra en til åtte ganger per døgn i en periode på fra uker til måneder, etterfulgt av komplett remisjon. Etter en smertefri periode av varierende varighet vil et tilsvarende mønster gjenta seg.

Patofysiologien diskuteres med vekt på nyere resultater, som indikerer at dysfunksjon i hypothalamus spiller en sentral rolle.

Sumatriptaninjeksjon eller oksygeninhalasjon kuperer oftest anfallene effektivt. De mest anvendte profylaktiske midler er verapamil, litium og steroider.

---

I Parma i Italia ble 0,82 % av befolkningen henvist til et hodepinesenter for clusterhodepine (1). Blant 18 år gamle mannlige rekrutter i Sverige ble prevalensen anslått til 0,9 promille (2). Disse tall indikerer at vi har ca. 4 000 norske pasienter med syndromet. Det er en betydelig overvekt av menn i de fleste pasientmaterialer, kanskje så mye som 5 : 1 (3). Tilstanden kan debutere i alle aldre, gjennomsnittlig skjer det ved ca. 30 års alder.

---

## Symptomer og funn

Kardinalsymptomet er anfallsvis meget sterk smerte lokalisert i og rundt ett øye. Pasienten vil ofte vandre hvileløst omkring. Kvinnelige pasienter uttrykker gjerne at smertene er verre enn fødselsrier. Anfallet varer fra 15 minutter til tre timer og opptrer oftest fra en til tre ganger per døgn, unntaksvis opp mot åtte ganger i døgnet. Under anfallet vil man oftest observere uttalt konjunktival injeksjon på den smertefulle siden, ledsaget av unilateral tåreflod og nesetetthet. En del pasienter har et Horners syndrom med miose og ptose på den smertefulle siden.

Slike anfallet opptrer daglig eller flere ganger daglig i en periode på uker til få måneder, etterfulgt av full remisjon som varer i uker til flere år, før det ovenforbeskrevne mønster gjentar seg. Det intermitterende forløp har gitt tilstanden navnet clusterhodepine. 10 – 15 % av pasientene mangler remisjoner og har derfor kronisk clusterhodepine (3).

---

## Patofysiologi

### Er dette en vaskulær hodepine?

Det finnes bare én rapport om cerebral angiografi under et anfall med clusterhodepine (4). I denne beskrives en innsnevring av a. carotis interna i dens ekstradurale forløp distalt i og like kranialt for den beinete carotiskanal. Forfatterne mente at denne innsnevring kunne skyldes et ødem i karveggen. Det utgjorde dermed også en mulig forklaring på det partielle Horners syndrom som sees hos mange pasienter, idet et slikt ødem vil kunne affisere det sympatiske nervepleksus i arterieveggen. Imidlertid oppstod dette anfallet etter at angiografien var påbegynt, og kritikerne hevder derfor at de beskrevne funn kan oppfattes som en kontrastmiddelreaksjon.

Senere har MR-angiografi under spontane anfallet vist en dilatasjon av a. ophthalmica på smertesiden med normalt kaliber av a. carotis interna (5). Dilatasjonen gikk tilbake umiddelbart etter anfallet, og observasjonen kunne reproduseres under og etter ytterligere ett anfall.

Dahl & Russel fant med transkranial dopplerundersøkelse at blodstrømhastigheten i a. cerebri media falt signifikant på begge sider under anfallet, mest på symptomsiden (6). Målinger med SPECT-teknikk etter inhalasjon av Xenon 133 viste ingen endring i den cerebrale blodgjennomstrømning. Funnet ble derfor oppfattet som uttrykk for vasodilatasjon under anfallet, mest på symptomsiden.

### Smerten er mediert via aktivering av nervus trigeminus

CGRP (kalsitonin genrelatert peptid) er et neuropeptid som frisettes fra trigeminusnerven når disse aktiveres. Nivået av CGRP i v. jugularis externa på smertesiden er betydelig forhøyet under typiske anfallet med clusterhodepine (7),

og normaliseres etter behandling med sumatriptan. VIP (vasoaktivt intestinalt peptid) øker under anfall som indikasjon på økt aktivitet også i parasympatiske nervefibrer (7). Nevropeptid Y, som er en sympatikusmarkør, øker derimot ikke.

### **Kan kasuistikker kaste lys over patofysiologien?**

Der finnes flere rapporter om pasienter som har hatt et klinisk bilde som ved typisk clusterhodepine, og samtidig har fått påvist en strukturell lesjon i sinus cavernosusregionen.

En pasient hadde venstresidige smerteanfall som ved clusterhodepine og et prolaktinom som vokste suprasellært og infiltrerte venstre temporallapp (8). Angiografi viste at a. carotis interna var strukket og forskutt fremover. Mannen ble operert og senere bestrålt. Anfallene forsvant etter behandlingen. En annen pasient hadde venstresidig clusterhodepine og samtidig et parasellært meningiom, og ble også kvitt sine smerteanfall etter operativ ekstirpasjon av tumor (9). Andre assosierte lesjoner har vært aneurisme på a. communicans anterior eller a. carotis interna (10), en forkalket lesjon like ved 3. ventrikel (11) og soppinfeksjon ved os sphenoidale like bak orbita (12).

### **Hva skyldes forstyrrelsene i det autonome nervesystem?**

Smerteanfallene ledsages typisk av symptomer mediert via det autonome nervesystem. Man har ment at en massiv trafikk av smerteimpulser i en trigeminuskjerne i hjernestammen medfører en reflektorisk aktivering av parasympatiske nevroner i nucleus salivatorius superior og dermed av fibrer i 7. hjernenerve til tårekjertler og neselimhinne (13). En nylig publisert norsk kasuistikk, der de klassiske autonome symptomer ved clusterhodepine opptrådte uten samtidige smerter, sår noe tvil om denne ”refleksteorien” (14).

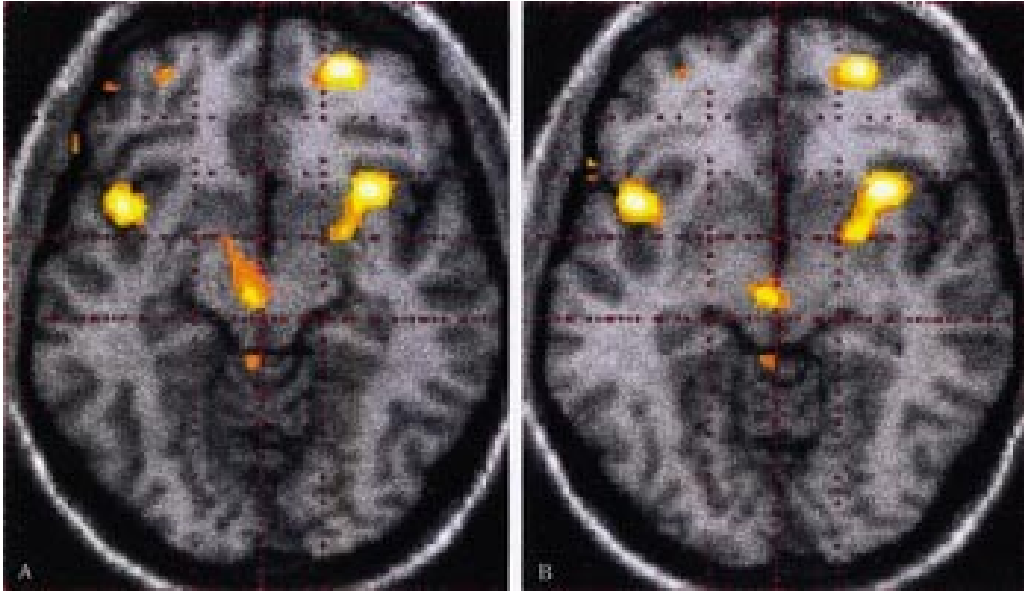
I tillegg til overaktivitet av parasympatikus sees hos mange pasienter en sympatikusdefisit, et Horners syndrom. Resultater fra egen forskning viser at disse pasientene har et Horners syndrom som likner en postganglionær nevronskade – dokumentert ved målinger av pupillens respons på sympatomimetika og av svetteproduksjon i pannen (15). Mønsteret er dog ikke identisk med det som sees ved en postganglionær nevronskade, men har også elementer som ved en sentralt betinget dysfunksjon (i hypothalamus?).

### **Hypothalamus’ (diencephalons) rolle**

En tidlig indikasjon på dysfunksjon i hypothalamus var påvisning av betydelig nedsatt testosteronnivå i plasma hos menn med clusterhodepine i anfallsperiodene (16).

Melatonin utskilles fra corpus pineale, og sekresjonen hemmes av eksponering for lys. Således er det en nattlig topp i utskillingen, og denne rytmiske sekresjon styres fra nucleus suprachiasmaticus i hypothalamus (17). Den nattlige utskilling av melatonin er nedsatt hos pasienter i anfallsperiode i forhold til i remisjonsfase (18), og nedsatt hos pasienter med clusterhodepine i forhold til kontrollpersoner (19). Den nattlige utskilling av prolaktin er også nedsatt ved clusterhodepine (20).

PET (positronemisjonstomografi)-undersøkelser har nylig vist en aktivering av hypothalamus på smertesiden under anfall med clusterhodepine (21). Man kunne lokalisere dette området til grå substans i hypothalamus, svarende til nucleus suprachiasmaticus (hvor biorytmer genereres) (fig 1) (22). Dette området blir ikke aktivert ved andre smertetilstander, som for eksempel migrene, og ikke etter injeksjon av capsaicin i pannen. Man så heller ikke slik aktivering i remisjonsfasen. Senere har man vist tilsvarende funn under et spontant anfall (Goadsby PJ, personlig meddelelse). Nylig har MRI-basert morfometri vist strukturelle forandringer i hypothalamus i det samme området (23).



**Figur 1** Aksiale snitt av hjernen ved magnettomografi, der resultater fra PET-undersøkelser er ”tegnert inn” med datateknikk. Snittene er lagt henholdsvis 10 mm og 8 mm kaudalt for en linje som forbinder commissura anterior og posterior. De gule feltene markerer områder med signifikant økt regional blodgjennomstrømning under anfall med høyresidig clusterhodepine; de mest fremtredende svarer til insula bilateralt og til hypothalamus på høyre side. Gjengitt fra Goadsby & May (22) med tillatelse

### Genetisk arv

Clusterhodepine er rapportert hos eneggede tvillinger. Det er i noen familier funnet holdepunkter for autosomal dominant arv, der risikoen for syndromet hos førstegradsslektninger er 14 ganger større enn i den vanlige befolkning (24).

---

## Anfallsbehandling

### Sumatriptan

En randomisert dobbeltblind placebokontrollert kryssoverstudie viste komplett eller nesten komplett smertefrihet hos 74 % av pasienter med clusterhodepine innen 15 minutter etter subkutan injeksjon av 6 mg sumatriptan, mens den tilsvarende respons i placebogruppen var 26 % (25). Det ble ikke rapportert alvorlige bivirkninger. Langtidsstudier viser at effekten vedvarer over tid.

Sumatriptan neseppray er mindre effektivt enn injeksjon. Mens 49 av 52 anfall hos 26 pasienter ble komplett kupert innen 15 minutter etter injeksjon, gjaldt dette bare sju av 52 anfall for neseppray. Bare to av 26 pasienter foretrakk neseppray (26).

## Oksygen

Inhalasjon av 100 % oksygen 7 l/min på maske i 15 minutter gav effekt hos 75 % av pasientene innen 15 minutter når effekt ble definert som lindring ved minst sju av ti anfall (27). Dette gode resultatet har senere vært vanskelig å reproducere. Der finnes bare én dobbeltblind (kryssover) studie av inhalasjon av oksygen versus luft, denne viste at oksygen var signifikant bedre (28). Behandlingen har ingen bivirkninger, men er ofte upraktisk.

---

## Profylakse

### Verapamil

Dette er kanskje det mest brukte profylaktikum ved clusterhodepine. En åpen studie med 48 pasienter (hvorav 15 hadde kronisk clusterhodepine) viste effekt i form av minst 75 % anfallsreduksjon hos to tredeler (29). Gjennomsnittlig døgndose var 360 mg, men noen pasienter oppnådde først effekt på svært høye doser, opptil 1 200 mg i døgnet. Der er ikke gjort noen dobbeltblind studie mot placebo.

### Litium

Litium er undersøkt i minst 28 kliniske studier som omfatter 468 pasienter. Medikamentet er i åpne studier effektivt hos nær 80 % av pasientene med kronisk clusterhodepine (30), men har klart mindre effekt ved episodisk clusterhodepine (31). En blindet undersøkelse mot verapamil viste at begge midler var omtrent like effektive (32). Bivirkninger av litium er vanlig og inkluderer polyuri, forverring av nyresvikt, tremor, diaré og endret thyroideafunksjon. Serumkonsentrasjon må følges og bør ikke overstige 1,2 mmol/l, noen kan ha effekt ved så lave serumkonsentrasjoner som 0,3 mmol/l.

### Steroider

14 av 19 pasienter behandlet med prednison i døgndose > 40 mg erfarte mer enn 50 % lindring i en undersøkelse (33), og midlet er bedre enn methysergid (34). Effekten er langt bedre ved episodisk (77 %) enn ved kronisk clusterhodepine (40 %). De fleste får tilbakefall under den nødvendige nedtrappingen. Det finnes ingen dobbeltblinde studier. Anbefalt dose er 60 mg daglig i ti dager, med videre nedtrapping til null i løpet av en uke (30). Man kan begynne med verapamil samtidig, og kan da oppnå umiddelbar effekt av prednison og dernest få effekt av verapamil når nedtrappingen av prednison ellers ville ha resultert i tilbakefall.

Alternativt kan man benytte intravenøs pulsbehandling med 500 mg metylprednisolon intravenøst som engangsdose. Denne behandlingen kan gjentas med samme gode effekt inntil en gang ukentlig ved tilbakefall (35).

### **Andre midler**

*Ergotamin tartrat* stikkpiller ved sengetid kan forebygge anfall som opptrer på fornatten. Dokumentasjonen er dog sparsom.

*Valproat* medførte i en åpen studie at ni av 15 pasienter ble kvitt sine anfall i løpet av kort tid, mens ytterligere to rapporterte betydelig bedring, en responsrate på vel 70 % (36).

*Melatonin* 10 mg hver kveld i to uker medførte at fem av ti pasienter ble anfallsfri innen fem dager i en dobbeltblind placebokontrollert studie (37). Det var ingen bivirkninger.

*Capsaicin* ("rød pepper") applisert på neselimhinnen to ganger daglig induserte remisjon hos fem av sju pasienter i en dobbeltblind placebokontrollert studie (38).

*Topiramat* i gjennomsnittlig døgndose 100 mg medførte anfallsfrihet innen 1 – 3 uker hos ni av ti pasienter, hvorav to hadde kronisk clusterhodepine (39).

*Baklofen* 10 mg · 3 medførte at seks av ni pasienter fikk indusert remisjon innen en uke (40).

### **Kirurgisk behandling**

Dette kan unntaksvis være aktuelt ved intraktabel kronisk clusterhodepine hos mentalt stabile pasienter. En oversikt over hvilke inngrep som har vært utprøvd, med referanser, finnes i en nylig publisert oversiktsartikkel (41). Det dreier seg om injeksjon av glyserol i ganglion Gasseri, lesjon av trigeminusnerven med radiofrekvensteknikk eller med gammakniv, lesjon av ganglion sphenopalatinum med radiofrekvensteknikk og om mikrovaskulær dekompresjon av trigeminusnerven.

---

## LITTERATUR

1. Manzoni GC, Prusinski A. Cluster headache epidemiology. I: Olesen J, Tfelt-Hansen P, Welch KMA, red. *The headaches*. Philadelphia: Lippincott Williams & Wilkins, 2000: 675 – 7.
2. Ekbom K, Ahlborg B, Schele R. Prevalence of migraine and cluster headache in Swedish men of 18. *Headache* 1978; 18: 9 – 19.
3. Sjaastad O. *Cluster headache syndrome*. London: WB Saunders, 1992.
4. Ekbom K, Greitz T. Carotid angiography in cluster headache. *Acta Radiol Diag* 1970; 10: 177 – 86.
5. Waldenlind E, Ekbom K, Torhall J. MR-angiography during spontaneous attacks of cluster headache: a case report. *Headache* 1993; 33: 291 – 5.

6. Dahl A, Russel D, Nyberg-Hansen R, Rootwelt K. Cluster headache: transcranial Doppler ultrasound and rCBF studies. *Cephalalgia* 1990; 10: 87 – 94.
7. Goadsby PJ, Edvinsson L. Human in vivo evidence for trigeminovascular activation in cluster headache. Neuropeptide changes and effects of acute attack therapies. *Brain* 1994; 117: 427 – 34.
8. Tfelt-Hansen P, Paulson OB, Krabbe AA. Invasive adenoma of the pituitary gland and chronic migrainous neuralgia. A rare coincidence or a causal relationship? *Cephalalgia* 1982; 2: 25 – 8.
9. Hannerz J. A case of parasellar meningioma mimicking cluster headache. *Cephalalgia* 1989; 9: 265 – 9.
10. Greve E, Mai J. Cluster headache-like headaches: a symptomatic feature? *Cephalalgia* 1988; 8: 79 – 82.
11. Narbone MC, D'Amico D, Di Maria F, Arena MG, Longo M. Cluster-like headache and a median intracranial calcified lesion: case report. *Headache* 1991; 31: 684 – 5.
12. Heidegger S, Mattfeldt T, Rieber A, Wikstrøm M, Kern P, Kern W et al. Orbitosphenoidal *Aspergillus* infection mimicking cluster headache: a case report. *Cephalalgia* 1997; 17: 676 – 9.
13. Goadsby PJ, Lipton RB. A review of paroxysmal hemicranias, SUNCT syndrome and other short-lasting headaches with autonomic features, including new cases. *Brain* 1997; 120: 193 – 209.
14. Salvesen R. Cluster headache sine headache: case report. *Neurology* 2000; 55: 451.
15. Salvesen R. The pupil in cluster headache. A comparison with Horner's syndrome. Doktoravhandling. Trondheim: Tapir forlag, 1989.
16. Kudrow L. Plasma testosterone levels in cluster headache. Preliminary results. *Headache* 1976; 16: 28 – 31.
17. Hofman MA, Zhou JN, Swaab DF. Suprachiasmatic nucleus of the human brain: an immunocytochemical and morphometric analysis. *J Comp Neurol* 1996; 305: 552 – 6.
18. Waldenlind E, Ekbom K, Friberg Y, Saaf J, Wetterberg L. Decreased nocturnal serum melatonin levels during active cluster headache periods. *Opusc Med* 1984; 29: 109 – 12.
19. Chazot G, Claustrat B, Brun J, Jordan D, Sassolas G, Schott B. A chronological study of melatonin, cortisol, growth hormone and prolactin secretion in cluster headache. *Cephalalgia* 1984; 4: 213 – 20.
20. Waldenlind E, Gustafsson SA. Prolactin in cluster headache: diurnal secretion, response to thyrotropin-releasing hormone and relation to sex

steroids and gonadotropins. *Cephalalgia* 1987; 7: 43 – 54.

21. May A, Bahra A, Buchel C, Frackowiak RSJ, Goadsby PJ. Hypothalamic activation in cluster headache attacks. *Lancet* 1998; 352: 275 – 8.
22. Goadsby PJ, May A. PET demonstration of hypothalamic activation in cluster headache. *Neurology* 1999; 52: 1522.
23. May A, Ashburner J, Buchel C, McGonigle DJ, Friston KJ, Frackowiak RS et al. Correlation between structural and functional changes in brain in an idiopathic headache syndrome. *Nat Med* 1999; 5: 836 – 8.
24. Russell MB, Andersson PG, Thomsen LL, Iselius L. Cluster headache is an autosomal dominantly inherited disorder in some families: a complex segregation analysis. *J Med Genet* 1995; 32: 954 – 6.
25. The Sumatriptan Cluster Headache Study Group. Treatment of acute cluster headache with sumatriptan. *N Engl J Med* 1991; 325: 322 – 6.
26. Hardebo JE, Dahløf C. Sumatriptan nasal spray (20 mg/dose) in the acute treatment of cluster headache. *Cephalalgia* 1998; 18: 487 – 9.
27. Kudrow L. Response of cluster headache attacks to oxygen inhalation. *Headache* 1981; 21: 1 – 4.
28. Fogan L. Treatment of cluster headache. A double-blind comparison of oxygen vs air inhalation. *Arch Neurol* 1985; 42: 362 – 3.
29. Gabai IJ, Spierings ELH. Prophylactic treatment of cluster headache with verapamil. *Headache* 1989; 29: 167 – 8.
30. Ekbom K, Solomon S. Management of cluster headache. I: Olesen J, Tfelt-Hansen P, Welch KMA, red. *The headaches*. Philadelphia: Lippincott Williams & Wilkins, 2000: 731 – 40.
31. Steiner TJ, Hering R, Couturier EGM et al. Double-blind placebo-controlled trial of lithium in episodic cluster headache. *Cephalalgia* 1997; 17: 673 – 5.
32. Bussone G, Leone M, Peccarisi C, Micieli G, Granella F, Magri M et al. Double blind comparison of lithium and verapamil in cluster headache prophylaxis. *Headache* 1990; 30: 411 – 7.
33. Couch JR, Ziegler DK. Prednisone therapy for cluster headache. *Headache* 1978; 18: 219 – 21.
34. Kudrow L. Comparative results of prednisone, methysergide and lithium therapy in cluster headache. I: Greene R, red. *Current concepts in migraine research*. New York: Raven Press, 1978: 159 – 63.
35. Cianchetti C, Zuddas A, Marchei F. High dose intravenous methylprednisolone in cluster headache. *J Neurol Neurosurg Psychiatry* 1998; 64: 418.

36. Hering R, Kurutzky A. Sodium valproate in the treatment of cluster headache: an open clinical trial. *Cephalalgia* 1989; 9: 195 – 8.
  37. Leone M, D'Amico D, Moschiano F, Fraschini F, Bussone G. Melatonin versus placebo in the prophylaxis of cluster headache: a double-blind pilot study with parallel groups. *Cephalalgia* 1996; 16: 494 – 6.
  38. Marks DR, Rapoport A, Padala D, Weeks R, Rosum R, Sheftell F et al. A double-blind placebo-controlled trial of intranasal capsaicin for cluster headache. *Cephalalgia* 1993; 13: 114 – 6.
  39. Wheeler SD, Carrazana EJ. Topiramate-treated cluster headache. *Neurology* 1999; 53: 234 – 6.
  40. Hering-Hanit R, Gadoth N. Baclofen in cluster headache. *Headache* 2000; 40: 48 – 51.
  41. Salvesen R. Cluster headache. *Curr Treat Options Neurol* 1999; 1: 441 – 9.
- 

Publisert: 20. februar 2001. Tidsskr Nor Legeforen.

© Tidsskrift for Den norske legeforening 2026. Lastet ned fra tidsskriftet.no 23. juni 2026.