

---

# Magnetisk resonanstomografi med endorektal spole for undersøkelse av prostata og sædblærene

---

DIAGNOSTIKK OG BEHANDLING

JARLE RØRVIK

Røntgenavdelingen  
Haukeland Sykehus  
5021 Bergen

---

Magnetisk resonanstomografi (MR) med endorektal spole er den bildediagnostiske metoden tilgjengelig for klinisk praksis i dag som gir best bildekvalitet i fremstillingen av prostata og sædblærene.

Bruk av endorektal spole gjør at kraftigere radiofrekvenssignaler kan fanges opp fra prostata og sædblærene. Dette gir bedre kontrastoppløselighet (vevsdifferensiering) i MR-bildene og høyere romoppløselighet (< 1 mm) ved bruk av tynne snitt (3 mm) og lite snittintervall (0 – 0,75 mm). Intravenøst kontrastmiddel brukes ikke i standardprosedyren.

Endorektal MR brukes i dag ved problemer med påvisning og stadieinndeling av prostatakreft, f.eks. ved forhøyet s-PSA-verdi og negative sekstantbiopsier, samt ved utredning av en del godartede tilstander. For øvrig er det etablert få indikasjoner. Optimal bruk av endorektal MR er ennå ikke fullt ut klarlagt.

I artikkelen omtales tekniske forhold, bildeopptak og -tolking, indikasjoner og diagnostiske kriterier knyttet til en del av problemstillingene.

---

Magnetisk resonanstomografi (MR) har bedre kontrastoppløselighet enn andre bildediagnostiske metoder som computertomografi og ultralyd. Sammen med muligheten for bildeopptak i flere plan skulle dette gjøre MR til en ideell metode for bildediagnostikk av prostatakjertelen og sædblærene. Imidlertid var de første rapportene i 1980-årene motstridende hva angikk signalstyrke og -mønster både for normalt og patologisk vev (1 – 5).

Signalstyrken og -mønsteret er i første rekke bestemt av feltstyrken og type pulssekvens brukt i det aktuelle bildeopptaket. Signalene som fanges opp av en vanlig kroppsspole er for svake til å gi fullgode MR-bilder av prostata. Ved stadieinndelingen av prostatakraft har MR med kroppsspole diagnostiske verdier som computertomografi og transrektal ultralyd (6 – 8).

Derfor ble det i slutten av 1980-årene utviklet flere typer overflatespoler som plasseres nærmest mulig prostata og sædblære. På den måten kan sterkere signaler fanges opp med bedret kvalitet i MR-bildene. Der er tre hovedtyper av overflatespoler:

- 1) Eksterne bekkenspoler
- 2) Endorektale spoler
- 3) Kombinasjoner av 1 og 2

Den mest optimale teknikken i dag kombinerer en seriekobling av bekkenspoler (phased array) og en endorektal spole (9). Man får kraftige signaler og god bildekvalitet i MR-bildene fra hele prostata og sædblære. Dessuten kan hele bekkenet avbildes i en seanse. Ved Røntgenavdelingen, Haukeland Sykehus har man siden 1995 brukt MR med endorektal spole (erMR) for bildediagnostikk av prostata og sædblære.

## Teknikk

Endorektal spole kan brukes på MR-maskiner med ulik feltstyrke (0,2 – 1,5 tesla), men krever noe tilleggsutstyr (interface) for tilkobling. Pulssekvensene i standardprosedyren for endorektal MR gir aksiale T1- og T2-vektede bilder og koronale T2-vektede bilder. Tabell 1 viser bildeparametrene for pulssekvensene i prosedyren brukt ved vår avdeling.

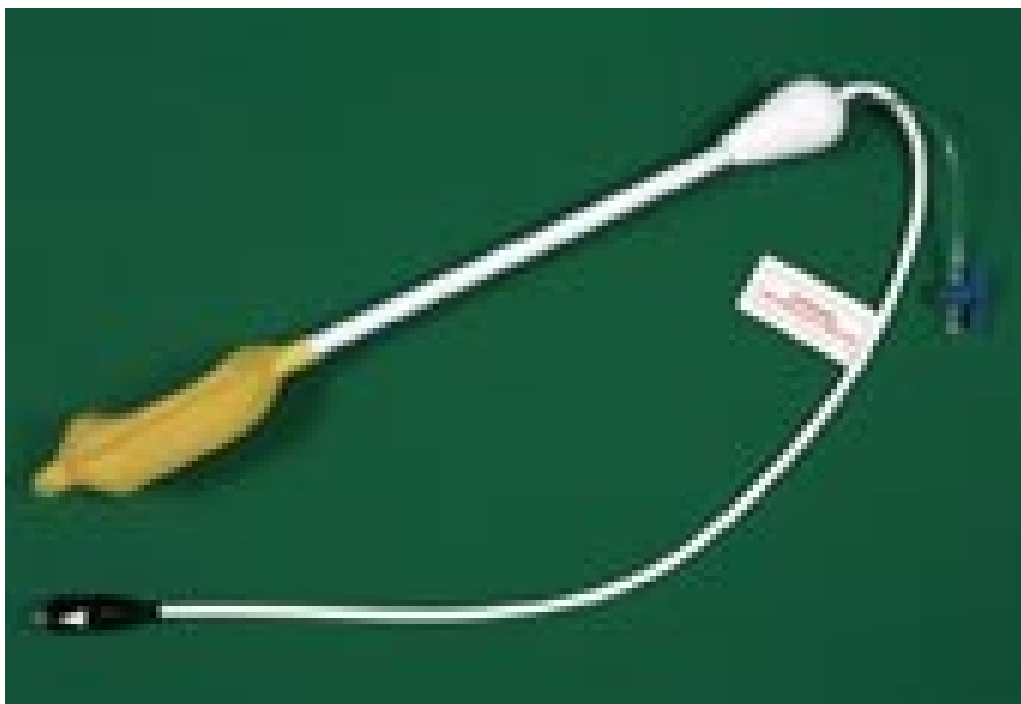
**Tabell 1**

Bildeparametere i pulssekvensene for MR med endorektal spole i prostata og sædblære

Bildeparametere	Pulssekvensene		
	S1	S2	S3
Orientering	Aksial	Koronal	Aksial
Repetisjonstid (ms)	5 913	4 522	600
Ekkotid (ms)	112	112	17
Antall akvisisjoner	3	4	2
Matriksstørrelse	240 ° 256	240 ° 256	256 ° 256
Synsfelt (mm)	125	125	125
Snittykkelse (mm)	3	3	3
Pikselstørrelse (mm <sup>2</sup> )	• 0,25 • (0,52 ° 0,49)	• 0,25 • (0,52 ° 0,49)	• 0,24 • (0,49 ° 0,49)

Pulssekvensene			
Bildeparametere	S1	S2	S3
Snittintervall (mm)	0	0,75	0
Distansefaktor	0	0,25	0
Turbofaktor	15	15	0
Tid for bildeopptak	4 min 49 s	4 min 53 s	5 min 10 s

Den endorektale spolen er montert i en ballong på enden av en plastsonde som føres inn i rectum med pasienten i sideleie (fig 1). Ved rectumstrikturer (f.eks. etter kirurgi) bør man ikke bruke endorektal spole på grunn av faren for perforasjon. Ballongen fylles med 50 – 100 ml luft for at spolen skal legge seg inntil prostata. Etter oversiktsbildet (scout) og før selve bildeopptaket får pasienten 20 mg butylskopolaminbromid (Buscopan) intravenøst for å hindre artefakter fra tarmbevegelse. Innsetting av spolen, kontroll av posisjon etter oversiktsbildet og innstilling av snittene krever at lege er til stede.



Figur 1 Endorektal spole. Fremst på den rektale plastsonden er antennen montert i en ballong med en preformert flate som plasseres mot prostata. Ballongen fylles med 50 – 100 ml luft slik at den ligger stabilt

Dersom problemstillingen er å påvise kapselgjennomvekst av prostatakraft, kan man ha nytte av bildeopptak med fettmetning (vanligvis en frekvensselektiv teknikk). De kraftige signalene fra det ekstraprostatisk fettvevet vil da bli hemmet og tumorvev kan fremtre tydeligere.

### Intravenøst kontrastmiddel

Gadolinium virker på T1-relaksasjonstiden og gir bedret kontrastopløselighet i T1-vektede bilder. Imidlertid gir selv bruk av såkalte dynamiske førstepassasje (first-pass) kontrastforsterkede T1-vektede bildeopptak ingen bedring i

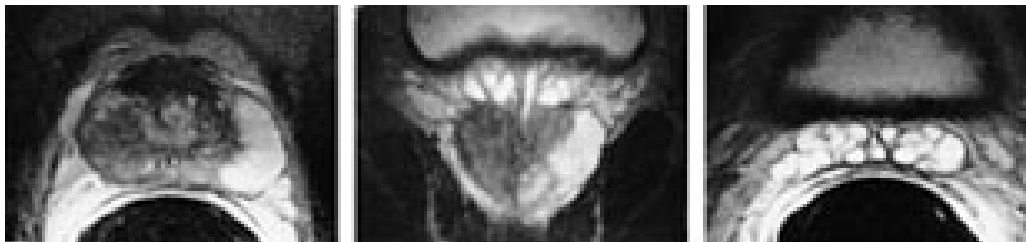fremstillingen av tumors utbredelse sammenliknet med de T2-vektede bildene (10). Bruk av intravenøst kontrastmiddel inngår derfor ikke i standardprosedyren.

### **Snittykkelse, snittintervall og snittretning**

Tykkelsen av prostatakapselen og veggene i sædblæren er liten og tumorvekst til eller gjennom disse strukturene gir ofte små forandringer som kun vises i bilder med høy romopløselighet. Endorektal spole tillater bruk av tynne snitt (3 mm) og korte snittintervall (0,75 mm) uten at bildekvaliteten blir redusert av støy. Basis og apeks av prostatakjertelen blir ofte ikke fullgodt fremstilt ved aksiale bilder på grunn av den kraniale og kaudale konveksiteten. En koronal snittretning vil som regel gi en mer optimal fremstilling av disse delene av prostata. Unntaksvis vil det være nyttig med andre snittretninger (f.eks. sagittale).

### **Pulssekvenser og bildetolking**

Fremstilling og differensiering av ulike typer normalt og patologisk vev i prostata krever bruk av både T1- og T2-vektede bilder. I en oversiktsartikkel av Schiebler og medarbeidere i *Radiology* i 1993 (11) er det en detaljert beskrivelse av de ulike signalmønstrene; noen av de viktigste er vist i tabell 2. Et T1-vektet bilde vil vise prostatakjertelen og sædblæren som homogene strukturer med intermediaer og lav signalintensitet. Et T2-vektet bilde vil differensiere mellom den perifere sone (høy signalintensitet) og overgangssonen (lav signalintensitet) og vise svært høy signalintensitet i de væskefylte tubulære hulrommene i sædblærene (fig 2).



Figur 2 a) Aksialt endorektalt MR-bilde (T2-vektet) av prostata viser hypointens tumor i den perifere sone på høyre side. Normal perifer sone på venstre side med høy signalintensitet. b) Koronalt endorektalt MR-bilde (T2-vektet) av prostata og proksimale deler av sædblærene hos samme pasient. Normale væskefylte sædblærer kranialt for prostata. c) Aksialt endorektalt MR-bilde (T2-vektet) viser normale sædblærer med hypointense vegger og hyperintense væskefylte lumina

### **Tabell 2**

Signalmønstre for patologisk vev i prostata og sædblærene i MR-bilder med endorektal spole

	Signalintensitet	
	T1-vektede bilder	T2-vektede bilder
Unisentrisk karsinom	Isointens eller lett hypointens	Hypointens
Multisentrisk karsinom	Isointens	Inhomogen iso-/hypointens

	Signalintensitet	
	T1-vektede bilder	T2-vektede bilder
Hyperplasi	Isointens	Nodulært iso-/hypointens
Abscess	Hypointens	Hyperintens
Hematom etter biopsi	Hyperintens	Hypointens
Utriculuscyste	Hypointens	Hyperintens
Mullersk cyste	Hypo-/hyperintens etter proteininnhold	Hyperintens
Tumorvev i sædblæren	Isointens	Hypointens
Hematom etter biopsi i sædblærene	Hyperintens	Hypointens

Prostatakreft oppstår oftest i den perifere sonen (70 %), mens prostatahyperplasien har sitt utgangspunkt i overgangssonen. Hyperplasi i overgangssonen komprimerer ofte den perifere sone, og dette vises i de T2-vektede bildene. Prostatakreft og biopsihematom er etter vår erfaring de hyppigste årsakene til hypointense prosesser i den perifere sone på T2-vektede bilder. T1-vektede bilder vil differensiere mellom disse to årsakene idet hematomet er hyperintens og prostatakreft er isointens. Det bør gå minst tre uker mellom biopsi og en MR-undersøkelse av prostata.

De viktigste årsakene til suboptimale bilder er:

- Feil posisjonering av spolen i kraniokaudal retning eller lateral rotasjon av spolen utav prostatasengen
- Kraftige artefakter i nærfeltet av ulike årsaker, for eksempel fettvev, vevsgrenser og mye eksplorasjonsgel. Dette kan kompenseres for ved bildeopptak med fettmetning, postprosessering og bruk av filtrasjonsalgoritmer
- Artefakter på grunn av tarmbevegelse. Artefaktene kan legges utenfor prostatakjertelen ved å snu faseretningen fra anteroposterior til høyre/venstre
- Feil innstilling av snittene

### Kostnad

Det trenges en del ekstrautstyr for tilkobling av den endorektale spolen til MR-maskinen. Denne overgangsenheten (interface) har en kostnad på ca. 150 000 – 200 000 kroner og er en engangsinvestering. Selve spolen kan brukes en gang og koster ca. 1 200 kroner. Utover det er kun mindre kostnader forbundet med undersøkelsen (sprøyter og Buscopan). Undersøkelsen kan gjøres ambulant og tar en halv time inkludert forberedelser.

---

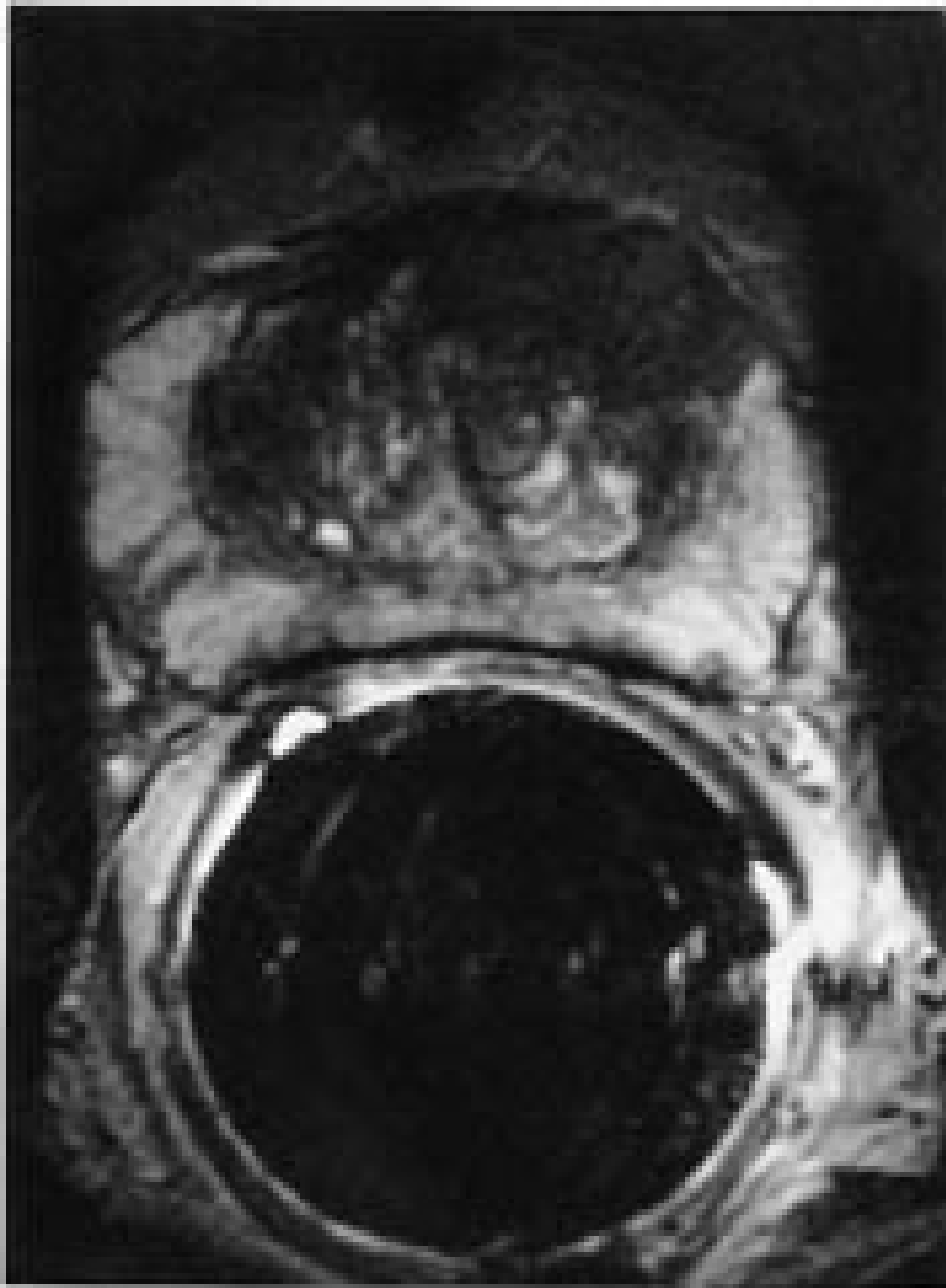## Indikasjoner

### **Kartlegging av normal anatomi og anomalier**

Endorektal MR er den beste bildemetoden for fremstilling av normal anatomi og anomalier som agenesi av sædblærene og medfødte cyster (mullerske cyster/utriculuscyster). Brukes kun dersom transrektal ultralyd ikke gir fullgodt svar på slike problemstillinger.

### **Forhøyet s-PSA-verdi og negative prostatabiopsier**

Prostatakraft oppdages i dag oftest ved en forhøyet verdi av s-PSA ( $> 4 \text{ } \mu\text{cg/l}$ ) etterfulgt av en ultralydledet biopsi. Transrektal ultralyd kan vise normale forhold og da tas seks såkalte sekstantbiopsier. Hos noen av disse pasientene er gjentatte biopsier negative og endorektal MR kan da brukes til å optimalisere biopsitakingen. Vi har hatt noen slike pasienter med svulster fortil i prostata (fig 3).



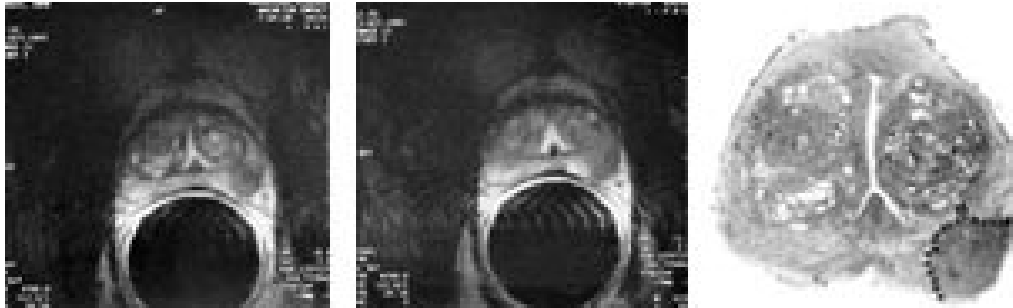Figur 3 Aksialt endorektalt MR-bilde (T2-vektet) viser hypointens tumor fortil på venstre side (pil) hos pasient med forhøyet s-PSA-verdi. Biopsi gav diagnosen karsinom. Primært var flere runder med sekstantbiopsier negative

### **Stadieinndeling av prostatakraft**

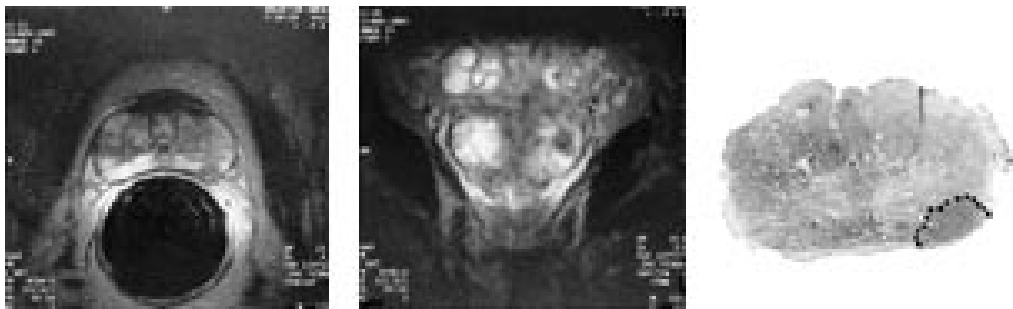Endorektal MR ble først og fremst utviklet for bruk i stadieinndelingen av klinisk lokalisert prostatakraft før radikal behandling. Rektal eksplorasjon, computertomografi og transrektal ultralydundersøkelse er alle lite effektive med høy grad av både falskt positive og falskt negative resultater (12 – 17). Imidlertid er de rapporterte resultatene av de diagnostiske verdiene for endorektal MR til dels motstridende.

Man har hatt problem med å etablere robuste kriterier for både kapselgjennomvekst og innvekst i sædblæren (fig 4, 5). Kriterier som glatt konturdeformitet, fortykkelse av kapselen og stripeformet økt tetthet

(stranding) i det periprostatisk fettvev er upålitelige for prediksjon av kapselgjennomvekst (18). Irregulær konturdeformitet, tumorvev i den rektoprostatisk vinkel og asymmetri av de nevrovaskulære buntene ved prostatas laterale hjørner er sannsynligvis de beste kriteriene (tab 3). En stor andel av disse svulstene viser kun spredning av mikroskopiske tumorfoci (< 1 mm) til det ekstraprostatisk vevet ved den histopatologiske undersøkelsen av operasjonspreparatet; 43 % i vår studie (19). Ingen radiologisk metode har høy nok oppløselighet til å påvise en slik form av spredning.



Figur 4 a, b) To aksiale endorektale MR-bilder av prostata med en tumor i den perifere sone på venstre side hvor man mente at det forelå kapselgjennomvekst. c) Dette ble avkreftet ved den histopatologiske undersøkelsen av operasjonspreparatet



Figur 5 a) Et aksialt og b) koronalt endorektalt MR-bilde av prostata viser en liten tumor på venstre side hvor man mente at det ikke forelå kapselgjennomvekst. c) Den histopatologiske undersøkelsen av operasjonspreparatet viste et relativt stort gjennombrudd (3 mm)

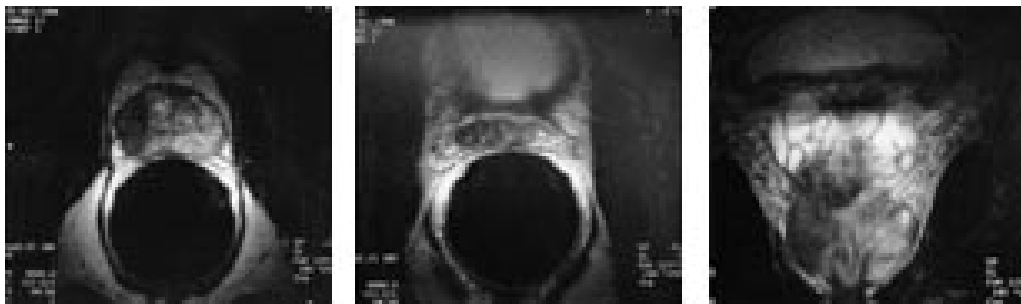### Tabell 3

Diagnostiske verdier av ulike kriterier for kapselgjennomvekst i MR-bilder med endorektal spole

Diagnostiske kriterier	Diagnostiske verdier		
	Sensitivitet	Spesifisitet	Oddsratio positiv
Bred kontakt mellom tumor og kapsel	0,74	0,44	1,3
Glatt konturdeformitet	0,38	0,67	1,7
Irregulær konturdeformitet	0,35	0,88	3,0
Tumorvev i den rektoprostatisk vinkel	0,50	0,88	4,3

Diagnostiske verdier			
Asymmetri av nevrovaskulære bunter	0,38	0,95	8,2

Innvekst i sædblærene viser seg i T2-vektede bilder som fortykkelse av de hypointense veggene og utfylling av hulrommene i sædblærene med hypointenst tumorvev (fig 6). Væsken i sædblærene er normalt sterkt hyperintens. Dette gir en optimal bakgrunn for fremstilling av tumorvekst i sædblærene. Dilatasjon av sædblærene på grunn av obstruerende infiltrasjon av tumor i ductuli ejaculatorii kan også påvises.



Figur 6 a, b) To aksiale endorektale MR-bilder og c) et koronalt endorektalt MR-bilde viser en tumor med både kapselgjennomvekst og innvekst i sædblærene. Dette ble bekreftet ved den histopatologiske undersøkelsen av operasjonspreparatet

Flere forfattere har på grunnlag av kliniske parametere som tumorstadium, histologisk grad og s-PSA-verdi laget prediksjonsnomogrammer som definerer subgrupper av pasienter som kan ha nytte av endorektal MR. I en studie av D'Amico og medarbeidere (20) var det ingen falskt positive resultater, verken for kapselgjennomvekst eller innvekst i sædblærene hos pasienter med tumorstadium T1 – 2, NX, Mo, Gleason-skåre (histologisk differensiering) < 7 og > 50 % positive sekstantbiopsier. Hvilken plass endorektal MR alene eller i kombinasjon med en faset rekke av spoler (phased array) får i stadieinndelingen av prostatakreft, er fortsatt under utforskning. I fremtiden kan man tenke seg at bruk av tumorspesifikke kontrastmidler og spektroskopi vil gi en mer nøyaktig bestemmelse av tumors lokalisasjon, volum og lokale utbredelse.

## Konklusjon

Av de bildediagnostiske metodene for undersøkelse av prostata og sædblærene som er tilgjengelige for klinisk praksis i dag, gir endorektal MR og endorektal MR kombinert med en faset rekke bekkenspoler den beste bildekvaliteten. Men indikasjonene for bruk av endorektal MR er fortsatt få. Dette skyldes delvis at få røntgenavdelinger har tatt metoden i bruk og at metoden er kostbar og krever høy kompetanse. Ved vår avdeling brukes metoden i dag ved problemer med påvisning og stadieinndeling av prostatakreft (f.eks. ved forhøyet s-PSA-

verdi og negative sekstantbiopsier). Hvilken plass metoden får i fremtiden, for eksempel i stadieinndelingen av tumor i et screeningprogram for prostatakreft, er ennå ikke avklart.

---

## LITTERATUR

1. Hricak H, Williams RD, Spring DB, Moon KL jr., Hedgecock MW. Anatomy and pathology of the male pelvis by magnetic resonance imaging. *AJR* 1983; 141: 1111 – 8.
2. Poon PY, McCallum RW, Henkelman MM, Bronskill MJ, Sutcliff SB, Jewett MAS et al. Magnetic resonance imaging of the prostate. *Radiology* 1985; 154: 143 – 9.
3. Ling D, Lee JKT, Heiken JP. Prostatic carcinoma and benign prostatic hyperplasia: inability of MR imaging to distinguish between the two diseases. *Radiology* 1986; 158: 103 – 7.
4. Sommer FG, McNeal JE, Carrol CL. MR depiction of zonal anatomy of the prostate at 1,5 T. *J Comput Assist Tomogr* 1986; 10: 983 – 9.
5. Phillips ME, Kressel HY, Spritzer CE, Arger PH, Wein AJ, Axe L et al. Normal prostate and adjacent structures: MR imaging at 1,5 T. *Radiology* 1987; 164: 381 – 5.
6. Rifkin MD, Zerhouni EA, Gatsonis CA, Quint LE, Paushter DM, Epstein JI et al. Comparison of magnetic resonance imaging and ultrasonography in staging early prostate cancer. Results of a multi-institutional cooperative trial. *N Engl J Med* 1990; 323: 621 – 6.
7. Quint LE, Van Erp JS, Bland PH, Mandell SH, Del Buono EA, Grossman HB et al. Carcinoma of the prostate: MR images obtained with body coils do not accurately reflect tumor volume. *AJR* 1991; 156: 511 – 6.
8. Schiebler ML, Yankaskas BC, Tempany C. MR imaging in adenocarcinoma of the prostate: interobserver variation and efficacy for determining stage C disease. *AJR* 1992; 158: 559 – 62.
9. Hricak H, White S, Vingeron D, Kurhanewicz J, Kosco A, Levin D et al. Carcinoma of the prostate gland: MR imaging with pelvic phased-array versus integrated endorectal-pelvic phased array coils. *Radiology* 1994; 193: 703 – 9.
10. Jager GJ, Ruijter ETG, van de Kaa CA, de la Rosette JJ, Oosterhof GON, Thornbury JR et al. Dynamic turboflash subtraction technique for contrast-enhanced MR imaging of the prostate: correlation with histopathologic results. *Radiology* 1997; 203: 645 – 52.
11. Schiebler ML, Schnall MD, Pollack HM, Lenkinski RE, Tomaszewski JE, Wein AJ et al. Current role of MR imaging in the staging of adenocarcinoma of the prostate. *Radiology* 1993; 189: 339 – 52.

12. Walsh PC, Jewett HJ. Radical surgery for prostatic cancer. *Cancer* 1980; 45: 1906 – 11.
  13. Jewett HJ. The results of radical perineal prostatectomy. *JAMA* 1969; 210: 324 – 5.
  14. Mukamel E, Hannah J, Barbaric Z, Dekerion JB. The value of computerized tomography scan and magnetic resonance imaging in staging prostatic carcinoma: comparison with the clinical and histological staging. *J Urol* 1986; 136: 1231 – 3.
  15. Salo JO, Kivisaari L, Rannikko S, Lehtonen T. Computerized tomography and transrectal ultrasound in the assessment of local extension of prostatic cancer before radical retropubic prostatectomy. *J Urol* 1987; 137: 435 – 8.
  16. Rørvik J, Halvorsen OJ, Espeland A, Haukaas S. Inability of refined CT to assess local extent of prostatic cancer. *Acta Radiol* 1993; 34: 39 – 42.
  17. Rørvik J, Halvorsen OJ, Servoll E, Haukaas S. Transrectal ultrasonography to assess local extent of prostatic cancer before radical prostatectomy. *Br J Urol* 1994; 73: 65 – 9.
  18. Yu KK, Hricak H, Alagappan R, Chernoff DM, Bacchetti P, Zaloudek CJ. Detection of extracapsular extension of prostate carcinoma with endorectal and phased-array coil MR imaging: Multivariate feature analysis. *Radiology* 1997; 202: 697 – 702.
  19. Rørvik J, Halvorsen OJ, Albrektsen G, Ersland L, Dæhlin L, Haukaas S. MRI with an endorectal coil for staging of clinically localised prostate cancer prior to radical prostatectomy. *Eur Radiol* 1999; 9: 29 – 34.
  20. D'Amico AV, Schnall M, Whittington R, Malkowicz SB, Tomaszewski JE, Wein A. Endorectal coil magnetic resonance imaging identifies locally advanced prostate cancer in select patients with clinically localized disease. *Urology* 1998; 51: 449 – 54.
- 

Publisert: 10. mars 2000. Tidsskr Nor Legeforen.

© Tidsskrift for Den norske legeforening 2026. Lastet ned fra tidsskriftet.no 23. juni 2026.