

---

# Nevroradiologisk magnetisk resonanstomografi – indikasjoner og bruksområder

---

TEMA

PER HJ. NAKSTAD

JOHN K. HALD

Nevroradiologisk seksjon  
Radiologisk avdeling  
Rikshospitalet  
0027 Oslo

---

Magnetisk resonanstomografi (MR) har gjennom de siste år utviklet seg til et svært viktig diagnostisk redskap. Kjennskap til MR har betydning for alle leger som må utrede pasienter med symptomer fra sentralnervesystemet, ikke minst for de mange som henviser pasientene til poliklinisk MR-undersøkelse. Artikkelen gir en oversikt over de fleste områder hvor magnetisk resonanstomografi (MR) har avgjørende betydning for det diagnostiske resultat. Artikkelen vil derfor tjene som en oversiktsartikkel uten at alle tenkelige sykdommer er omtalt, men artikkelen gir referanser som kan brukes til videre fordypning. Det er også vår intensjon å vise hvordan man innen moderne organspesialisering i nevreradiologi er avhengig av å beherske den til enhver tid mest effektive og skånsomme apparatur.

---

Da magnetisk resonanstomografi (MR) ble innført ved Rikshospitalet (1) i 1987 visste vi allerede at dette nye apparatet ville få stor betydning for pasienter med sykdommer i sentralnervesystemet (2). Største delen av den tidlige kliniske MR-forskningen, internasjonalt så vel som i Norge, dreide seg om sentralnervesystemet (3 – 9). Dette har selvsagt endret seg etter at MR-teknikken er blitt ytterligere forbedret og bildeopptakstiden er så kort at den til og med tillater fremstilling av organer i bevegelse (10). Likevel gjøres fortsatt flest MR-undersøkelser av sentralnervesystemet. Av 8 300 MR-undersøkelser ved Rikshospitalet i 1999 utgjorde 80 % undersøkelser av

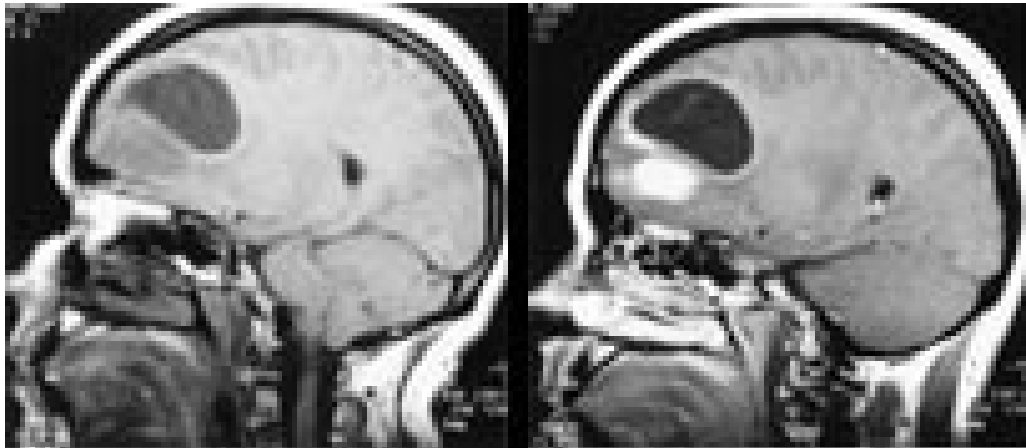
sentralnervesystemet. MR er således utvilsomt etablert som det viktigste av nevreradiologiens instrumenter. MR er også helt vesentlig ved utredning og oppfølging i forbindelse med nevreradiologisk intervensjon (11). Det vil være umulig å gi en fullstendig dokumentasjon av de mange områder hvor nevreradiologisk MR anvendes i dag. Intensjonen med denne artikkelen er derfor først og fremst å informere de henvisende praktiserende leger om de viktigste bruksområder innen nevreradiologi.

---

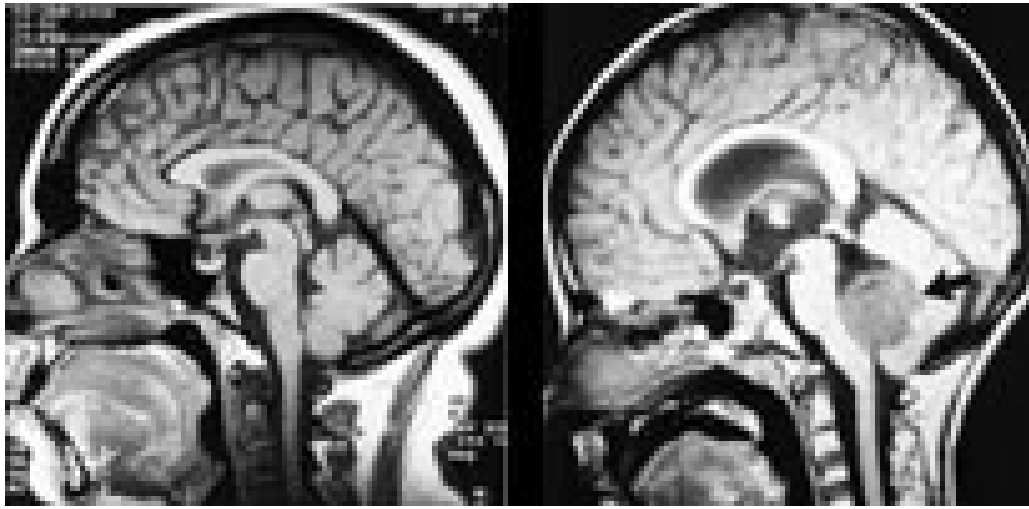
## Bruksområder for nevreradiologisk MR

### Cerebrale svulster

Svulster kan opptre i alle aldre og med høyst forskjellig intrakranial lokalisasjon. Ved bruk av flere ulike pulsekvenser og snittplan kan MR fremstille en svulst bedre enn andre tilgjengelige metoder. MR er således bedre enn CT til å identifisere og nøyaktig lokalisere svulsten. Samtidig forbedres fremstillingen av tumormorfologien, effekten på omkringliggende hjernevev og store intrakraniale blodkar. MR identifiserer solide og cystiske tumorkomponenter så vel som kontrastmiddeloppladende eller ikke-oppladende svulstvev (fig 1, 2). Ofte finner vi ved MR hjernemetastaser som ikke er synlige selv med en god CT-undersøkelse. Disse egenskapene ved MR har derfor kunnet gi vesentlig informasjon med henblikk på valg av terapi.

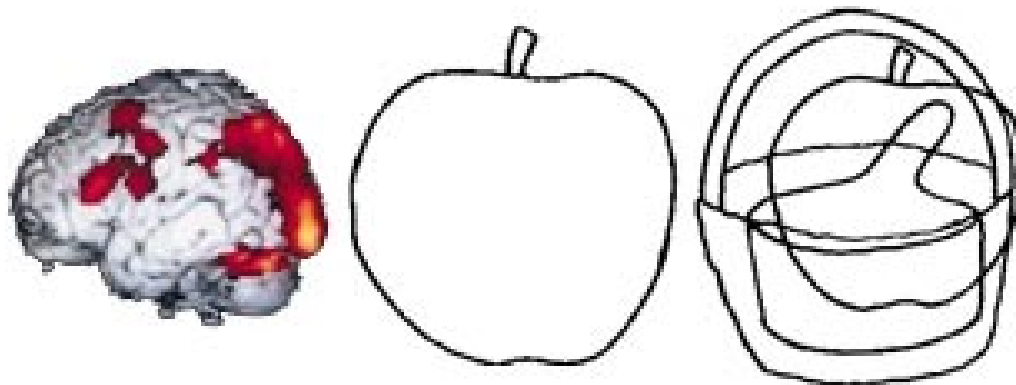


**Figur 1** 27 år gammel kvinne med astrocytom. a) T1-vektet bilde i sagittalplanet før intravenøs kontrastmiddelinjeksjon. b) Etter kontrastmiddelinjeksjon. Tumorumråder med brutt blod-hjerne-barriere blir hvite etter kontrastmiddelinjeksjon mens cystiske områder forblir mørke



**Figur 2** a) T1-vektet midtlinjesnitt av 15 år gammel normal gutt. b) Seks år gammel gutt med medulloblastom i bakre skalleghrop (pil). Begge bilder er tatt med T1-vekting uten kontrastmiddelinjeksjon

I tillegg til å gi bildemorfologisk og anatomisk informasjon kan moderne MR-teknologi også definere funksjonell aktivitet både i sykt og friskt hjernevev. Såkalt funksjonell MR (fMR) er en fellesbetegnelse på en rekke teknikker som kan gi bilder av cerebral fysiologi og patofysiologi sammen med anatomi, f.eks. BOLD (Blood Oxygen Level Dependent)-teknikken (fig 3).

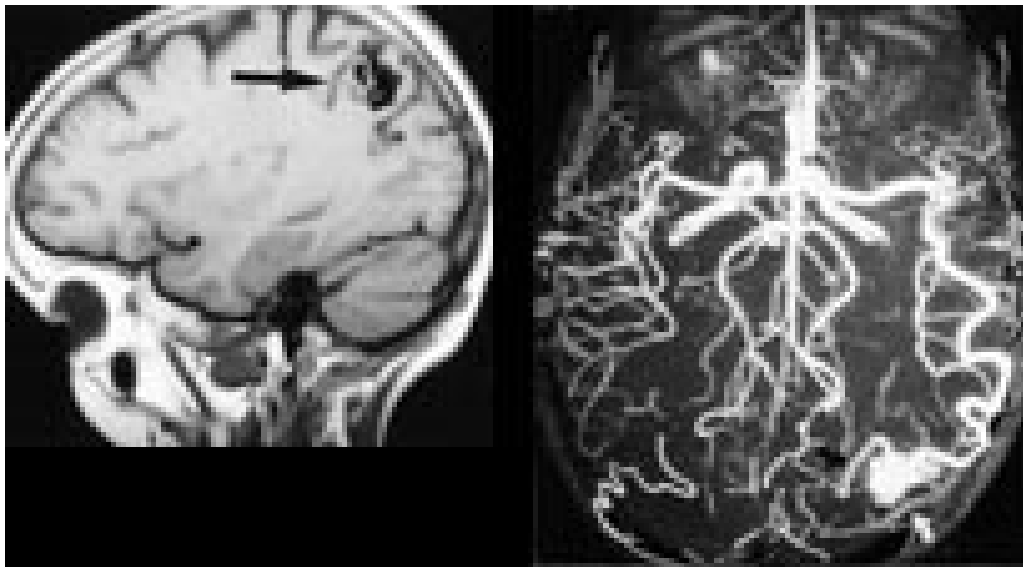


**Figur 3** a) Funksjonell MR av hjernen med BOLD (Blood Oxygen Level Dependent) -teknikk. Opptaket er gjort mens pasienten skulle avgjøre om et gitt objekt (fig 3b) kunne gjenfinnes i den sammensatte tegningen (fig 3c). Aktivert hjernecortex lyser opp. (Bildene er stilt til rådighet av O.P. Eldevik; University of Michigan, Ann Arbor)

### Cerebrovaskulære sykdommer

Nevrokirurgisk og nevreradiologisk behandling (11, 12) av cerebrovaskulære sykdommer har økt kravene til nevreradiologisk diagnostikk i betydelig grad de senere år. Cerebral angiografi og computertomografi er fortsatt teknikker i en viss utvikling, men det er særlig MR-teknikken som nå er forbedret.

Ved arteriovenøse misdannelser kan MR bidra med kartlegging av relasjonene mellom misdannelsen og hjernens strukturer (fig 4). Dette vil ofte være helt avgjørende for valg av terapi. Hvis såkalt funksjonell MR også benyttes kan vi oftest forutsi hvilke strukturer og funksjoner som vil kunne bli skadelidende ved et inngrep.



**Figur 4** 58 år gammel pasient som har vært plaget med hodepine og svimmelhet i mange år. a) Sagittalt T1-vektet bilde viser liten arteriovenøs misdannelse (pil) like bak venstre sentralfure. b) MR-angiografi viser arteriell tilførsel og venøs drenasje (pilhoder)

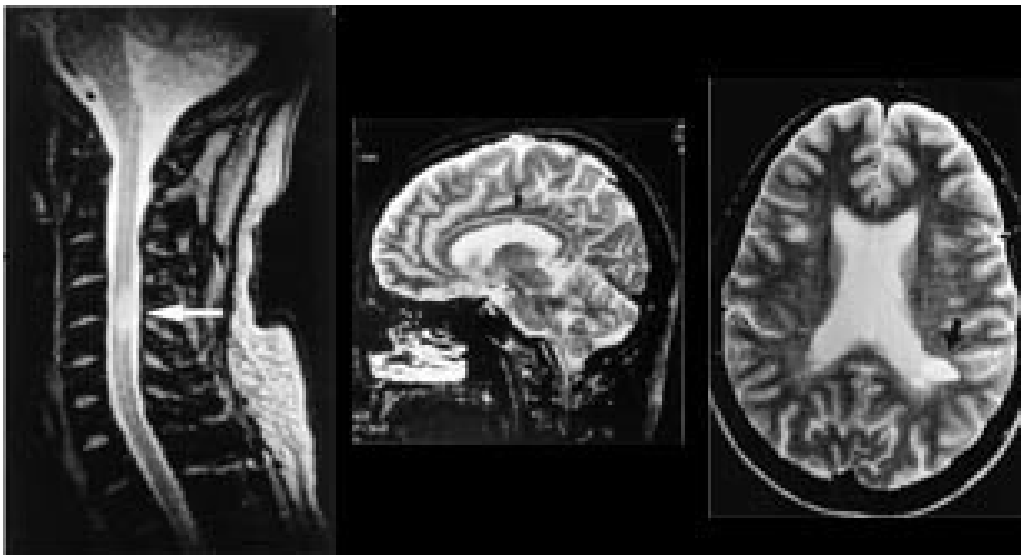
I forbindelse med behandling av cerebrale aneurismer er vi stadig mest avhengig av cerebral angiografi, men MR-angiografi kan gi vesentlig informasjon mht. trombemasser i aneurismet og i enkelte tilfeller supplere med anatomiske forhold av betydning i strukturer inntil aneurismet. I dag er imidlertid CT-angiografi fortsatt av større betydning enn MR-angiografi ved akutte subaraknoidale blødninger.

Mange cerebrale aneurismer behandles i dag med nevreradiologisk teknikk ved at aneurismelumen okkluderes med platinumspiraler (11, 13). Hvis den kliniske tilstand tillater at pasienten kan ligge i MR-maskinen, vil alle pasienter få utført MR før såkalt embolisering (okklusjon) av aneurismet. I den postoperative fasen øker betydningen av MR ved at MR ikke-invasivt kan demonstrere lukningsgrad og ev. reåpning av aneurismet.

I forbindelse med hjerneslag kan CT vise blødninger og større infarkter på en rask måte selv hos urolige pasienter. MR krever lengre undersøkelsestider enn CT og derved pasienter som er i stand til å samarbeide over noe tid. MR-metoder som kan vise væskeflyt i hjernevevet, såkalt diffusjonsvektet MR med opptakstid på vel 20 sekunder er etablert (14) og har gitt forbedret utredning av slagpasienter.

### **Degenerative cerebrale sykdommer**

Iskemiske hjerneforandringer avdekkes hos et stort antall pasienter i de høyere aldersgrupper, ofte uten at de relativt iøynefallende MR-funn gir symptomer. Demyelinisering er også ganske lett å fremstille ved en rekke MR-sekvenser, og MR har etter hvert utviklet seg til å bli uunnværlig i diagnostikken av multipel sklerose (15, 16) (fig 5).



**Figur 5** 50 år gammel mann med multipel sklerose. a) Sagittalt T2-vektet bilde viser stort plakk med høyt signal i midtre cervicalmedulla (pil). b) Sagittalt T2-vektet bilde viser lite plakk i corpus callosum (pil). c) Aksialt T2-vektet bilde viser typisk plakk ved venstre oksipitalhorn (pil)

Demyelinisering av annen årsak vil også lett kunne demonstreres ved MR, men differensialdiagnostikken mellom sykdommene er ofte vanskelig (16).

## Epilepsi

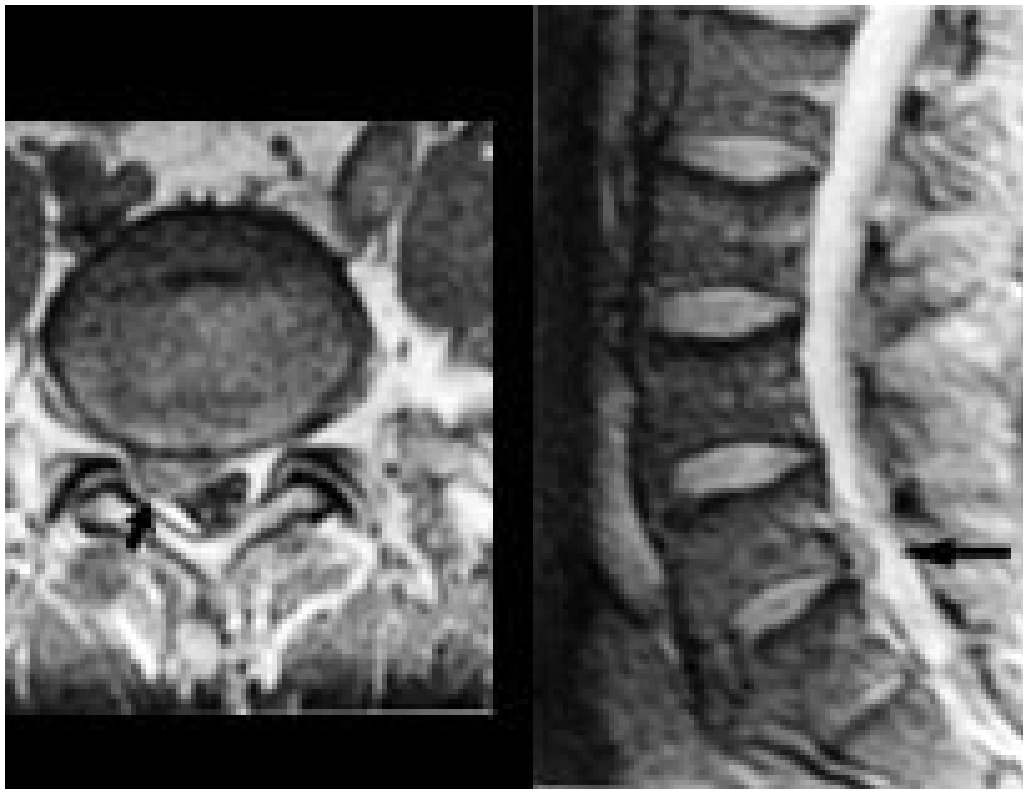
Utredning av svulster er selvsagt viktig hos pasienter med epilepsi. Når det gjelder epilepsi av andre årsaker vil MR kunne bidra atskillig selv om vi i ganske mange tilfeller står uten bildemessig demonstrasjon av sykelige forandringer. Epilepsi med såkalt mesial sklerose er et unntak, men det krever spesielle sekvenser for å fremstille disse forandringene. Fullstendig epilepsiutredning er i dag utenkelig uten ved hjelp av MR.

## Traumer

Ved cerebrale og spinale traumer er fortsatt CT førstevalget ved radiologisk utredning. Likevel er det ofte nyttig med MR for total og lettfattelig fremstilling av subdurale og epidurale ekstracerebrale hematomer. Også ved intracerebrale hematomer gir MR en bra fremstilling (17) men gir neppe særlig mer enn CT. Når det gjelder spinale epidurale hematomer er imidlertid MR-teknikken uovertruffen, f.eks. ved hematomer oppstått etter epidural anestesi (18). Det finnes ingen annen radiologisk metode i dag som kan vise skade i medulla. Ved traumatiske større spinale dislokasjoner og prolaps vil også MR gi den beste oversikten.

## Spinale sykdommer

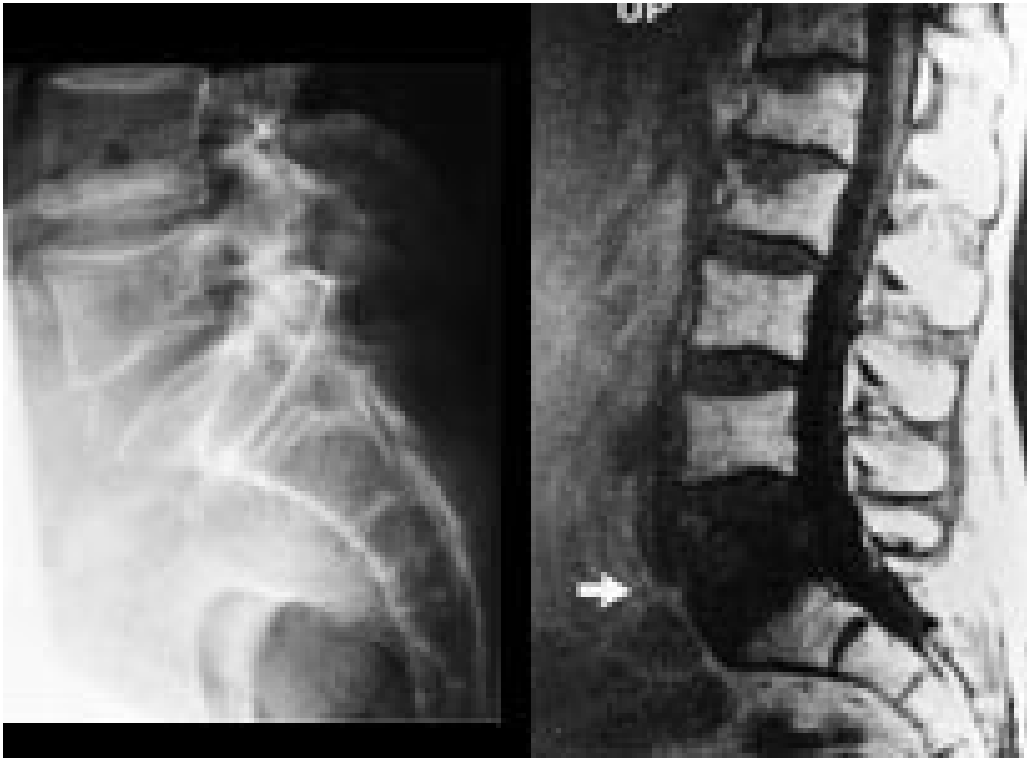MR gir verdifull informasjon hos pasienter med degenerative lidelser i columna. En av de store fordelene ved MR er at bein og bløtdeler kan demonstreres i samme bilde, men atskilles pga. forskjellige signaler. Foreløpig kan det være et problem at oppløsningen i bildene ikke er så god som i konvensjonelle røntgenbilder. Enkelte detaljer kan derfor fremstilles bedre ved konvensjonelle radiologiske metoder, f.eks. rotskjeder ved myelografi. Prolaps kan som oftest fremstilles tilfredsstillende med CT (19), men i de fleste tilfeller er MR-bildene lettere å tolke (fig 6) (5).



**Figur 6** 48 år gammel mann med vedvarende høyresidig isjias. a) T1-vektet aksialt bilde gjennom 5. lumbalskive viser prolaps mot høyre (pil). b) Sagittalt T2-vektet bilde med pil på prolapsen

MR har også forenklet diagnostikken av en rekke tilstander slik som medfødte spinale misdannelser, svulster og infeksjoner. Dette har for lengst medført en sterk reduksjon i bruken av myelografi (8). Før kirurgisk behandling vil det være viktig å avgjøre om en tumor ligger ekstraduralt eller intraduralt, foran eller baktil i spinalkanalen og dens relasjoner til medulla. Rutine-MR gir svar på dette i løpet av få minutter. Med unntak av hemangiomer forekommer primære beinsvulster i columna sjelden.

Symptomgivende metastaser til columna opptrer imidlertid i ca. 5 % hos pasienter med maligne svulster. MR er svært følsom for metastaser (20) og det er viktig å huske at normalt utseende konvensjonelle røntgenbilder ikke kan utelukke selv uttalte destruktive skjelettforandringer (fig 7).



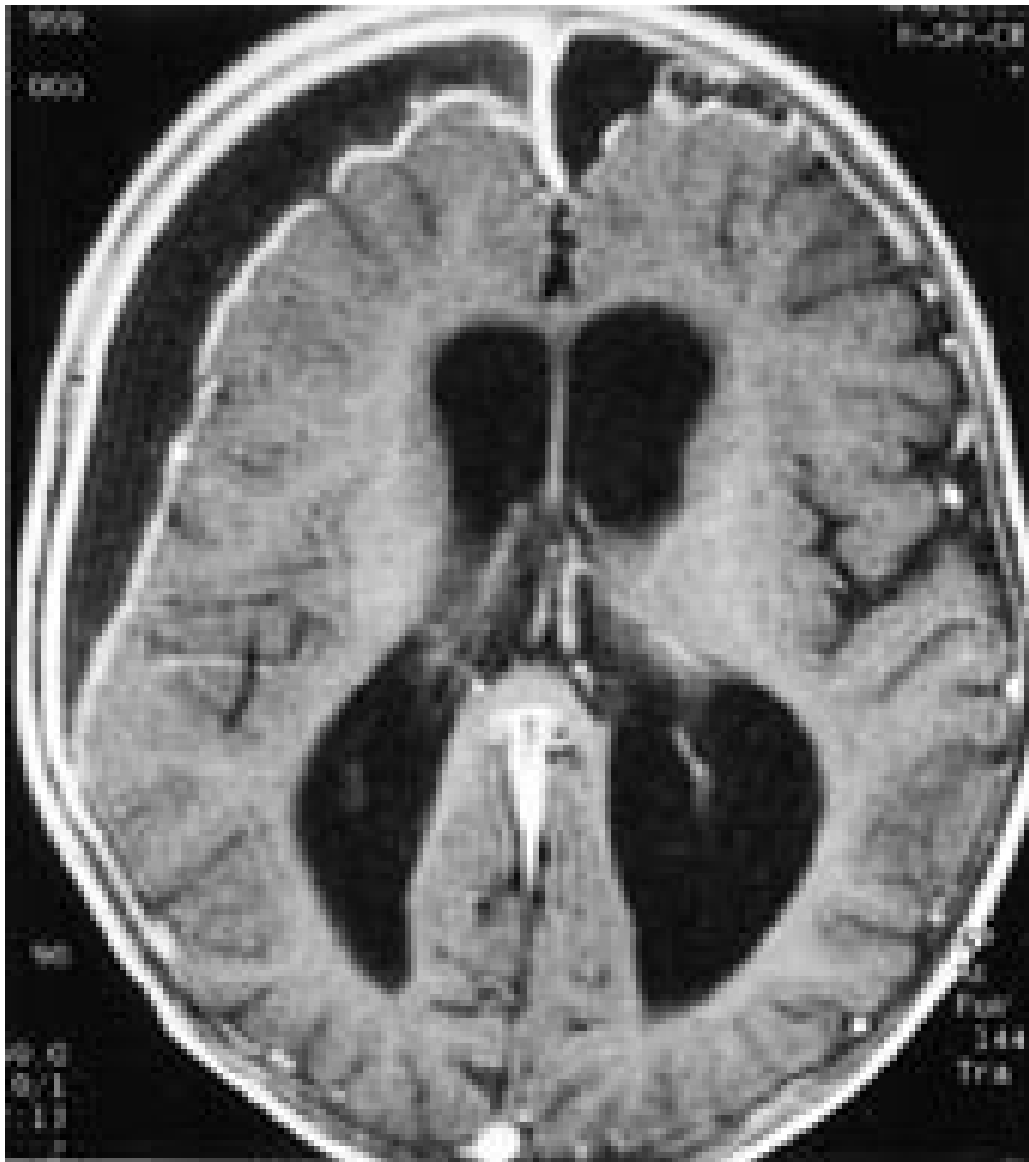
**Figur 7** 63 år gammel mann med kjent primær leversvulst og nylig oppståtte ryggsmarter. a) Konvensjonelt røntgenbilde av lumbosakralovergangen virker normalt. b) T1-vektet bilde av samme område viser uttalt destruksjon av virvelcorpus L5 (pil)

### Barnesykdommer

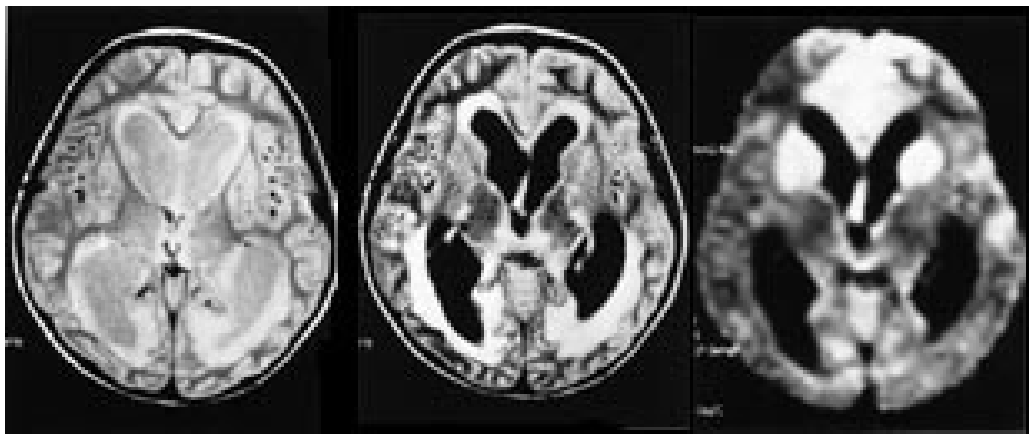
MR-teknikken har hatt stor betydning for barn med medfødte misdannelser (21). Spesielt gjelder det barn med myelomeningocele og migrasjonforstyrrelser i hjernen. I moderne behandling av hydrocephalus er de nye MR-teknikkene av stor betydning både før og etter nevrokirurgiske inngrep. Det er gunstig at det ved MR-diagnostikken ikke brukes ioniserende røntgenstråler. Disse barna ville ellers måtte utsettes for relativt store stråledoser gjennom et langt liv med CT-kontroller (22).

### Infeksjonssykdommer

Diagnostikken ved både spinale og intracerebrale infeksjonssykdommer er betydelig bedret med MR i forhold til CT (23). Når det gjelder infeksjoner i hjernehinner kan MR gi bilder som det tidligere ikke var mulig å fremstille (fig 8). Særlig ved infeksjoner i hjernevevet kan det være nyttig å bruke flere forskjellige sekvenser. Diffusjonsvektet sekvens kan for eksempel vise iskemiske forandringer som ikke trer frem ved de mest vanlige sekvenser (fig 9).



**Figur 8** Åtte måneder gammelt barn med fire ukers sykehistorie med meningitt. Oppladning i fortykkede hjernehirner og væskeeffusjon ekstracerebralt, delvis empyem



**Figur 9** Tre år gammel gutt innlagt med streptokokkmeningitt. a) Protontetthetsbilder og b) bilder tatt med såkalt FLAIR-sekvens viser utvidet ventrikkelsystem og periventrikulært ødem. c) Bildeopptak med diffusjonsteknikk viser i tillegg områder med iskemi i begge frontallapper og i deler av basalgangliene (signalintense/lyse områder). Funnene tyder på periarteritt og karokklusjoner

---

## Diskusjon

Denne artikkelen og de referanser vi har vist til illustrerer at MR-teknologien er en meget vesentlig del av nevroradiologien og at det er naturlig at nevroradiologene har styring med nevroradiologisk diagnostikk og administrasjon av egen MR-virksomhet (24). Nevroradiologer har helt siden introduksjonen av MR-apparatet vært aktive i utviklingen av metoden. De diagnostiske muligheter og de tekniske løsninger er nå så kompliserte at en viss grad av spesialisering er nødvendig.

Nevroradiologisk diagnostikk ved større sentralsykehus bør etter vår mening ivaretas av spesielt interesserte kolleger som nesten utelukkende konsentrerer seg om dette. Ved regionsykehusene er dette selvsagt. I tillegg kommer et økende behov for radiografer og annet hjelpepersonell som utelukkende driver med nevroradiologi. Det vil også være behov for nærmere samarbeid mellom radiologer og fysikere. Fysikere vil kunne utvikle sekvenser og metoder i samarbeid med klinisk arbeidende radiologer, kanskje først og fremst innenfor feltene funksjonell MR og spektroskopi (25). De største universitetsklinikkene i Norge bør ha egne MR-apparater slik at denne forskningen kan ivaretas uten at apparater og personell belastes med rutineoppgaver. Når det gjelder MR-angiografi, forventer vi også en betydelig utvikling, ikke minst med nye teknikker knyttet til bruk av kontrastmidler. Det er med stor spenning vi imøteser de enorme utfordringer som også ligger i sambruk mellom MR-teknikk og moderne PC-programmer. Tredimensjonal rekonstruksjon av MR-undersøkelser kan bli av stor nytte i behandlingen av pasienter (26, 27). MR-diagnostikk har revolusjonert nevroradiologien. Fordelene for pasientene er betydelige ved at metoden er ikke-invasiv og at ioniserende røntgenstråler ikke er nødvendige. Rent diagnostisk er det særdeles nyttig at man uten problemer kan avfotografere i flere plan mens pasienten ligger på ryggen. Henvissende leger kan uten frykt for å skade pasientene henvise til MR; bare med unntak for klaustrofobiske pasienter og for pasienter som har fått implantert paramagnetiske gjenstander i kroppen.

I forbindelse med angiografiske utredninger er det ofte svært nyttig med MR-angiografi, f.eks. slik som vist i figur 4c, men ved en del problemstillinger er fortsatt deltaljfremstillingen ved MR-angiografi for dårlig. Digital subtraksjonsangiografi er foreløpig best når det gjelder å fremstille små detaljer og er et helt nødvendig hjelpemiddel ved intervensjonell nevroradiologi (28). Siden digital subtraksjonsangiografi er en invasiv metode og er potensielt farligere enn MR, vil det imidlertid ofte være naturlig å forsøke MR-angiografi først og deretter ev. supplere med digital subtraksjonsangiografi.

---

## LITTERATUR

1. Johansen JG, Houghton VM. Magnetisk resonans tomografi av sentralnervesystemet. Tidsskr Nor Lægeforen 1984; 104: 1832 – 5.

2. Harms SF. Nuclear magnetic resonance. I: Hamilton B, red. Medical diagnostic imaging system. New York: Frost & Sullivan, 1982.
3. Gawehn J, Schroth G, Thron A. The value of paraxial slices in MR-imaging of spinal cord diseases. *Neuroradiology* 1986; 28: 347 – 50.
4. Maravilla KR, Weinreb JC, Suss R, Nunally RL. Magnetic resonance demonstration of multiple sclerosis plaque in the cervical cord. *AJNR* 1984; 5: 685 – 9.
5. Nakstad PH, Hald JK, Bakke SJ, Skalpe IO, Wiberg J. MRI in cervical disk herniation. *Neuroradiology* 1989; 31: 382 – 5.
6. Hald JK, Nakstad PH, Kollevold T, Bakke SJ, Skalpe IO. MR imaging of pituitary macroadenomas before and after transsphenoidal surgery. *Acta Radiol* 1992; 33: 396 – 9.
7. Hald JK, Skalpe IO, Bakke SJ, Nakstad PH. MR imaging of the pituitary region with gadodiamide injection. *Acta Radiol* 1994; 35: 65 – 9.
8. Hald JK, Nakstad PH, Bakke SJ, Skalpe IO. Magnettomografi og rygglidelser. *Tidsskr Nor Lægeforen* 1990; 110: 1359 – 60.
9. Hald JK, Nakstad PH, Hauglum BE. Coronal MR imaging of the normal 3rd, 4th and 5th lumbar and 1st sacral nerve roots. *Acta Radiol* 1991; 32: 1 – 4.
10. Larson C, Davidsson L, Lundin P, Gustafsson G, Vegfors M. Respiratory monitoring during MR imaging. The value of a new fibre-optical monitor. *Acta Radiol* 1999; 40: 33 – 6.
11. Nakstad PH. Interventional neuroradiology. *Acta Radiol* 1999; 40: 344 – 59.
12. Wiebers DO. Unruptured intracranial aneurysms – risk of rupture and risk of surgical intervention. *N Engl J Med* 1998; 24: 1725 – 33.
13. Nakstad PH, Haakonsen M, Berg-Johnsen J, Magnæs B. Embolisering av cerebrale aneurysmer. *Tidsskr Nor Lægeforen* 1996; 116: 3343 – 6.
14. Gonzales RG, Schaefer PW, Buananno FS, Schwamm LH, Budzik RF, Rordorf G et al. Diffusion-weighted MR imaging. Diagnostic accuracy in patients imaged within 6 hours of stroke symptom onset. *Radiology* 1999; 210: 155 – 62.
15. Mosely I. The role of imaging in multiple sclerosis. *Rivista di Neuroradiologica* 1999; 12: 65 – 72.
16. Van der Knap MS, Valk J. Magnetic resonance of myelin, myelination and myelin disorders. I: Van der Knap MS, Valk J, red. Berlin: Springer Verlag, 1995.
17. Smith HJ. Magnettomografi av intracerebral blødning. En studie av paramagnetiske effekter. *Tidsskr Nor Lægeforen* 1989; 109: 225 – 35.

18. Hetland S, Berg-Johnsen J, Heier T, Nakstad PH. Intraspinal blødning etter torakal epidural smertebehandling. Tidsskr Nor Lægeforen 1998; 118: 241 – 4.
  19. Dullerud R, Johansen JG, Johnsen UL-H, Magnæs B. Differentiation between contained and non-contained lumbar disk herniation by CT and MR imaging. Acta Radiol 1995; 36: 1 – 6.
  20. Ahlo A. Surgical treatment of spinal metastasis in the Nordic countries. Nord Med 1991; 106: 289 – 90.
  21. Ball WS jr. Pediatric neuroradiology. Philadelphia: Lippincott – Raven, 1997.
  22. Olerud HM. Røntgenundersøkelser i Norge – optimalisert strålebruk og strålevern. Tidsskr Nor Lægeforen 1999; 119: 1322 – 5.
  23. Lau KY, Roebuck DJ, Mok V, Ng HK, Lam J, Teo JGC et al. MRI demonstration of subarachnoid neurocysticercose simulating metastatic disease. Neuroradiology 1998; 40: 724 – 6.
  24. Osborn AG. Diagnostic neuroradiology. St Louis: Mosby-Year Book, 1994.
  25. Patel MR, Blum A, Pearlman JD, Yousuf N, Ives JR, Saeteng S et al. Echo-planar functional MR imaging of epilepsy with concurrent EEG monitoring. AJNR 1999; 20: 1916 – 9.
  26. Buhmann C, Kretschmann H-J. Computer-assisted three-dimensional reconstruction of the corticospinal system as a reference for CT and MRI. Neuroradiology 1998; 40: 549 – 57.
  27. Fosse E, Elle OJ, Samset E, Johansen M, Røtnes JS, Tønnesen TI et al. Bildeveiledet og robotisert behandling – kybernetikkens inntog i klinisk medisin. Tidsskr Nor Lægeforen 2000; 120: 65 – 9.
  28. Nakstad PH, Bakke SJ, Dale LG, Moen G. Basilar artery fenestration aneurysms treated with Guglielmi detachable coils. Interventional Neuroradiology 1998; 4: 75 – 80.
- 

Publisert: 30. april 2000. Tidsskr Nor Lægeforen.

© Tidsskrift for Den norske legeforening 2026. Lastet ned fra tidsskriftet.no 23. juni 2026.