Tidsskriftet Tidsskrift for Den norske legeforening

Ryggsmerter – når så vel pasient som lege går i vannet

KLINIKK OG FORSKNING

KETIL GRONG

Svein Eidsvik
Sjøforsvarets Dykker- og froskemannskole
Haakonsvern
5886 Bergen

ANDERS MØLSTER

Ortopedisk/traumatologisk avdeling

EIVIND STRØM

Røntgenavdelingen
Haukeland Sykehus
5021 Bergen

SVEIN EIDSVIK

Intraossøse pneumatocyster er en sjelden og benign tilstand. Slike gassfylte beincyster oppdages mer eller mindre tilfeldig som lytiske oppklaringer ved vanlig røntgenundersøkelse. Computertomografi vil bekrefte diagnosen. Intraossøse pneumatocyster er hyppigst beskrevet i os ilium og i sacrum, men er også påvist i virvelcorpora og i clavicula.

Denne artikkelen beskriver en pasient som i 4 – 5 år var plaget av kortvarige anfall av relativt sterke rygg- og hoftesmerter i forbindelse med dykking og flyging. En vanlig røntgenundersøkelse av lumbalsakralcolumna og venstre hofte, på en heller tvilsom indikasjon, viste en lytisk oppklaring svarende til venstre os ilium. Dette foranlediget en computertomografi, som gav diagnosen. En miniinvasiv prosedyre med CT-veiledet punksjon i lokalanestesi og destruksjon av en intraossøs gassholdig cyste i os ilium gjorde denne pasienten symptomfri.

Legen må overveie også sjeldne årsaker til uklare rygg- og hoftesmerter hos ellers friske pasienter. Noen ganger, som i dette tilfellet, er en enkel og kausal terapi mulig.

Barotraume er en skade som rammer gassfylte hulrom i kroppen ved endringer i omgivelsestrykket og manglende trykkutlikning. Det sees ofte i forbindelse med dykking, sjeldnere i forbindelse med flyging og fallskjermhopping. Mellomøret, øregang, bihuler, tenner med gamle/dårlige fyllinger og lunger/luftveier er utsatt. Ventrikkel og tarm kan under spesielle omstendigheter også rammes.

Ved økt omgivelsestrykk og manglende trykkutlikning oppstår det et relativt undertrykk i hulrommet. Undertrykket forårsaker lokalisert smerte. Ødem og eventuell lekkasje av væske og blod inn i hulrommet fører til volumreduksjon av gassen og trykkutlikning. Ved reduksjon av omgivelsestrykket oppstår det et relativt overtrykk i et slikt hulrom, og smerter kan oppstå. Hos dykkere som puster pressluft, kan manglende eller for dårlig ekspirasjon (air entrapment) ved reduksjon i omgivelsestrykket resultere i pulmonalt barotraume («lungesprengning») med vevsdestruksjon, som kan gi opphav til mediastinalt/subkutant emfysem, pneumothorax og arterielle luftembolier.

Artikkelen beskriver et sykdomstilfelle der man nærmest ved en tilfeldighet kom frem til en diagnose hos en pasient med residiverende ryggsmerter i forbindelse med dykking. Videre diskuteres tilfellet med tanke på etiologi og patofysiologi i forhold til grunn dykking. Det anvises også en enkel behandling, som i dette tilfellet synes å ha vært vellykket.

Pasienten . En 27 år gammel mannlig militær dykkerinstruktør, tidligere frisk og fysisk aktiv, hadde i 4 – 5 år ved enkelte anledninger merket gjentatte anfall av smerter i nedre del av ryggen og i venstre hofteregion i forbindelse med dykking. Særlig plagsomt hadde dette vært det siste året i forbindelse med at han som instruktør dykket med en kombinasjon av fridykking og pressluft i oppstigningstanken (vannfylt tank med 20 m dybde) ved Sjøforsvarets Dykker- og froskemannsskole. Denne arbeidsoppgaven medfører gjentatte korte dykk ned til og opp fra 20 m. Smertene debuterte ved nedstigning nær overflaten (på ca. 4 – 5 m dybde) og var av 2 – 3 minutters varighet. Han fikk på ny smerter av samme varighet ved oppstigning og avslutning av dykkingen. Det hele ble etter hvert så plagsomt for dykkeren at han avstod fra den aktuelle arbeidsoppgaven i oppstigningstanken. Den siste tiden hadde han også i mindre grad merket de samme smertene i forbindelse med flyreise.

Gjentatte henvendelser til lege (KG) det siste året om problemet gav for denne pasienten et heller magert diagnostisk og terapeutisk utbytte. Behovet for «å gjøre noe» fra legens side ble etter hvert større enn forventningen om å finne en god forklaring på dykkerens problem. Det ble på grunn av et tidligere traume (fall på ski) mot samme region til slutt rekvirert røntgen av lumbalsakralcolumna og venstre hofte. Ved denne undersøkelsen ble det påvist en lytisk oppklaring i venstre os ilium av usikker genese. Computertomografi (CT) av bekkenet ble derfor anbefalt. CT viste et gassfylt hulrom i venstre os

ilium, 0,8 · 1,2 cm (fig 1a). Mulighet for barotraume i forbindelse med kompresjon/dekompresjon av gassen i hulrommet ved endringer i omgivelsestrykket fremstod da som en mulig forklaring på plagene.

På grunn av pasientens spesielle yrke og arbeidsoppgaver ble det i lokal infiltrasjonsanestesi foretatt en CT-veiledet perkutan punksjon og oppboring gjennom cysten (fig 1b). Fire uker etter inngrepet gjenopptok pasienten dykkingen som tidligere, og nå uten symptomer. En CT-kontroll av området tre måneder etter inngrepet viste at det fortsatt var gass til stede i hulrommet, men at beinlamellen inn mot ileosakralleddet nå var borte (fig 1c).

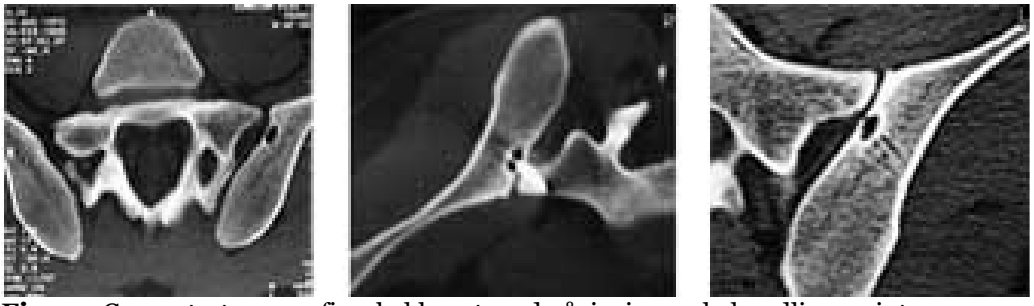

Figur 1 Computertomografi av bekkenet med påvisning og behandling av intraossøs luftholdig beincyste i venstre os ilium. a) Fremstilling av beincysten ved primærundersøkelsen. b) CT-veiledet punksjon og oppboring av cysten (mageleie). c) Fremstilling av området tre måneder etter behandlingen. Beinlamellen inn mot ileosakralleddet er nå destruert

Diskusjon

Lytiske oppklaringer i beinvev, påvist ved vanlig røntgenundersøkelse, kan være forårsaket av osteonekrose, osteomyelitt, neoplasi, metastaser eller som følge av traume og kirurgiske inngrep (1 – 4). Ofte vil sykehistorien og indikasjonen for selve røntgenundersøkelsen bestemme den videre utredning og eventuell behandling.

Aseptisk beinnekrose, hos dykkere kalt dysbar osteonekrose (cassion disease), er et kjent problem i forbindelse med dykking og arbeid under trykk. Denne tilstanden finnes typisk hos dypdykkere/metningsdykkere med lang yrkeskarriere (5). Røntgenologisk fremstår dette i tidlig fase som oppklaringer i beinvev, hyppigst i distale femur samt jukstaartikulært i store ledd (skuldrer, knær, hofter). Både lokalisasjon av lesjonen og vår pasients dykkekarriere tilsier at funnet i dette tilfellet med meget liten sannsynlighet kan forklares ut fra aseptisk beinnekrose.

Som denne sykehistorien viser kan slike oppklaringer i beinvev også være forårsaket av intraossøse pneumatocyster. Slike gassholdige cyster i beinvev er meget sjeldne og finnes vanligvis tilfeldig i os ilium eller sacrum med eller uten forbindelse til iliosakralleddet (6, 7). Slike cyster er også beskrevet i virvelcorpora (8, 9) og i andre bein (enkelttilfeller). Diagnosen kan fastsettes med påvisning av et gassfylt hulrom ved computertomografi (10). Biopsi og oppfølging er unødvendig (6, 7, 9). Histologisk er en slik cyste beskrevet som en benign subkondral cyste bestående av en tett fibrøs vegg uten epitelkledning (6).

Hos vår pasient gav funnet av en slik intraossøs pneumatocyste i venstre hoftekam en enkel og grei forklaring på symptomene. Ved dykking vil trykket som omgir dykkeren øke med 1 atmosfære for hver tiende meter dykkeren beveger seg nedover i vannet. Denne trykkøkningen forplanter seg videre til hele organismen. Ved økt omgivelsestrykk, her ved neddykking, vil det derfor i cysten primært oppstå et relativt undertrykk i forhold til omgivende vev. Dette er noe som gir spenning i vevet og dermed smerter. Smertene gir seg så etter kort tid når væske og ev. blod siver inn og delvis fyller cysten slik at trykket utliknes. Gassvolumet i cysten reduseres proporsjonalt med økningen i omgivelsestrykket (Boyle-Mariottes lov: trykk · volum er konstant). Ved dykk til 20 meter (3 atmosfærer) vil gassvolumet således bli redusert til en tredel av det opprinnelige. Når så omgivelsestrykket igjen faller, her når pasienten kommer til overflaten etter dykk, resulterer dette i et relativt overtrykk og smerter på grunn av gass og blod/væske i cysten. Væske, blod og/eller gass vil da presses ut slik at trykket igjen utliknes. Dette gjør pasienten igjen smertefri. De største volumendringene av gassen skjer ved dykking nær overflaten. Ved flyging, der trykket i kabinen reduseres til ned mot 0,75 atmosfærer, vil trykket i cysten være opp mot 33 % høyere enn omgivelsestrykket. Det forbigående overtrykket gir smerten.

I litteraturen er det oss bekjent tidligere beskrevet to liknende sykehistorier i forbindelse med dykking. I ett tilfelle avtok dykkerens plager over tid uten behandling (11), i et annet tilfelle er det anvist liknende terapeutiske tiltak som vi har beskrevet, og med god effekt (12).

Behandlingsprinsippet er enkelt: Destruksjon av cysteveggen som enten tillater rask trykkutlikning og/eller oppfylling av hulrommet med et ikke-kompressibelt medium slik som blod og væske, eller nydanning av beinvev som vil forhindre over- eller undertrykk i cysten i forhold til omgivelsestrykket. En alternativ behandling ville være å fylle hulrommet med beinsement.

Med moderne radiologisk teknologi kan inngrepet gjøres miniinvasivt. Pasienten kan dermed få løst sitt problem ved poliklinisk behandling.

LITTERATUR

1. Resnick D, Niwayama G. Diagnosis of bone and joint disorders with emphasis on articular abnormalities. Bd. 3. Philadelphia: Saunders, 1981: 2832 – 73.

2. Ram PC, Martinez S, Korobkin M, Breiman RS, Gallis HR, Harrelson JM. CT detection of intraosseous gas: a new sign of osteomyelitis. Am J Radiol 1981; 137: 721 – 3.

3. Resnick D, Niwayama G, Guerra J jr., Vint V, Usselman J. Spinal vacuum phenomena: anatomical study and review. Radiology 1981; 139: 341 – 8.

4. Daffner RH, Gehweiler JA jr. Intraosseous pneumatosis after total knee arthrography: a «normal» variant. Am J Radiol 1982; 139: 179 – 80.

5. Gregg PJ, Walder DN. Cassion disease of bone. Clin Orthop 1986; 210: 43 – 54.

6. Ramirez H jr., Blatt ES, Cable HF, McComb BL, Zornoza J, Hibri NS. Intraosseous pneumatocysts of the ilium. Findings on radiographs and CT scans. Radiology 1984; 150: 503 – 5.

7. Monu JUV, Crotty JM, Pope TL jr. Intraosseous pneumatocyst of the iliac bone. Clin Orthop 1996; 330: 190 – 2.

8. Larsen JL, Smievoll AI. Gas in a cervical vertebral body. A case report with CT confirmation. Eur J Radiol 1988; 8: 225 – 6.

9. Laufer L, Schulman, H, Hertzanu Y. Vertebral pneumatocyst. A case report. Spine 1996; 21: 389 – 91.

10. Catalano O, De Rosa F, Muto M. Intraosseous pneumatocyst of the ilium: CT findings in two cases and litterature review. Eur Radiol 1997; 7: 1449 – 51.

11. Hart BL, Brantly PN, Lubbers PR, Zell BK, Flynn ET jr. Compression pain in a diver with intraosseous pneumatocysts. Undersea Biomed Res 1986; 13: 465 – 8.

12. Colineau X, Paoletti H, Muyard B, Dussaut JP, Robinet C, Nun P et al. De l"air dans l"os? Diagnostic et traitement d"un pneumatokyste de l"ilion ã propos d"un cas. J Radiol 1998; 79: 1503 – 5._

Publisert: 10. oktober 2000. Tidsskr Nor Legeforen.
© Tidsskrift for Den norske legeforening 2026. Lastet ned fra tidsskriftet.no 24. juni 2026.