

---

## Ornitose

---

### KORT KASUISTIKK

TORGEIR KISMUL MATRE

torgeim@yahoo.no

Sjukehuset Nordmøre og Romsdal (SNR)

Torgeir Kismul Matre er lege i spesialisering i øre-nese-halssjukdommar. Forfattere har fylt ut ICMJE-skjemaet og oppgir ingen interessekonflikatar.

SIRI JOHANNE ØYEN HAREIDE

Haukeland universitetssjukehus

Siri Johanne Øyen Hareide er lege i spesialisering i lungesjukdommar. Forfattere har fylt ut ICMJE-skjemaet og oppgir ingen interessekonflikatar.

LOUISE AARTHUN BERGANE

Ørsta Helsesenter

Louise Aarthus Bergane er lege i spesialisering i allmenmedisin. Forfattere har fylt ut ICMJE-skjemaet og oppgir ingen interessekonflikatar.

MASSOUD MOUSAVI

Volda sjukehus

Massoud Mousavi er lege i spesialisering i lungesjukdommar.

Forfattere har fylt ut ICMJE-skjemaet og oppgir følgjande interessekonflikatar: Han har mottatt fordragshonorar frå AstraZeneca.

---

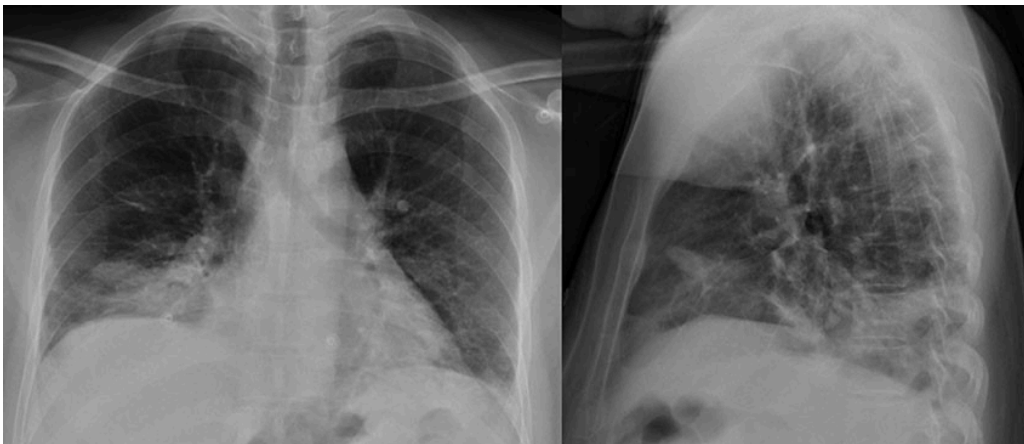
**Ornitose, også kjend som papegøyesjuka, kjem av bakterien *Chlamydomphila psittaci* og gjev vanlegvis mild influensaliknande sjukdom. Meir alvorleg sjukdom førekjem**

## hjá enkelte, oftast grunna utvikling av atypisk pneumoni. Denne kasuistikken understrekar verdien av anamnese og vurdering av risikofaktorane til kvar einskild pasient.

Ein mann i 30-åra kom til akuttmottaket grunna seks dagar med feber, hovud- og kroppssverk, tørrhoste og tungpust. Dei siste fire dagane hadde han hatt feber opptil 40–41 °C, redusert væskeinntak og aukande tungpust til tross for behandling med fenoksymetylpenicillin (1 g × 4 peroralt). Pasienten var røykar. Frå tidlegare var han frisk, bortsett frå ein gjennomgått pneumoni i heimlandet rundt 20 år før det aktuelle. Påfølgande tuberkuloseutgreiing hadde vore negativ, og pasienten hadde ikkje reist utanfor Noreg dei siste to åra. Innleggjande legevaktlege merka seg på heimebesøket at pasienten hadde papegøyar.

Ved klinisk undersøking var mannen vaken og orientert, med normalt blodtrykk (referanseverdi 117/88 mmHg). Han var høgfebril (40,1 °C), takypneisk med respirasjonsfrekvens på 43 pust per minutt (12–20) og takykard med puls 120 slag/min (50–80). Surstoffmettinga var 93 % (> 95) på romluft. Ved auskultasjon var det redusert respirasjonslyd over begge lungeflatene, spesielt basalt på høgre side, der det òg var demping ved perkusjon.

Røntgen toraks viste diffus fortetting basalt på høgre lunge (figur 1). Blodprøvene viste moderat hyponatremi på 129 mmol/L (137–145), normale leukocytverdiar, auka senking på 88 mm (< 15) og CRP 422 mg/L (< 5). Arteriell blodgass viste hypoksemi med  $pO_2$  7,6 kPa (10,5–13,5),  $pCO_2$  4,0 kPa (4,3–6,0) og pH 7,49 (7,38–7,46).



**Figur 1** Røntgen toraks (front og side) viste fortetting som tydde på pneumoni i høgre midt- og underlapp.

Respirasjonssvikten vart behandla med 3 L  $O_2$  på nesekateter. Klinisk forverring til tross for standard antibiotikabehandling for samfunnserverva pneumoni, i tillegg til ung alder, eksponering for fjærkre og dominerande tørrhoste, kunne tyde på atypisk pneumoni. Det samla kliniske biletet gav mistanke om sepsisutvikling, og det vart starta opp med intravenøs behandling med gentamicin (6 mg/kg), penicillin (3 g × 4) og erytromycin (500 mg × 4) etter å ha sikra mikrobiologiske prøver. Pasienten fekk i tillegg 2 L NaCl og paracetamol 1 g × 4 intravenøst.

Neste dag oppstod hypotensjon (blodtrykk 100/78 mmHg), og han vart overflytta til intermediær/intensivavdeling. Der stabiliserte tilstanden seg raskt etter 3–4 L O<sub>2</sub>/min og 2 L NaCl intravenøst, utan behov for ventilasjonsstøtte eller vasopressor. Etter eitt døgn normaliserte vitalia seg, og pasienten vart overført til sengepost. Samstundes var det fallande CRP frå 440 mg/L til 226 mg/L og gradvis betring av respirasjonssvikten med normalisering av pO<sub>2</sub> på blodgass.

Pneumokokk- og legionellaantigen i urin og PCR-undersøking for atypiske bakteriar (*Bordetella pertussis*, *Chlamydia pneumoniae* og *Mycoplasma pneumoniae*) frå nasofarynks og blodkulturar var negative. Grunna anamnesen vart det òg teke indusert sputum med tanke på *Chlamydia psittaci*, som vart sendt til universitetssjukehus for analyse. Pasienten vart gradvis betre, og etter fem dagar vart han utskriven med erytromycin 500 mg × 2 peroralt for ei total behandlinglengd på ti dagar. Nokre dagar seinare kom svaret frå mikrobiologisk avdeling som bekrefta ornitose.

---

## Diskusjon

Ornitose (psittakose, papegøyesjuka) er forårsaka av bakterien *Chlamydophila psittaci*. Selskapsfuglar og ville fuglar fungerer som reservoar for bakterien, og det er hjå desse bakterien gjev sjukdom, såkalla aviær klamydiose. Infiserte fuglar skil ut bakterien gjennom feces og luftvegssekret, særleg i stressituasjonar som transport og ved trengsel. Menneske kan bli smitta gjennom kontakt med infisert materiale, til dømes ved reinhald av bur, men mellom menneske er tilstanden lite smittsam (1). Veterinærar og personar som har burfugl er særleg utsette for smitte (2, 3). Sporadiske tilfelle relatert til tamfugl er vanlegast, men smitte frå villfugl førekjem, som ved utbrotet i Danmark vinteren 2023/24 (4).

Bakterien forårsakar oftast mild influensaliknande sjukdom, med sår hals, hoste, feber, myalgi og hovudverk. Langvarig slapphet kan førekome. Hjå enkelte tilkjem meir alvorleg sjukdom, vanlegvis grunna utvikling av atypisk pneumoni eller bronkitt (2).

Inkubasjonstida er 4–14 dagar, oftast ti dagar (1, 2). Bakterien kan påvisast med polymerasekjedereaksjonstest (PCR) i luftvegssekret (nasofarynksprøve eller indusert sputum) eller ved serologisk påvising av spesifikke antistoff. Påvising ved luftvegs-PCR blir rekna som den sikraste metoden. Oftast er CRP-verdien lett auka (20–100 mg/L), medan leukocyttallet er normalt. Røntgen toraks kan vise uskarpt avgrensa lungefortettingar, fortrinnsvis basalt. Enkelte kan ha temperatur–puls-dissosiasjon (feber utan samstundes auka puls) (1, 3).

*Chlamydia psittaci* inngår ikkje rutinemessig i PCR-testinga, men kan rekvirerast hjå universitetssjukehus. Symptom, blodprøvesvar og radiologiske funn er uspesifikke, slik at grundig anamnese med avdekking av eksponering for fugl er avgjerande. Ein aktuell differensialdiagnose når det har vore kontakt med fugl er hypersensitivitetspneumonitt (5). Grunna sepsisliknande bilete og god respons på intravenøs antibiotika vart den diagnosen vurdert som mindre sannsynleg hjå vår pasient.

Lungeemboli, atelektase og pleuraeffusjon er andre aktuelle differensialdiagnoser. For disse vil undersøkning med CT toraks ha høy sensitivitet. Då pasienten var ung og i betring, fann vi ikkje indikasjon for slik undersøkning.

Etter 1994 har ornitose ikkje vore meldepliktig i Noreg. Tidlegare vart det årleg registrert 5–10 tilfelle (2), og sjukdomen er truleg underdiagnostisert (6). Antibiotikabehandling ved påvist eller mistenkt ornitose er for vaksne tetrasyklin (doksycylin) 200 mg første dag og deretter 100 mg dagleg i 7–10 dagar (7, 8). For born og gravide anbefalast makrolid (erytromycin) 500 mg × 2 (7, 8). Pasientar med ornitose som er innlagde i helseinstitusjon, skal handterast etter basale smittevernrutinar, med bruk av dropesmitteregime ved uttalt hoste (2).

Som førebyggjande tiltak er det tilrådd å bruke munnbind og hanskar ved kontakt med fugleavføring, å reingjere bura regelmessig og å minimere stressituasjonar for fugl. Infiserte og sjuke fuglar vert tilrådd antibiotikabehandling (eventuelt avliving) i samråd med veterinær (2). Immunitet etter gjennomgått infeksjon er usikker (2, 9), slik at god førebygging er viktig også etter vellukka behandling av både menneske og dyr. Ein treng då ikkje å fraråde vidare fuglehald. Det finst førebels ingen vaksine mot ornitose, korkje for menneske eller dyr (2, 9). Sjukdomen har generelt god prognose, med reduksjon i mortalitetsrisiko frå opptil 20 % ved ubehandla tilfeller til < 1 % ved snarleg antibiotikabehandling (4, 10).

---

*Pasienten har samtykt til at artikkelen blir publisert.*

*Artikkelen er fagfellevurdert.*

---

## REFERENCES

1. Balsamo G, Maxted AM, Midla JW et al. Compendium of Measures to Control Chlamydia psittaci Infection Among Humans (Psittacosis) and Pet Birds (Avian Chlamydiosis), 2017. J Avian Med Surg 2017; 31: 262–82. [PubMed]
2. Folkehelseinstituttet. Ornitose – håndbok for helsepersonell. [https://www.fhi.no/sm/smittevernhandboka/sykdommer-a-a/ornitose/?term=Lest 5.4.2025](https://www.fhi.no/sm/smittevernhandboka/sykdommer-a-a/ornitose/?term=Lest+5.4.2025).
3. Centers for Disease Control and Prevention. Psittacosis – Clinical features and complications. <https://www.cdc.gov/psittacosis/index.html> Lest 1.4.2025.
4. World Health Organization. Disease Outbreak News: Psittacosis – European region. <https://www.who.int/emergencies/disease-outbreak-news/item/2024-DON509> Lest 27.12.2024.
5. Al-Azawy K, Gulsvik A, Ruud A. Fugleholderlunge – en allergisk alveolitt. Tidsskr Nor Lægeforen 2005; 125: 1341–3. [PubMed]

6. Andersen PO. Ornitose—en overset årsag til atypisk pneumoni. Ugeskr Læger 2003; 165: 3019–20. [PubMed]
  7. Helsedirektoratet. Nasjonale faglige retningslinjer for antibiotika i primærhelsetjenesten: Pneumoni. <https://www.helsedirektoratet.no/retningslinjer/antibiotika-i-primærhelsetjenesten/infeksjoner-i-nedre-luftveier#pneumoni> Lest 24.6.2025.
  8. Helsedirektoratet. Antibiotika i sykehus. <https://www.helsedirektoratet.no/retningslinjer/antibiotika-i-sykehus/sepsis#sepsis-mistanke-om-utgangspunkt-i-nedre-luftveier> Lest 2.4.2025.
  9. Centers for Disease Control and Prevention. Preventing psittacosis. <https://www.cdc.gov/psittacosis/prevention/> Lest 27.12.2024.
  10. Dembek ZF, Mothershead JL, Owens AN et al. Psittacosis: An underappreciated and often undiagnosed disease. Pathogens 2023; 12: 1165. [PubMed][CrossRef]
- 

Publisert: 14. august 2025. Tidsskr Nor Legeforen. DOI: 10.4045/tidsskr.24.0563  
Mottatt 28.10.2024, første revisjon innsendt 23.1.2025, godkjent 24.6.2025.  
Publisert under åpen tilgang CC BY-ND. Lastet ned fra tidsskriftet.no 24. juni 2026.