
Ein mann i 60-åra med livstrugande febersjukdom etter utanlandsreise

NOE Å LÆRE AV

BJØRN BLOMBERG

bjorn.blomberg@uib.no

Nasjonalt senter for tropiske infeksjonssjukdommar

Haukeland universitetssjukehus

og

Klinisk institutt 2

Universitetet i Bergen

Bjørn Blomberg er ph.d., spesialist i infeksjonssjukdommar og i indremedisin, overlege og førsteamanuensis.

Forfattaren har fylt ut ICMJE-skjemaet og oppgir ingen interessekonflikhtar.

TROND BRUUN

Medisinsk klinikk

Haukeland universitetssjukehus

og

Klinisk institutt 2

Universitetet i Bergen

Trond Bruun er ph.d., spesialist i infeksjonssjukdommar og i indremedisin, seksjonsoverlege og førsteamanuensis.

Forfattaren har fylt ut ICMJE-skjemaet og oppgir ingen interessekonflikhtar.

STINA JORDAL

Medisinsk klinikk

Helse Bergen

Stina Jordal er spesialist i infeksjonssjukdommar og i indremedisin og er overlege.

Forfattaren har fylt ut ICMJE-skjemaet og oppgir ingen interessekonflikhtar.

JOHN OLAV ALVSVÅG

Mikrobiologisk avdeling

Haukeland universitetssjukehus

John Olav Alvsvåg er senior bioingeniør med ansvar for parasittologi.

Forfattern har fylt ut ICMJE-skjemaet og oppgir ingen interessekonflikter.

KRISTINE MØRCH

Nasjonalt senter for tropiske infeksjonssjukdommar

Haukeland universitetssjukehus

og

Klinisk institutt 2

Universitetet i Bergen

Kristine Mørch er ph.d., spesialist i infeksjonssjukdommar og i indremedisin, overlege, leiar for Nasjonalt senter for tropiske infeksjonssjukdommar og førsteamanuensis.

Forfattern har fylt ut ICMJE-skjemaet og oppgir ingen interessekonflikter.

Ein mann i 60-åra var på arbeidsopphald i eit austafrikansk land då han ein dag følte seg allment sjuk og slapp med feber. Han avbraut opphaldet, flaug heim til Noreg og blei lagt inn like etter heimkomst med feber og fleirorgansvikt. Utgreiinga viste ein livstrugande sjukdom.

Ein norsk mann i 60-åra var på arbeidsopphald i Aust-Afrika. Han var tidlegare stort sett frisk og røykte ikkje. Han brukte myggnett og proguanilatovakvon (Malarone) tablettar 250 mg/100 mg × 1 dagleg som førebygging mot malaria, men hadde ingen andre faste medisinar. Han var vaksinert mot gulfeber, tyfoidfieber, meningokokksjukdom (gruppe A, C, W-135 og Y), hepatitt A og B, difteri, tetanus, kikhoste og polio. Etter ni veker i utlandet blei han sjuk med feberkjensle og følte seg slapp og i veldig dårleg form. På andre sjukdomsdag oppsøkte han lege, som ikkje fann malaria ved mikroskopi og føreskreiv doksisyklintablettar 100 mg × 2 dagleg samt gav råd om å drikke rikeleg med vatn.

Falciparummalaria er vanleg i Afrika sør for Sahara og kan raskt bli livstrugande. Bruk av myggnett og førebyggande tablettbehandling reduserer risikoen, men utelukkar ikkje malaria sikkert. Doksisyklin blei truleg valt som dekning mot uspesifisert bakteriell infeksjon, og middelet har spesielt god effekt mot tropiske febersjukdommar som rickettsiosar og leptospirose (1). Andre viktige differensialdiagnosar er tyfoidfieber og myggborne virusinfeksjonar som denguefeber.

Pasienten blei raskt verre, trass behandling med doksysyklin og rikeleg med drikke. Han ville reise heim, men klarte ikkje å bestille flybillett sjølv. Han ringde kona, som fekk bestilt billett til fly same kvelden, tredje sjukdomsdag. Han måtte følgast av romkameraten til flyplassen og var så dårleg at han var overraska over å sleppe om bord på flyet. Han hugsar lite frå sjølve turen. Då han landa i Noreg fjerde sjukdomsdag, køyrde kona han til fastlegen, som la han inn på universitetssjukehuset.

Akutte tropiske infeksjonar bør handterast i samråd med spesialist i infeksjonssjukdommar, og pasientar med dårleg allmenntilstand bør leggjast inn.

Ved innleggelsen var pasienten i dårleg allmenntilstand. Han var orientert for tid og stad, men somnolent, omtåka og snakka usamanhengande tidvis på engelsk, sjølv om personalet var norsk. Han hadde feber 39,8 °C, rask pust 26 per minutt og puls 114 per minutt, blodtrykk 155/94 mmHg og oksygenmetning 95 %. Han var gul på sclerae og hadde eit lett hyperemisk, avbleikbart utslett på kroppen (sjå video 1). Han hadde redusert urinproduksjon og synleg blod i urinen. Ut over dette var det normale funn ved klinisk undersøking, inkludert abdomen, hjarte- og lungefysikalia. Han var ikkje nakkestiv. Fråvær av eschar i huda gjorde rickettsiose mindre sannsynleg.

Avbleikbart, hyperemisk utslett. Video: Bjørn Blomberg

Pasienten hadde openbart ein alvorleg infeksjonssjukdom. Redusert urinproduksjon, gulsott og blod i urinen kunne gje mistanke om fleirorgansvikt med nyresvikt, påverka leverfunksjon og blodlevring. Pasienten verka septisk,

men på grunn av reiseanamnesen var malaria og alvorleg denguefeber viktige differensialdiagnosar.

Blodprøver ved innkomst viste hemoglobin 17,4 g/dL (normalverdi 13,4–17,0), låge leukocyt-tal $3,3 \times 10^9/L$ ($4,1–9,8 \times 10^9$) og blodplater $22 \times 10^9/L$ ($145–348 \times 10^9$), CRP 216 mg/L (< 5), prokalsitonin 4,7 µg/L (< 0,1), kreatinin 108 µmol/L (60–105), bilirubin 96 µmol/L (< 20), alaninaminotransferase (ALAT) 531 U/L (10–70), gamma-glutamyltransferase (GT) 594 U/L (15–115), laktatdehydrogenase (LD) 860 U/L (105–205), alkalisk fosfatase (ALP) 239 U/L (35–105), kreatinkinase (CK) 2 411 U/L (40–280), troponin T 64 ng/L (< 15), INR 1,3, D-dimer > 4 mg/L (< 0,5) og normalt fibrinogen 2,6 g/L (1,9–4,0). Blod blei også tatt til tynn- og tjukkdråpeutstryk og hurtigtestar for malaria og denguefeber.

Blodprøvesvar bekrefta den kliniske mistanken om funksjonssvikt i nyre, lever og koagulasjonssystem samt sannsynleg hepatitt. Han hadde lett forhøgde troponin T-verdiar, men ikkje ekkokardiografiske teikn til myokarditt.

Alvorleg *Plasmodium falciparum*-infeksjon kunne forklare feber, blodig urin, leukopeni, trombocytopeni, ikterus og fleirorgansvikt. Malaria gir anemi, men dehydrering kunne forklare høge hemoglobinverdiar. Leptospirose kunne passe svært bra med kombinasjonen nyresvikt, gulsott og bløding. Manglande eksponering for ferskvatn utelukkar ikkje denne sjukdommen, ettersom ein også kan bli smitta gjennom kontakt med dyr eller kloakk.

Enterisk feber forårsaka av *Salmonella enterica* serotype *typhi* eller *paratyphi* kunne også passe. Ordet *typhos* (gresk for røyk) siktar til at pasienten blir omtåka, og normotensjon passar betre med enterisk feber, der det er relativt lågare bakteriemengde i blodet enn ved annan gramnegativ sepsis. Nyleg vaksinasjon mot *S. typhi*, fråvær av abdominalsymptom og paradoks bradykardi gjorde diagnosen noko mindre sannsynleg. Alvorleg denguefeber kunne passe med symptoma hematuri, leukopeni og trombocytopeni, og høg hemoglobinverdi kunne skuldast ekstravasering av væske, men skulle gjerne ha opptredd saman med hypotensjon.

Alvorleg viral blødingsfeber som ebola, marburgvirusssykdom og gulfeber førekjem i Aust-Afrika, men importsmitte er usannsynleg når det ikkje er pågåande utbrot. Stamaril-vaksinen beskyttar dessutan godt mot gulfeber. Rickettsiosar er vanlege årsaker til febersjukdom i Afrika (2), men flekkyfus forårsaka av *Rickettsia africae* gir sjeldan alvorleg sjukdom, og pasienten hadde ikkje eschar, som er vanleg ved både *R. Africae* og *R. conorii*.

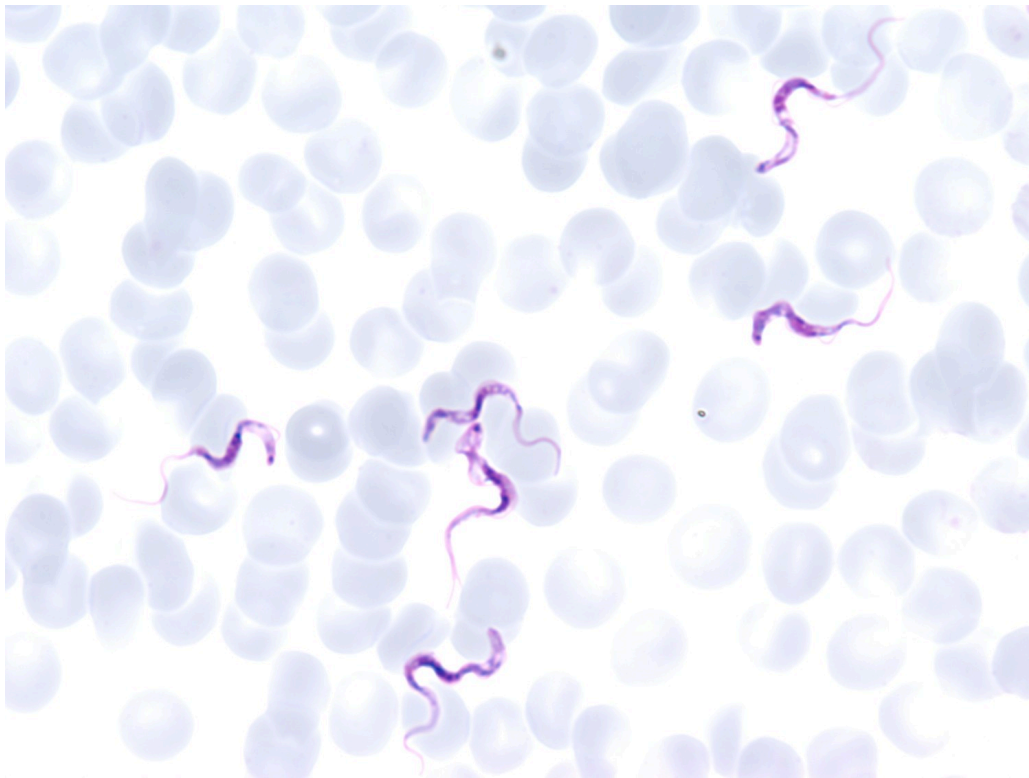
Han hadde vore i «meningokokkbeltet» (området rundt sørlege Sahara). Meningokokksjukdom kunne forklart mental påverknad, bløding og fleirorgansvikt, men var mindre sannsynleg på grunn av meningokokkvaksinering og det litt langtrekte kliniske forløpet utan nakkestivleik og petekkiar.

Frå innkomst fekk han intravenøs behandling med ampicillin 2 g × 4 og gentamicin 400 mg × 1 for å dekke mot sepsis og mogleg urinvegsinfeksjon med tanke på hematuri. Ampicillin ville også dekke mot leptospirose. Pasienten slutta med doksisyklin før flyreisa, og det blei ikkje starta spesifikk behandling mot rickettsiosar, som var mindre sannsynleg og som delvis burde ha respondert på doksisyklinbehandlninga i utlandet. Pasienten blei lagt på

medisinsk overvakingseining på infeksjonsseksjonen og fekk støttebehandling med infusjon av tre liter krystalloider, ein liter glukose 5 % og to einingar trombocyttkonsentrat første døgnet. Han trengte ikkje pressor eller respirasjonsstøtte.

Hurtigtest for malaria var negativ. På grunn av alvorleg trombocytopeni gjorde bioingeniør mikroskopi med manuell teljing av blodplater. Då fann dei overraskande at det var noko som bevegde seg blant blodcellene i tellekammeret (sjå video 2), og ringte straks til infeksjonsmedisinsk bakvakt, som framleis venta på at blodutstryk skulle bli klar til mikroskopering. Vi mikroskoperte ein dråpe ufarga blod på objektglass med dekkglass og fann avlange parasittar som svømte rundt med korketrekkebevegelsar (sjå video 3 og video 4). I Giemsa-farga blodutstryk såg vi rikeleg med avlange protozoar av arten Trypanosoma brucei liggande fritt mellom blodcellene. Parasittmengda var om lag 5 parasittar per 100 erytrocyttar (figur 1).

Mikroskopi, tellekammer, 400× forstørring. Video: Anlyn Kloster



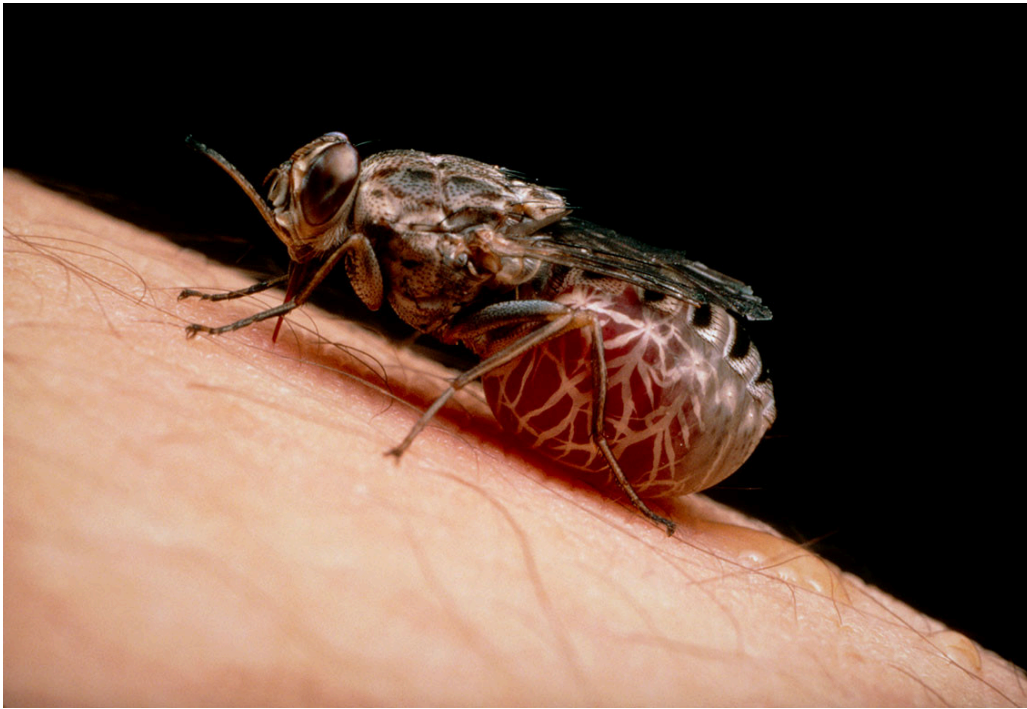Figur 1 Trypanosoma brucei rhodesiense i blodutstryk. Foto: Bjørn Blomberg

Mikroskopi, våtpreparat, ufarga dråpe, 100× forstørring. Video: Bjørn Blomberg

Mikroskopi, våtpreparat, ufarga dråpe, 400× forstørring. Video: Bjørn Blomberg

Trypanosoma brucei er årsaka til afrikansk sovesjuka, også kalla human afrikansk trypanosomiasis. *T. brucei* er avlange, 13–33 µm lange protozoar som forflyttar seg med ei bølgende rørsle ved hjelp av ein flagell festa til cellemembranen (3). Vi klarer ikkje ved mikroskopi å skilje mellom underartane *Trypanosoma brucei gambiense* (finst i Sentral- og Vest-Afrika) og *T.b. rhodesiense* (finst i Aust-Afrika).

Afrikansk sovesjuka smittar ved eit smertefullt bitt frå tsetsefluger, *Glossina*-artar (figur 2), som liknar på klegg. På bittstaden kan det komme ein sjanker der parasittane formeirar seg dei påfølgande dagane. Når trypanosomaene kjem ut i blodet, får verten ein febersjukdom (stadium 1). Utan behandling går parasitten etter kvart inn i hjernen og forårsakar encefalitt (stadium 2). Sjukdommen har svært dårleg prognose utan behandling, sjølv om nyare forskning tyder på at sjukdommen ikkje er 100 % dødeleg, som tidlegare trudd (4). Den medikamentelle behandlinga er avhengig av både underart (*T.b. rhodesiense* eller *T.b. gambiense*) og stadium (encefalitt eller ikkje) (3).



Figur 2 Tsetsefluge, *Glossina morsitans*. Foto: Science Photo Library / NTB

*Pasienten bekrefta eit smertefullt bitt av tsetsefluge under safaritur i Murchison Falls, vest i Uganda, 11 dagar før han blei sjuk. Han fekk aldri hevelse eller rubor foreinleg med sjanker. Sjølv om området er endemisk for *T. b. gambiense*, passa det kliniske biletet med høg feber, systemisk påverknad, fleirorgansvikt og høg parasittemi best med infeksjon med *T. b. rhodesiense*. Medisinar mot austafrikansk sovesjuka er suramin for første stadium og melarsoprol for encefalittstadiet (3). Vi hadde ikkje desse på lager. Innkomstdagen (sjukdomsdag 4) fekk han behandling med ein eingongsdose av antiprotozomiddelet pentamidin (300 mg intravenøst), som verkar godt mot første stadium av *T. b. gambiense*-infeksjon, men er mindre effektivt mot *T. b. rhodesiense*. Pasienten var kritisk sjuk, og antibiotika blei suksessivt endra til cefotaksim 2 g × 3 og så til meropenem 1 g × 3 intravenøst med tanke på eventuell koinfeksjon med multiresistente bakteriar. Vi fekk floge inn suramin frå eit anna universitetssjukehus, og dagen etter innkomst (femte sjukdomsdøgn) fekk vi starta riktig behandling for austafrikansk sovesjuka med suramin 1 g intravenøst blanda i 500 mL NaCl, med planlagt fem dosar i løpet av tre veker. Parasittmengda i blodutstryk var då allereie gått ned etter ein dose pentamidin, men han hadde aukande svikt i nyrefunksjon (kreatinin 189 µmol/L) og koagulasjon (12 blodplater/nL) med auka INR 1,5 (< 1,1) og D-dimer > 4 mg/L (≤ 0,5), men normal fibrinogen 2,6 g/L (2,0–4,9). *T. b. rhodesiense*-encefalitt er den einaste infeksjonssjukdommen som framleis behandlast med det svært toksiske arsenikkderivatet melarsoprol. Tidlegare kompliserte, langvarige doseringsregime har blitt erstatta med eit ti dagars korttidsregime med infusjonar av melarsoprol 2,2 mg/kg dagleg. Rundt 10 % får arsenikkreaktiv encefalopati, og om lag halvparten av desse døyr (5). Profylaktisk prednisolon (1 mg/kg opptil 40 mg dagleg) blir brukt for å redusere risikoen for encefalopati (6).*

Vi bestilte melarsoprol frå Verdas helseorganisasjon (WHO) i Genève dagen etter innkomst (sjukdomsdøgn 5). Undersøking av spinalvæske brukast for stadieinndeling, der påvising av parasittar i spinalvæska viser sikker stadium 2-sjukdom, og leukocyttar $> 5 \times 10^6/L$ indikerer sannsynleg stadium 2. Vi venta med spinalpunksjon til åttande sjukdomsdøgn, etter andre dosen med suramin, for å få ned parasittmengda i blodet og redusere risikoen for å føre parasittar inn i spinalvæska iatrogen.

Det var ingen synlege parasittar i spinalvæska, men leukocyttar på $24 \times 10^6/L$ (< 3), 99 % mononukleære celler samt normale nivå av protein på 0,4 g/L (0,15–0,5) og sukker på 3,3 mmol/L (2,2–4,4). Pleocytose og lett økt nivå av immunglobulin M i spinalvæska (0,08 mg/dL, referanse $< 0,05$) talte for stadium 2-sjukdom, men manglande funn av parasittar i spinalvæska talte for stadium 1. Vi mottok sendinga med melarsoprol fem dagar etter innkomst (niande sjukdomsdøgn). Vi starta profylaktisk forbehandling med prednisolon 40 mg dagleg, mens vi vurderte toksisitet av melarsoprol opp mot at pasienten hadde hatt frapperande klinisk effekt av suramin, inkludert mental klaring, og at studiar har indikert effekt av stadium 1-behandling ved spinalvæskecelletal opptil rundt $20 \times 10^6/L$.

Etter diskusjon internt og med internasjonale ekspertar valde vi å behandle som for stadium 1 med suramin aleine dosert som 1 g intravenøst fem gonger i løpet av tre veker, svarande til sjukdomsdag 5, 7, 11, 18 og 26. I ettertid bekrefta tropemedisininstituttet i Antwerpen at PCR-analysen viste T.b. rhodesiense i blodet. Negativ PCR i spinalvæska støtta at han ikkje hadde encefalitt. Vi melde tilfellet til WHO, som ikkje hadde registrert T.b. rhodesiense-infeksjon i dette området tidlegare.

Etter andre dose med suramin blei han feberfri dag 8 og kom seg gradvis, med normalisering av blodplater dag 12, transaminasar dag 18 og bilirubin dag 28. Frå sjuande sjukdomsdøgn var han lett hypertensiv med blodtrykk rundt 160/80 mmHg, og dag 8 blei det påvist proteinuri (protein/kreatinin-ratio 67 mg/mmol (< 20), albumin/kreatinin-ratio 37 mg/mmol (< 3)). Han fekk nifedipin depottablettar 20 mg dagleg frå dag 14 og blei utskrive dag 28 med dose 30 mg dagleg.

Ved kontroll med spinalpunksjon fem veker etter behandlingsstart følte han seg mykje betre, men hadde framleis «bomullsfølelse» i hovudet, og ved spinalpunksjon var både celletalet ($10 \times 10^6/L$) og IgM (0,12 mg/dL) framleis litt for høgt. Ved kontroll ti veker etter behandlingsstart følte pasienten seg heilt frisk og hadde komplett normal spinalvæske. Han har seinare hatt normal spinalvæske ved kontrollar opp til to år etter. Sju år seinare har han framleis grensehøgt kreatininnivå (110 $\mu\text{mol/L}$) og står på nifedipin mot hypertensjon, men er elles klinisk og mentalt heilt frisk.

Diskusjon

Afrikansk sovesjuka har forårsaka store, dødelege epidemiar i området mellom Sahara og Kalahari, der tsetseflugene trivst, særskilt i samband med tvungen folkeforflytting og økologiske endringar under kolonitida (3). Rundt tusenårsskiftet var det rundt 300 000 årlege sjukdomstilfelle. Dei siste to tiåra

har ein fått betre kontroll ved hjelp av screening og behandling (*T.b. gambiense*) og vektorkontroll (*T.b. rhodesiense*), men ein fryktar nye epidemiar om kontrolltiltaka blir avbrotne på grunn av krig eller vanstyre (3).

T.b. gambiense-infeksjon er i hovudsak ein antroponose der tsetsefluga overfører smitte mellom menneske. Infeksjon med *T.b. rhodesiense* er hovudsakleg ein zoonose, der smitte med parasitten oppretthaldast i husdyr som kyr, geiter og sauer eller ville dyr som antiloper (3). Klinisk kan det 2–3 dagar etter bittet oppstå ein vond, kløande hevelse, ein sjanker, som gjerne forsvinn i løpet av 1–2 veker (3). Deretter går pasienten inn i eit hemolymfatisk første stadium med feber som kjem med uregelmessige intervall, forstørre glandlar, hovudpine, muskelsmerter, hudkløe, slappheit og dårleg matlyst, før det utviklar seg til andre stadium med encefalitt (3). *T.b. gambiense*-infeksjon utviklar seg over månader og år frå ein febersjukdom med forstørre halsglandlar til kronisk encefalitt prega av nevropsykiatriske symptom og forstyrre søvnmønster, og – dersom ubehandla – til slutt som regel koma og død, gjerne etter opp mot tre års lidning (7).

For rundt ti år sidan viste ein studie at ubehandla *T.b. gambiense*-infeksjon ikkje er 100 % dødeleg, som tidlegare trudd (4). *T.b. rhodesiense* har stor variasjon i klinisk uttrykk, men gir som regel meir akutt, raskt progredierende, aggressiv sjukdom, med feber, uttalt systemisk påverknad, gjerne med svikt i vitale organ, myokarditt, hepatitt og uttalte nevrologiske funn, og kan føre til døden i løpet av veker eller månader (8). Vår pasient hadde multiorgansvikt allereie fjerde sjukdomsdag, 15 dagar etter tsetseflugebittet.

Sjukdommen er sjeldan utanfor Afrika, men kan førekomme blant safarituristar (hovudsakleg *T.b. rhodesiense*) og migrantar (*T.b. gambiense*). I perioden 1990–2010 blei det i ikkje-endemiske område berre rapportert om 49 tilfelle av *T.b. rhodesiense*-infeksjon, med to dødsfall, og 19 tilfelle av *T.b. gambiense*-infeksjon, utan dødsfall (9).

Afrikansk sovesjuka diagnostiserast ved å påvise trypanosomaer ved mikroskopi av lymfeknuteaspirat (*T.b. gambiense*) og blod (oftast ved *T.b. rhodesiense*), mens påvising i spinalvæske stadfestar eventuelt encefalittisk stadium. Mikroskopi av «våtpreparat» med ferskt, ufarga blod under eit dekkglass kan gi diagnosen i løpet av minuttar. Mikroskopi av blodutstryk er framleis viktig i utgreiing av tropiske febersjukdommar, ikkje berre for kvantitering av parasitemi og verifisering av arten ved malaria, men for å avsløre potensielt dødelege infeksjonar som afrikansk sovesjuka, babesiose og tilbakefallsfeber forårsaka av *Borrelia duttoni* og *B. recurrentis*. Ein enkel agglutinasjonstest (*card agglutination test for trypanosomiasis*, CATT) brukast for screening for *T.b. gambiense* i risikoområde, og nyleg er det lansert *T.b. gambiense*-hurtigtestar (10). Parasitten kan også påvisast ved nukleinsyrebaserte testar som PCR, om tilgjengeleg (3).

At behandlinga er ulik for *T.b. gambiense* og *T.b. rhodesiense*, er spesielt problematisk i Uganda, som er det einaste landet der begge underartane er endemiske (11). Vår pasient blei smitta med *T.b. rhodesiense* i Murchison Falls, vest i Uganda, og han kunne dermed risikert å få feil behandling for *T.b. rhodesiense*-infeksjonen sin.

Afrikansk sovesjuka er ein klassisk neglisjert sjukdom som rammar fattige område, noko som medfører at det manglar økonomiske insentiv for medikamentutvikling (3). Dei siste åra har likevel innsats frå ei rekke aktørar ført til nye gode behandlingalternativ for *T.b. gambiense*-infeksjon, som kombinasjonsbehandling med peroral nifurtimox og intravenøs eflornitin (NECT) for stadium 2-sjukdom (12), peroral feksinidazol, som no er førstelinjebehandling for begge stadia (13), og det lovande nye medikamentet acoziborol, som er effektivt som ein enkelt peroral dose for begge stadia (14). Vi treng å få på plass tryggare behandlingalternativ for *T.b. rhodesiense* snarleg.

Pasientens perspektiv

Farlege fluger i Aust-Afrika møter godt norsk helsevesen

Au, ein klegg beit meg hardt på handa. Eg fekk vite at det var ei tsetsefluge. Ei veke seinare vart eg dårleg. Romkameraten min tok meg til legen, som ikkje tok meg på alvor. Eg søkte råd då eg vart endå dårlegare, men blei bedt om å vente. Kona ordna flybillett, og romkameraten hjelpte meg til flyplassen, der flyturen «frå helvete» venta. Eg fekk ei utruleg kjensle av lette då eg seig ned i senga på sjukehuset i Noreg. No var eg i gode hender. Resten var ein einaste opptur, endå så dårleg eg hadde vore. Eg kjenner meg utruleg privilegert fordi eg kunne reise heim og få den pleia eg trong.

Oppsummering

Afrikansk sovesjuka er eit viktig folkehelseproblem i delar av Afrika og kan ein sjeldan gang ramme safarituristar og besøkande. Vår pasient hadde ein akutt, livstrugande infeksjon med *T.b. rhodesiense* som krevde behandling med spesialmedikament som få norske sjukehus har. Mikroskopi av blodutstryk gav diagnosen.

Pasienten har samtykt til at artikkelen blir publisert.

Artikkelen er fagfelleurdert.

REFERENCES

1. Camprubí-Ferrer D, Oteo JA, Bottieau E et al. Doxycycline responding illnesses in returning travellers with undifferentiated non-malaria fever: a European multicentre prospective cohort study. *J Travel Med* 2023; 30: taac094. [PubMed][CrossRef]
2. Crump JA, Morrissey AB, Nicholson WL et al. Etiology of severe non-malaria febrile illness in Northern Tanzania: a prospective cohort study. *PLoS Negl Trop Dis* 2013; 7: e2324. [PubMed][CrossRef]

3. Büscher P, Cecchi G, Jamonneau V et al. Human African trypanosomiasis. *Lancet* 2017; 390: 2397–409. [PubMed][CrossRef]
4. Jamonneau V, Ilboudo H, Kaboré J et al. Untreated human infections by *Trypanosoma brucei gambiense* are not 100% fatal. *PLoS Negl Trop Dis* 2012; 6: e1691. [PubMed][CrossRef]
5. Schmid C, Richer M, Bilenge CM et al. Effectiveness of a 10-day melarsoprol schedule for the treatment of late-stage human African trypanosomiasis: confirmation from a multinational study (IMPAMEL II). *J Infect Dis* 2005; 191: 1922–31. [PubMed][CrossRef]
6. Pepin J, Milord F, Guern C et al. Trial of prednisolone for prevention of melarsoprol-induced encephalopathy in gambiense sleeping sickness. *Lancet* 1989; 1: 1246–50. [PubMed][CrossRef]
7. Blum J, Schmid C, Burri C. Clinical aspects of 2541 patients with second stage human African trypanosomiasis. *Acta Trop* 2006; 97: 55–64. [PubMed][CrossRef]
8. Kuepfer I, Hhary EP, Allan M et al. Clinical presentation of *T.b. rhodesiense* sleeping sickness in second stage patients from Tanzania and Uganda. *PLoS Negl Trop Dis* 2011; 5: e968. [PubMed][CrossRef]
9. Migchelsen SJ, Büscher P, Hoepelman AI et al. Human African trypanosomiasis: a review of non-endemic cases in the past 20 years. *Int J Infect Dis* 2011; 15: e517–24. [PubMed][CrossRef]
10. Büscher P, Mertens P, Leclipteux T et al. Sensitivity and specificity of HAT Sero-K-SeT, a rapid diagnostic test for serodiagnosis of sleeping sickness caused by *Trypanosoma brucei gambiense*: a case-control study. *Lancet Glob Health* 2014; 2: e359–63. [PubMed][CrossRef]
11. Picozzi K, Fèvre EM, Odiit M et al. Sleeping sickness in Uganda: a thin line between two fatal diseases. *BMJ* 2005; 331: 1238–41. [PubMed][CrossRef]
12. Priotto G, Kasparian S, Mutombo W et al. Nifurtimox-eflornithine combination therapy for second-stage African *Trypanosoma brucei gambiense* trypanosomiasis: a multicentre, randomised, phase III, non-inferiority trial. *Lancet* 2009; 374: 56–64. [PubMed][CrossRef]
13. Mesu VKBK, Kalonji WM, Bardonneau C et al. Oral fexinidazole for late-stage African *Trypanosoma brucei gambiense* trypanosomiasis: a pivotal multicentre, randomised, non-inferiority trial. *Lancet* 2018; 391: 144–54. [PubMed][CrossRef]
14. Betu Kumeso VK, Kalonji WM, Rembry S et al. Efficacy and safety of acoziborole in patients with human African trypanosomiasis caused by *Trypanosoma brucei gambiense*: a multicentre, open-label, single-arm, phase 2/3 trial. *Lancet Infect Dis* 2023; 23: 463–70. [PubMed][CrossRef]

Publisert: 15. februar 2024. Tidsskr Nor Legeforen. DOI: 10.4045/tidsskr.23.0614
Mottatt 8.9.2023, første revisjon innsendt 7.11.2023, godkjent 30.11.2023.
Publisert under åpen tilgang CC BY-ND. Lastet ned fra tidsskriftet.no 23. juni 2026.