

# En 15 måneder gammel jente med feber og pancytopeni

En 15 måneder gammel jente ble innlagt etter et par måneders sykehistorie med feberepisoder, tiltakende blekhet og stor abdomen. Ved innkomsten var hun høyfebril med palpatorisk forstørret lever og milt. Blodprøver viste pancytopeni, høyt CRP-nivå og høyt serum-ferritinnivå. Vi beskriver diagnostiske vurderinger, utredning og behandling.

 Engelsk oversettelse av hele artikkelen på [www.tidsskriftet.no](http://www.tidsskriftet.no)

## Marius Kurås Skram\*

### Sidsel Bjering

Barnmedisinsk avdeling

### Nils Olav Hermansen

Mikrobiologisk avdeling

Oslo universitetssykehus, Ullevål

### Leigh Dini

Enhet for spesiell diagnostik

Smittskyddsinstituttet

Sverige

### Marit Hellebostad\*

[mhelle@ous-hf.no](mailto:mhelle@ous-hf.no)

Barnmedisinsk avdeling

Oslo universitetssykehus, Ullevål

\* Nåværende adresser:

M.K. Skram, Barneavdelingen,  
Nordlandssykehuset, Bodø

M. Hellebostad, Barneklubben, Oslo  
universitetssykehus, Rikshospitalet

*Den lille jenta ble henvist fra fastlegen med langvarig feber, nedsatt allmenntilstand og anemi. Hun hadde tidligere vesentlig vært frisk, men de siste par månedene hadde hun hatt gjentatte feberepisoder, blitt mer og mer trett og etter hvert blek. Ti dager tidligere var det startet behandling for otitis media med amoxicillin, som ble byttet ut med klaritromycin etter en uke pga. manglende effekt. Blodprøve til C-reaktivt protein (CRP) tatt hos fastlegen innleggelsesdagen ga feilmelding om at CRP-nivå ikke lot seg måle pga. for lavt hemoglobinnivå (Hb), og hun ble derfor innlagt til nærmere utredning.*

*Ved innkomst var hun svært blek, i moderat nedsatt allmenntilstand, men våken og med normal respirasjon og normal kapillærfyllingstid. Det var intet utslett, ingen lymfeknutesvulst, god perifer sirkulasjon. Hun protesterte mot den kliniske undersøkelsen. Det var normale forhold i svelget. Venstre trommehinne var normal, den høyre var dekket av cerumen. Det var normal hjerte- og lungetilstand. Abdomen var stor,*

*men myk og uømfintlig. Leveren var palpabel 2–3 cm nedenfor høyre costalbue, milten var palpabel 5–6 cm nedenfor venstre costalbue som en kile mot umbilicus.*

*Blodprøver ved innkomst er vist i tabell 1. Blodutstryket viste relativ lymfocytose og litt få trombocytter, for øvrig var det intet å bemerke.*

Pasienten hadde altså generelt nedsatt allmenntilstand, feber, splenomegali og pancytopeni, og det kliniske bildet ga mistanke om akutt leukemi. Det ble startet behandling med cefotaksim for nøytropen feber. Vi så ingen sikre umodne celler i perifer blodutstryk, men ved så lavt antall leukocytter kan man ikke forvente det, selv ved akutt leukemi. Hun hadde svært høy serum-ferritinverdi, langt høyere enn det vi vanligvis ser ved en akutfasereaksjon. Kombinasjonen feber, cytopenier, splenomegali og ferritin > 500 µg/l kunne peke i retning av hemofagocytisk lymfocytose (HLH). Denne tilstanden diagnostiseres ut fra et sett kliniske og laboratoriemessige kriterier, der fem av åtte må være oppfylt (ramme 1) (1).

*Dagen etter innkomst ble det i narkose utført beinmargaspirasjon og -biopsi. Beinmargen var cellerik og viste en livlig trilineær hematopoese uten unormal opphopning av umodne celler. Immunfenotypisk var det heller ingen holdepunkter for akutt leukemi. I beinmargen ble det sett monocytter/makrofager med inklusjoner av erytrocytter og kjerneholdige celler samt inklusjoner som vi først ikke kunne identifisere (fig 1).*

Hun oppfylte altså seks av åtte diagnostiske kriterier for hemofagocytisk lymfocytose: feber, pancytopeni, splenomegali, hyperferritinemi, hypertriglyseridemi og hemofagocytose i beinmargen uten tegn til malignitet.

Hemofagocytisk lymfocytose er en hyperinflammatorisk tilstand karakterisert ved langvarig høy feber, cytopenier, hepatosplenomegali og hemofagocytose i aktive, benigne makrofager. Sykdommen kan

være primær/genetisk eller sekundær til andre sykdommer, først og fremst infeksjoner, maligne sykdommer eller revmatiske lidelser (2, 3). Primær hemofagocytisk lymfocytose er recessivt arvelig og debuterer oftest tidlig i første leveår, og ubehandlet er sykdommen dødelig. Det er ikke uvanlig at diagnosen stilles først post mortem i tilfeller uten kjent familieanamnese. Sekundær hemofagocytisk lymfocytose opptrer vanligvis senere og har som regel bedre prognose enn primær sykdom, men det er avgjørende å behandle utløsende årsak. Også ved sekundær hemofagocytisk lymfocytose kan forløpet være svært alvorlig, og det kan bli nødvendig å starte behandling som om det var primær sykdom. Siden sykdomsmanifestasjonene også ved primær hemofagocytisk lymfocytose kan utløses av en infeksjon, kan det ved diagnose-tidspunktet være umulig med sikkerhet å skille primær fra sekundær sykdom hvis det ikke foreligger positiv familieanamnese eller man kan påvise en kjent gendefekt.

## Ramme 1

### Diagnostiske kriterier for hemofagocytisk lymfocytose (HLH) etter HLH-2004-protokollen (1). Enten 1 eller 2 må være oppfylt

1. Molekylær diagnose forenlig med hemofagocytisk lymfocytose
2. Diagnostiske kriterier for hemofagocytisk lymfocytose (minst 5 av 8 må være til stede):

#### Opprinnelige kriterier

- Feber
- Splenomegali
- Cytopeni i minst 2 cellelinjer i perifert blod (Hb < 9 g/100 ml, trombocytter <  $100 \cdot 10^9/l$ , nøytrofile <  $1,0 \cdot 10^9/l$ )
- Hypertriglyseridemi og/eller hypofibrinogenemi (fastende triglyserider  $\geq 3,0$  mmol/l, fibrinogen  $\leq 1,5$  g/l)
- Hemofagocytose i beinmarg, milt eller lymfeknute (ofte ikke til stede tidlig i sykdomsforløpet). Ingen tegn til malignitet

#### Nye kriterier

- Lav eller opphevet NK-celleaktivitet
- Ferritin  $\geq 500$  µg/l
- Løselig CD25 (løselig IL-2-reseptor)  $\geq 2400$  U/ml

**Tabell 1** Blodprøvesvar ved innkomst og utviklingen frem til diagnose og etter oppstart av behandling

	Referanse- område	Inn- komst	Dag 2	Dag 4	Dag 6	Dag 8	Dag 9 Diagnose og start av behandling	Dag 12	Dag 18–43	Dag 50	Dag 140
Hb (g/100 ml)	11,0–14,0	5,4	8,3	10,0	8,7	8,2/4,5 <sup>1</sup>	8,6	10,9	11,4 <sup>2</sup>	11,2	12,9
Leukocytter (10 <sup>9</sup> /l)	6,0–17,0	2,7	3,4	2,5	1,7	2,3	2,8	5,8	7,3 <sup>2</sup>	6,8	11,8
Nøytrofile (10 <sup>9</sup> /l)	2,0–2,5	0,7	1,2	0,6	0,2	0,3	0,7	0,8	1,1 <sup>2</sup>	1,7	6,1
Trombocytter (10 <sup>9</sup> /l)	150–390	37	48	44	35	36	65	76	196 <sup>2</sup>	220	259
INR (ratio)	0,9–1,2		1,3							1,2	1,1
APTT (sek)	27–40		44							39	
Fibrinogen (g/l)	1,7–4,0		3,7	3,0	2,6	3,3				4,3	3,9
Ferritin (µg/l)	7–140	2 322	3 566	5 334	10 557	7 781	8 622	3 297	1 408 <sup>2</sup>	347	137
Triglyserider (mmol/l)	0,45–2,60	3,08	2,17	2,54	5,12	2,63	3,58	5,99	2,71 <sup>2</sup>		1,07
Albumin (g/l)	36–48		29	25	25	25	21	28	35 <sup>2</sup>	43	
CRP (mg/l)	0–10	156	151	119	85	92	130	21	4 <sup>2</sup>	15,5	1,7
IgG (g/l)	5,0–11,0			12,4						14,3 <sup>3</sup>	
Direkte antiglobulintest (DAT)		Positiv								Positiv <sup>4</sup>	Negativ

<sup>1</sup> Hb før og etter den diagnostiske miltpunksjonen. Punksjonen fremkalte en blødning til tross for forbehandling med trombocyt- og plasmatransfusjon

<sup>2</sup> Dag 18 etter innkomst

<sup>3</sup> Dag 34 etter innkomst

<sup>4</sup> Dag 43 etter innkomst

Det var ingen opplysninger om hemofagocytisk lymfohistiocytose i pasientens nærmeste familie, heller ingen tilfeller av uforklarte dødsfall i spedbarnsalder eller tidlig barnealder. Siden pasienter med primær hemofagocytisk lymfohistiocytose oftest har nedsatt aktivitet av NK-celler (natural killer cells – naturlige drepeceller), sendte vi blodprøve av pasienten og foreldrene til undersøkelse på NK-celleaktivitet. Hos dem alle var det normal aktivitet, noe som gjorde diagnosen primær hemofagocytisk lymfohistiocytose mindre sannsynlig.

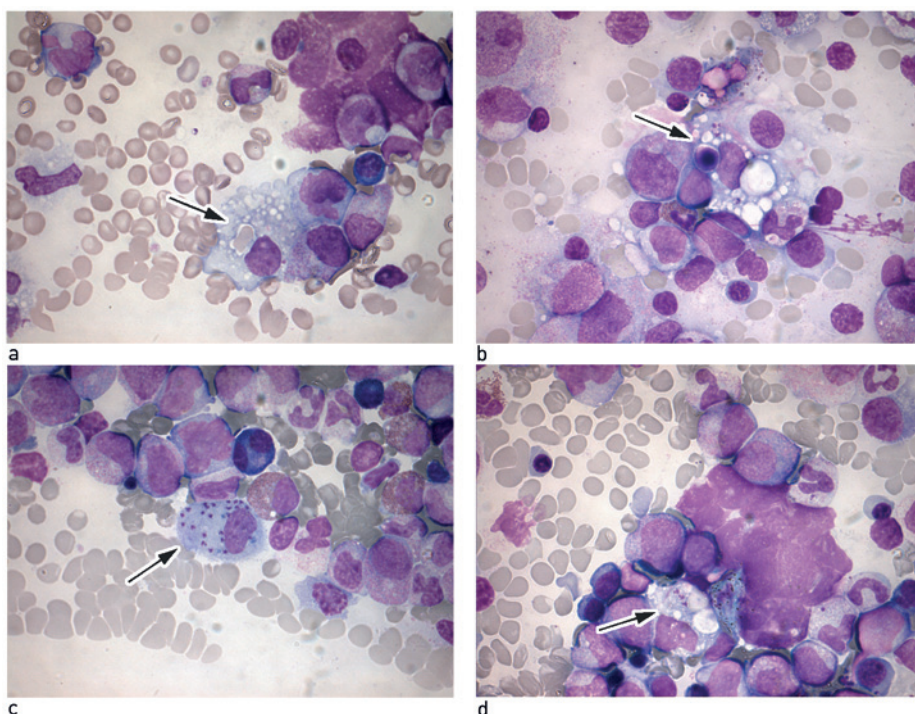
Utredningen med tanke på sekundær hemofagocytisk lymfohistiocytose ga negative resultater for bakterielle infeksjoner (blodkultur, urin, avføring), Epstein-Barr-virus (serologiske undersøkelser og PCR-undersøkelser (polymerasekjedereaksjon) i blod), cytomegalovirus (serologiske undersøkelser og PCR-undersøkelser i blod), parvovirus B19 (serologiske undersøkelser), luftveisvirus og diarévirus. Dog kom det positivt svar på PCR-undersøkelsen for humant herpesvirus type 6 av usikker klinisk og patogenetisk betydning. Det var også positiv direkte antiglobulintest [DAT, tidligere kalt direkte Coombs' test] og test på autoantistoffer mot trombocytter og granulocytter.

Det kom frem at pasienten sju måneder før innleggelsen hadde vært på ferie ved middelhavskysten av Spania. Hun fikk der et insektstikk som fortsatt var irritert og kløende ved innleggelsestidspunktet (fig 2).

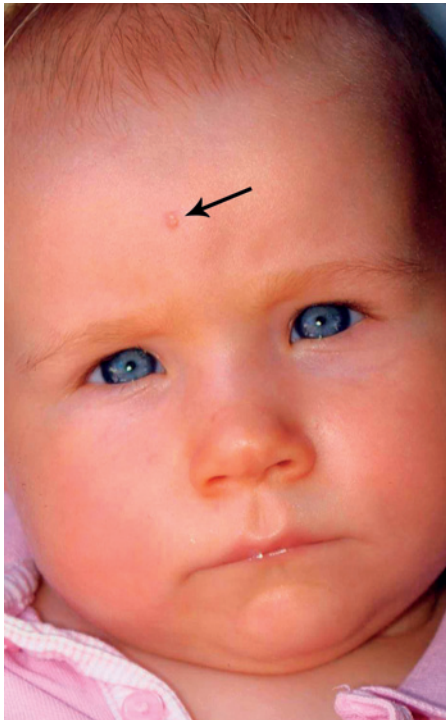
En tilstand som kan både opptre som en vanskelig differensialdiagnose og en utløsende årsak til hemofagocytisk lymfohistiocytose, er visceral leishmaniasis (kala-azar) (2), som presenterer seg med feber, pancyto-

peni og splenomegali i endemiske områder. Visceral leishmaniasis er en livstruende infeksjon med protozoen *Leishmania*, som overføres ved insektstikk, vanligvis sandflue. Leishmaniasis er ikke endemisk i Norge, men er utbredt i middelhavsområdet (4). Diagnosen krever påvisning av leishmania-parasitten i beinmargs- eller miltspirat, eventuelt antistoffpåvisning.

I løpet av den uken som var gått i avdelingen, var pasientens kliniske tilstand relativt uforandret, med unntak av at abdomen vokste i omfang pga. økende milttørrelse. Ved hemofagocytisk lymfohistiocytose kan det være livreddende å starte immunosuppressiv behandling før alle diagnostiske prøver er besvart, siden sykdommen kan ha et svært raskt forløp med dødelig utgang. Pasienten



**Figur 1** a) Beinmargsutstryk med makrofag med inklusjoner av erythrocytter (pil). b) Beinmargsutstryk med makrofag med inklusjoner av erythrocytter og en erythroblast (pil). c) Beinmargsutstryk med makrofag med inklusjoner som etter hvert ble identifisert som leishmaniaamastigoter (pil). d) Beinmargsutstryk med makrofag med inklusjoner av erythrocytter og leishmaniaamastigoter (pil). Foto Marit Hellebostad



**Figur 2** Sticket som er antatt å være inngangsporten for infeksjonen. Gjengitt med tillatelse fra pasientens foreldre. Foto privat

fikk derfor en dose intravenøst immunglobulin 0,8 g/kg i påvente av prøvesvar, men vi valgte å avvente behandling etter HLH-protokollen med steroider og etoposid (1), siden vi oppfattet at situasjonen var under kontroll.

Etter en uke ble det gjort ny beinmargaspirasjon og -biopsi og miltaspirasjon til cytologiske og mikrobiologiske undersøkelser med henblikk på leishmania. Miltaspirasjon er en risikabel prosedyre pga. blødningsfare, og jenta fikk transfusjon med trombocytter og plasma før prosedyren ble utført. Likevel ble det en blødning som krevde transfusjon etter inngrepet. Etter at de relevante prøvene til leishmaniadiagnostikk var tatt, valgte vi å starte behandling med liposomalt amfotericin B mot leishmaniasis etter retningslinjer fra FDA (5, 6). I påvente av endelige prøvesvar ble det samtidig gitt deksametason for mulig hemofagocytisk lymfohistiocytose.

Beinmargstrykene ble undersøkt straks (MH). Også denne gangen ble det funnet normal trilineær hematopoese og makrofager med hemofagocytterte blodceller samt inklusjoner som vi med mistankens skjerpede blick oppfattet som forenlig med leishmaniaamastigoter (fig 1c-d). Neste dag ble det også påvist leishmaniaamastigoter i miltaspirat (NOH), og senere kom det oppvekt av leishmaniapromastigoter ved dyrking av miltaspirat på NNN-medium. Ved hjelp av serologiske tester ble det påvist leishmaniaantistoffer i blodet, og ved PCR-undersøkelse etterfulgt av RFLP-undersøkelse (restriksjonsenzym-fragmentlengde-polymorfisme) ble parasitten identifisert som *Leishmania*

*infantum* (7). Ved cytologisk undersøkelse ble det bekreftet hemofagocytose i milten, og i beinmargsbiospien ble det funnet reaktivt preget hematopoese med diffus økning av histiocytære celler med hemofagocytose samt «double dot»-liknende elementer, forenlig med leishmaniasis.

Diagnosen var altså visceral leishmaniasis med sekundær hemofagocytisk lymfohistiocytose.

Dagen etter oppstart av amfotericin B og deksametason var pasienten afebril for første gang på flere uker. Hvorvidt dette skyldtes steroidene eller amfotericin B, var da ikke mulig å si. Spørsmålet var nå om det var behov for å fortsette behandlingen mot hemofagocytisk lymfohistiocytose. Etter diskusjon i fagmiljøet ble vi enige om å seponere deksametason etter halvannet døgn og kun behandle pasienten for leishmaniasis. Hun ble behandlet med liposomalt amfotericin B 3 mg/kg daglig i fem dager, etterfulgt av én dose på dag 14 og én på dag 21 – totalt 21 mg/kg (5, 6). Etter påbegynt behandling kviknet hun raskt til, miltstørrelsen gikk gradvis tilbake og blodprøvene ble gradvis normalisert (tab 1).

Pasienten ble kontrollert poliklinisk frem til fire måneder etter avsluttet behandling, og det var telefonkontakt med familien etter ytterligere fire og åtte måneder. Jenta har vært frisk i denne perioden. Ved kontrollen etter fire måneder var merket etter insektsticket i pannen forsvunnet.

## Diskusjon

### Hemofagocytisk lymfohistiocytose

Sykdommen kjennetegnes av feber, pancytopeni og hepatosplenomegali. Nevrologiske symptomer ses hos inntil en tredel av pasientene. Diagnosen stilles ved at pasienten oppfyller et sett av kliniske og biokjemiske kriterier, som beskrevet ovenfor, eller ved at det påvises en mutasjon forenlig med diagnosen (1).

Patofysiologisk skjer det en uforholdsmessig aktivering av lymfocytter og makrofager ved hemofagocytisk lymfohistiocytose. Når immunapparatet stimuleres av et infisiøst agens/antigen, aktiveres cytotoxiske celler (makrofager, dendrittiske celler (histiocytter), NK-celler og cytotoxiske T-lymfocytter (CTL)) som gjensidig stimulerer hverandre, dels ved reseptorinteraksjon og dels gjennom sekresjon av inflammatoriske cytokiner. Hos personer med intakt immunforsvar vil denne interaksjonen føre til at de infiserte cellene fjernes og immunresponsen opphører. Ved defekt funksjon av NK-celler og cytotoxiske T-lymfocytter (medfødt eller ervervet) forstyrres denne prosessen – de infiserte cellene fjernes ikke, og immunresponsen vedvarer. Persistierende høyt nivå av de inflammatoriske cytokinene gir opphav til det kliniske bildet ved hemofagocytisk lymfohistiocytose (2).

Primær hemofagocytisk lymfohistiocytose debuterer som regel med symptomer

allerede i første leveår, og uten behandling kan sykdommen ha et raskt fatalt forløp. Man må derfor være oppmerksom på denne diagnosen hos pasienter med septiske sykbilder som ikke responderer som forventet på antatt adekvat behandling. En viktig markør er en sterkt forhøyet serumferritinverdi, oftest langt høyere enn det man ellers ser ved akutte fasereaksjoner (8). Det er ikke rutine å analysere ferritinnivået ved akutte sykbilder som likner vanlig infeksjon, men ved avvikende klinisk forløp eller manglende behandlingsrespons er ferritin en nyttig og allment tilgjengelig variabel som man raskt kan få svar på. Pasienter med primær hemofagocytisk lymfohistiocytose må få immunsuppressiv behandling inntil det kan utføres hematopoetisk stamcelletransplantasjon, som i dag anses som den eneste kurative terapien (9). Behandlingen er beskrevet i detalj i HLH-2004-protokollen, som vi deltar i (1). Det er etter hvert identifisert en rekke gendefekter som er ansvarlige for familær hemofagocytisk lymfohistiocytose, og det er da blitt klart at enkelte genetiske varianter kan gi senere debutalder enn tidligere antatt (10). Dette bidrar til ytterligere å komplisere skillet mellom primær og sekundær sykdom.

Hemofagocytisk lymfohistiocytose kan også ses ved enkelte genetiske immunsvikttilstander (X-bundet lymfoproliferativt syndrom (XLP), Griscellis syndrom 2 (GS-2), Chédiak-Higashis syndrom (CHS)) (1, 2).

Ved sekundær hemofagocytisk lymfohistiocytose er klinisk bilde og alvorlighetsgrad mer variabelt, men også sekundær sykdom kan ha et fulminant forløp med høy mortalitet. Tilstanden opptrer sekundært til infeksjoner («virus associated hemophagocytic syndrome»), VAHS, eller «infection associated hemophagocytic syndrome», IAHS), maligne sykdommer eller revmatiske eller autoimmune lidelser (representerer en litt annen entitet, «macrophage activation syndrome», MAS) (2). De fleste tilfellene opptrer hos litt større barn eller voksne. IAHS-tilfeller kan utløses av virus (f.eks. Epstein Barr-virus, særlig hyppig i Japan) (11), bakterier, protozoer eller sopp. Infeksjon med *Leishmania* kan være en relativt hyppig utløsende årsak (12).

### Leishmaniasis

Visceral leishmaniasis er en tropesykdom som ubehandlet ofte har dødelig utgang. Det finnes en rekke leishmaniaarter som kan forårsake sykdom hos mennesker, med affeksjon av ulike organer: hud, slimhinner og viscerele retikuloendoteliale organer. Kutan leishmaniasis er kosmetisk skjemmende, men ikke dødelig, mens mukokutan leishmaniasis kan gi livstruende sekundærinfeksjoner. Visceral leishmaniasis skyldes enten *Leishmania donovani* (Øst-Afrika og India) eller *Leishmania infantum* (Europa, Nord-Afrika og Sør-Amerika). Overføringen av parasitten skjer enten zoonotisk, dvs. med et

dyr som mellomvert, eller antroponotisk, dvs. fra menneske via insektvektor til menneske. Hunder er hovedvert i Europa, men andre dyr, bl.a. gnagere, kan også være mellomvert. Etter overføring fra insektvektoren tas parasitten opp av makrofager der den transformeres fra promastigot til amastigot, formerer seg og sprer seg til hele det retikuloendoteliale systemet. Infeksjonen kan også være asymptomatisk, men ved nedsatt immunforsvar, f.eks. ved samtidig hivinfeksjon, øker sannsynligheten for et alvorlig forløp (13–15).

Inkubasjonstiden er vanligvis 2–6 måneder, men kan være flere år (13). Sykdommen har oftest et snikende forløp, med gradvis innsettende slapphet, feber, vekttap og hepatosplenomegali. Anemi oppstår på grunn av beinmargssvikt, hemolyse og hypersplenisme. Senere i forløpet utvikles leversvikt med icterus og ascites. Leversvikt og trombocytopeni kan også gi blødningsforstyrrelser. Kala-azar (svart feber) hentyder til en mørkfarging av huden, som er en del av sykdomsbildet på det indiske subkontinentet.

Hvert år er det globalt ca. 50 000 dødsfall av visceral leishmaniasis (16). Latin-Amerika, Afrika og sørlige deler av Asia er hardest rammet, men sykdommen er på fremmarsj i Sør-Europa. Økningen er assosiert med utvidet reiseaktivitet, flere mennesker med nedsatt immunforsvar og et økende nedslagsområde for vertsdyr og vektorer. Det finnes i dag rikelig med sandfluer i løvskogene nord i Spania og sentralt i Frankrike, uten at det er vist noen sammenheng med klimaendringer (4). I norsk sammenheng er sykdommen mest aktuell for dem som har vært ved Middelhavet eller i fjernere strøk i løpet av det siste året og har symptomer.

Det er få beskrevne tilfeller av hemofagocytisk lymfohistiocytose sekundært til visceral leishmaniasis. Siden de to tilstandene har overlappende kliniske funn, er det lett å overse visceral leishmaniasis som utløsende

årsak, spesielt i vår del av verden, der denne sykdommen så å si ikke forekommer. Både hemofagocytisk lymfohistiocytose og visceral leishmaniasis kan være vanskelig å påvise i beinmargsutstryk i tidlig fase av sykdommen. Visceral leishmaniasis må overveies og utelukkes hos pasienter med hemofagocytisk lymfohistiocytose før man starter immunhemmende behandling. Ved klinisk mistanke om visceral leishmaniasis må man gjenta beinmargundersøkelsene og dyrke aspirat fra milt og beinmarg. Serologiske tester kan gi utslag også ved negativt funn i beinmarg (12, 17). Vår pasient hadde positiv direkte antiglobulintest og autoantistoffer mot trombocytter og granulocytter. Dette forvirret oss i vurderingen, men er beskrevet tidligere ved leishmaniasis-assosiert hemofagocytisk lymfohistiocytose. Det er antatt at funnet skyldes polyklonal aktivering av B-lymfocytter på grunn av samtidig høyt IgG-nivå (12). Hos vår pasient ble direkte antiglobulintest negativ seks uker etter påbegynt behandling, mens antistoffene mot granulocytter og trombocytter ikke er kontrollert senere. Liposomalt amfotericin B er førstevalget for behandling av visceral leishmaniasis. Vår pasient fikk også deksametason i halvannet døgn, men ikke annen behandling for hemofagocytisk lymfohistiocytose. Etter et års observasjonstid er hun fremdeles symptomfri.

Denne kasustikken beskriver en langtrukken og atypisk febersykdom. Fastlegen behandlet pasienten for residiverende luftveisinfeksjoner, og vi mistenkte først akutt leukemi. Diagnosen hemofagocytisk lymfohistiocytose er velkjent ved store barneavdelinger og ble stilt tidlig. Hemofagocytisk lymfohistiocytose sekundært til visceral leishmaniasis forekommer imidlertid svært sjelden i Norge.

Jentas mor fortalte om insektstikket allerede ved innleggelsen, uten at dette ble vektlagt i den første vurderingen. Senere kommenterte hun stikket på ny, noe som bidro til å lede oss på sporet av riktig diagnose. Kasustikken understreker betydningen av en grundig anamnese, som må ses i sammenheng med sykdomsbildet og de kliniske funn. En fullstendig reiseanamnese er nødvendig ved febersykdom etter opphold i tropiske og subtropiske strøk, inkludert middehavsområdet (ramme 2).

*Pasientens foreldre har gitt samtykke til at artikkelen blir publisert.*

*Vi takker Yenan Bryceson og Samuel C.C. Chiang ved Karolinska Institutet, som utførte NK-celleanalysene, og Smittskyddsinstitutet, der DNA-undersøkelser og serologiske undersøkelser ble gjort. Beinmargsbiospien og cytologisk preparat fra miltaspiratet ble vurdert ved Patologisk anatomisk avdeling, Oslo universitetssykehus, Ullevål.*

#### Marius Kurås Skram (f. 1978)

er lege i spesialisering ved barneavdelingen ved Nordlandssykehuset i Bodø. Tidligere var han i tilsvarende stilling ved barneklubben ved Oslo universitetssykehus, Ullevål.

**Ingen oppgitte interessekonflikter.**

#### Sidsel Bjerling (f. 1975)

er lege i spesialisering ved Barnemedisinsk avdeling ved Oslo universitetssykehus, Ullevål.

**Ingen oppgitte interessekonflikter.**

#### Nils Olav Hermansen (f. 1958)

er spesialist i medisinsk mikrobiologi og overlege ved Mikrobiologisk avdeling, Oslo universitetssykehus, Ullevål.

**Ingen oppgitte interessekonflikter.**

#### Leigh Dini (f. 1969)

er klinisk mikrobiolog. Hun jobbet tidligere som parasittolog ved National Institute of Communicable Diseases i Sør-Afrika. Nå er hun ved Smittskyddsinstitutet, der man begynte med molekylærdiagnostikk av leishmaniaarter i 2010.

**Ingen oppgitte interessekonflikter.**

#### Marit Hellebostad (f. 1949)

er dr.med. og spesialist i barnesykdommer. Hun var fra 1991 overlege på barneavdelingen ved Ullevål med ansvarsområde hematologi/onkologi og er nå overlege ved den sammenstilte barneklubben ved Oslo universitetssykehus, Rikshospitalet, med samme ansvarsområde.

**Oppgitte interessekonflikter:** Har mottatt bidrag til kongressdeltakelse fra Novartis og Mundipharma.

#### Litteratur

- Henter J-I, Horne AC, Aricó M et al. HLH-2004: diagnostic and therapeutic guidelines for hemophagocytic lymphohistiocytosis. *Pediatr Blood Cancer* 2007; 48: 124–31.
- Janka GE. Familial and acquired hemophagocytic lymphohistiocytosis. *Eur J Pediatr* 2007; 166: 95–109.
- Gupta S, Weitzman S. Primary and secondary hemophagocytic lymphohistiocytosis: clinical features, pathogenesis and therapy. *Expert Rev Clin Immunol* 2010; 6: 137–54.
- Ready PD. Leishmaniasis emergence in Europe. *Euro Surveill* 2010; 15: 19505. [www.eurosurveillance.org/ViewArticle.aspx?ArticleId=19505](http://www.eurosurveillance.org/ViewArticle.aspx?ArticleId=19505) [16.6.2011].
- Meyerhoff A. U.S. Food and Drug Administration approval of AmBisome (liposomal amphotericin B) for treatment of visceral leishmaniasis. *Clin Infect Dis* 1999; 28: 42–8.
- Bern C. Treatment of visceral leishmaniasis. UpToDate versjon 19.1. 2011 [www.uptodate.com/contents/treatment-of-visceral-leishmaniasis](http://www.uptodate.com/contents/treatment-of-visceral-leishmaniasis) [28.8.2010].
- Schönian G, Nasereddin A, Dinse N et al. PCR diagnosis and characterization of Leishmania in local and imported clinical samples. *Diagn Microbiol Infect Dis* 2003; 47: 349–58.
- Allen CE, Yu X, Kozinetz CA et al. Highly elevated ferritin levels and the diagnosis of hemophagocytic lymphohistiocytosis. *Pediatr Blood Cancer* 2008; 50: 1227–35.
- Horne AC, Janka G, Maarten Egeler R et al. Haematopoietic stem cell transplantation in haemophagocytic lymphohistiocytosis. *Br J Haematol* 2005; 129: 622–30.

## Ramme 2

### Huskeregul for reiseanamnese

- Lokale forhold (bostandard, drikkevann, utflukter)
- Andre i reisefølget med sykdom
- Nærkontakt med insekter eller andre dyr (bitt, stikk, bading)
- Geografiske forhold (detaljert beskrivelse av reiserute)
- Vaksinasjonsstatus (basisvaksiner, aktuelle vaksiner, malariaproylaks)
- Epidemier og kjente utbrudd av tropesykdommer i området
- Infeksjoner under reisen
- Sykdom etter hjemkomst

10. Meeths M, Entesarian M, Al-Herz W et al. Spectrum of clinical presentations in familial hemophagocytic lymphohistiocytosis type 5 patients with mutations in STXBP2. *Blood* 2010; 116: 2635–43.
11. Ishii E, Ohga S, Imashuku S et al. Nationwide survey of hemophagocytic lymphohistiocytosis in Japan. *Int J Hematol* 2007; 86: 58–65.
12. Gagnaire MH, Galambrun C, Stéphan JL. Hemophagocytic syndrome: a misleading complication of visceral leishmaniasis in children—a series of 12 cases. *Pediatrics* 2000; 106: E58.
13. Bern C. Clinical manifestations and diagnosis of visceral leishmaniasis. [www.uptodate.com/contents/clinical-manifestations-and-diagnosis-of-visceral-leishmaniasis](http://www.uptodate.com/contents/clinical-manifestations-and-diagnosis-of-visceral-leishmaniasis) [28.8.2010].
14. Palumbo E. Visceral leishmaniasis in children: a review. *Minerva Pediatr* 2010; 62: 389–95.
15. Mondal S, Bhattacharya P, Ali N. Current diagnosis and treatment of visceral leishmaniasis. *Expert Rev Anti Infect Ther* 2010; 8: 919–44.
16. The global burden of disease: WHO 2004 Update. [www.who.int/healthinfo/global\\_burden\\_disease/2004\\_report\\_update/en/index.html](http://www.who.int/healthinfo/global_burden_disease/2004_report_update/en/index.html) [26.2.2011].
17. Rajagopala S, Dutta U, Chandra KSP et al. Visceral leishmaniasis associated hemophagocytic lymphohistiocytosis—case report and systematic review. *J Infect* 2008; 56: 381–8.

Mottatt 31.3. 2011, første revisjon innsendt 10.6. 2011, godkjent 16.6. 2011. Medisinsk redaktør Erlend T. Aasheim.

## Kommentar

# Grundig detektivarbeid ga løsningen

Ved Barneklubben ved Oslo universitetssykehus, Ullevål, ble det lagt inn en 15 måneder gammel jente med feberperioder, blekhet, forstørret lever og milt. Blodprøver viste anemi, leukopeni, trombocytopeni, høyt ferritinnivå og høyt CRP-nivå. Pasienten viste seg å ha den sjeldne tilstanden hemofagocytisk lymfohistiocytose (HLH), som var utløst av en i Norge meget sjelden infeksjonssykdom, nemlig visceral leishmaniasis.

Forfatterne presenterer en problemorientert utrednings- og behandlingsprosess. For en barnelege er dette meget interessant å følge, trolig også for leger innen andre deler av medisinen. Gjennomgangen illustrerer noen viktige poenger i utredningen av alvorlige, men sjeldne tilstander.

Pasienten fikk antibiotika for ørebetennelse hos primærlegen, men ble innlagt pga manglende behandlingseffekt. I utgangspunktet vil man her mistenke akutt leukemi med bakteriell infeksjon. Leukemi ble imidlertid utelukket ved beinmargaspirasjon. Her ble det sett monocytter/makrofager med inklusjoner av erytrocytter og kjerneholdige celler. Disse funnene, sammen med kliniske

manifestasjoner og de andre blodprøvene, peker sterkt i retning av hemofagocytisk lymfohistiocytose.

Hemofagocytisk lymfohistiocytose har en primær, recessivt arvelig form som oftest debuterer tidlig i første leveår. Sekundær hemofagocytisk lymfohistiocytose opptrer vanligvis senere og er ofte utløst av en infeksjon, som det er viktig å behandle. I tillegg kan sykdommen utløses av maligne, revmatiske eller autoimmune tilstander. Ved et grundig detektivarbeid, som kan minne om måten dr. House opererer på, fant forfatterne at pasienten hadde visceral leishmaniasis. En viktig ledetråd var at den lille jenta hadde fått et insektstikk på ferie i Spania sju måneder før innleggelsen. Stikket var fortsatt irritert og kløende. Opphavet var antakelig en sandflue som var infisert med *Leishmania*.

Ved hemofagocytisk lymfohistiocytose kan det være livreddende å starte immun-suppressiv behandling, men dette kan også forverre en eventuell tilgrunnliggende infeksjon. Etter en ny beinmarg- og miltspirasjon var diagnosen sikker, og pasienten fikk spesifikk behandling (amfotericin B mot *Leishmania* og deksametason mot hemo-

fagocytisk lymfohistiocytose), med rask og god effekt.

Her ble det gjort godt og grundig arbeid som vi alle kan ta lærdom av – spesielt gjelder det forfatterens målrettede utredninger når det gjelder anamnese og laboratorieprøver.

### Trond Flægstad

*trond.flægstad@unn.no*  
Barneavdelingen  
Universitetssykehuset Nord-Norge  
og  
Universitetet i Tromsø

Trond Flægstad (f. 1952) er professor og avdelingsoverlege ved Barneavdelingen, Universitetssykehuset Nord-Norge, og Universitetet i Tromsø. Han arbeider spesielt med kreft-, blod- og infeksjonssykdommer, både klinisk og forskningsmessig.

**Ingen oppgitte interessekonflikter.**

Mottatt 25.9. 2011, godkjent 2.10. 2011. Medisinsk redaktør Erlend T. Aasheim.